The University of Osaka
Institutional Knowledge Archive

Title	高エネルギー放射線治療後の残存病巣について : 子宮頚癌症例に対して
Author(s)	筧, 正兄; 母里, 知之; 山下, 延男 他
Citation	日本医学放射線学会雑誌. 1970, 30(3), p. 296-301
Version Type	VoR
URL	https://hdl.handle.net/11094/19492
rights	
Note	

The University of Osaka Institutional Knowledge Archive : OUKA

https://ir.library.osaka-u.ac.jp/

The University of Osaka

高エネルギー放射線治療後の残存病巣について

（子宮頸癌症例に対して）

愛知県がんセンター放射線治療部
筧　正　兄　　母里知之
山下延男　　北川俊夫

（昭和45年1月13日受付）

Residual lesions following external high energy radiation therapy

by

Masae Kakehi, M.D., Tomoyuki Mori, M.D., Nobuo Yamashita, M.D. and
Toshio Kitagawa, M.D.
Radiation therapy department in Aichi Cancer Center

An evidence showing delayed radiation response in the tumor shrinkage has been clinically noticed in high energy radiation therapy of carcinoma of the tongue, lung, cervix uteri and so on, during and after the completion of the treatment. At the end of the course of the treatment, for instance, there were still clinically detectable residual tumors in the irradiated area sometimes, even after the sufficient radiation dose was given there, causing by delayed radiation response.

Observed their natural clinical courses are followed;

Some of them diminished their size gradually without any additional treatment and they finaly became to be inpalpable and invisible in several moths later. Others did not show any further improvement in their size and volume for several weeks, and regrew later on (True remnant).

In case, if residual lesion is "true remnant", additional treatment must be given to it as soon as possible in aim of radical cure. This evidence was seemed to be unbenefit, for the start of the additional treatment had to be spent nearly one month before recognition of "true remnant" for the reason described above.

In this study, clinical findings, diagnostic procedure and treatment for the residual disease were discussed with the result of external irradiation of carcinoma of the cervix uteri in the second and third stages on two different high energy units.

151 cases were devided into two groups, namely 42 and 109 cases were treated on 60 Co γ-ray and on 6 MV X-ray. 5000 rads and 6000–7500 rads were given to the intrapelvic lymphnodes and to the primary lesions in 5 weeks and 6–7 weeks in the both groups.

Residual lesion was diagnosed with palpation and inspection which were based upon continuous daily observation of radiation response of the tumor during the treatment. Histological examination was done in few cases to avoid secondary infection in the lesion, for the resistance to the infection was used to be reduced in the lesion irradiated with a large dose. Result showed 38.4% of cases with residual lesion

including "true remnant" and 13.2% of cases with "true remnant" at the end of the course of the external treatment.

There was no definite difference in incidence of the residual lesion at the end of the course of the treatment between cobalt γ-ray and 6 MV X-ray, and less "true remnant" appeared in cases treated on 6 MV X-ray. 23.5% on 60 Co and 58.5% on 6 MV X-ray of residual lesions were clinically well controlled in 1.5 and 3 months later without any additional treatment. In other words, it is quite important to observe radiation response of the irradiated lesion at least 1.5 months for 60 Co, three months for 6 MV X-ray after the completion of radiation treatment to negrect "true remnant". This diagnostic procedure for "true remnant" was, however, seemed to be rather difficult in some cases and it took too much time to start retreatment to "true remnant". A new scientific and easy diagnostic technique should be developed.

Additional radiation treatments were given to the residual lesions with small source irradiation in most of the cases when they were decided to be "true remnant", for most of the detectable lesions were well localized at the surface of the cervix.

"True remnant" was controlled well with 64.3% of curability. This result suggested the possibility of radical cure of "true remnant" with small source irradiation and the clnical value of small source technique was re-recognised. In addition, the higher energy radiation seems to produce the slower appearance of the radiation response in our experience. The clinical study is to be continued on higher energy and for tumors of the other organs.

高エネルギー放射線による外部照射は，基礎理論のみならず，臨床的見地において数多くの利点をもつて急速に普及，発展を示しつつある．しかしこの有利な外部照射も反面経験症例数の増加と共に，従来は予測もしなかつた多くの必ずしも有利とは思われない種々の現象が認められる様になつて来た．その一つは，使用エネルギーが高くなる程，照射効果完成が遅れて現われる傾向が見られる事である．この現象については未だ明らかな文献上の報告は見られないが，高エネルギー放射線を用いた治療に携わる臨床諸家の既に多く経験される所であると思う．すなわち初期声帯癌の如き容積の小さい病巣に関しては，従来と比して著しい差は認められないが，直径2㎝程の容積を持つ舌癌に至れば，外部照射の場合しばしば上記の現象が現われ始め，肺原発癌の如きは，30MVの電子線で8000RADを照射した後もなお残存し，陰影消失迄に照射終了後数カ月を要した事実を経験している．すなわち高エネルギー放射線を用いると照射終了時，充分な線量が投与されたに拘らず，なお多くの症例は臨床的に明らかに認められる病巣が残存し，その後数週間又は数カ月を経て序々に改善されて行き，照射効果が充分現われる迄に要する時間は，エネルギーが高くなる程長くなる様な印象を受けたのである．試みにこの現象による照射終了時の残存病巣の転機を著者らの印象を元にして分類してみると次の三種類に分けられると思う．

1. 次第に縮小し，遂には消失する．
2. 残存のまま再び活性度を得，再増性を行なう．（本文中では，仮にこれを"真の残存"と呼ぶ事にする）．（図ⅠおよびⅡ）．
3. 縮小はするが，1に比して序々であり，一度消失しても後に再び病巣として発現する．これは従来再発と呼ばれる変化であろう．

この様な遅延現象の中，上記1，2に関する変化は，特に根治治療を目的とする場合，治療成果判定上困難を感ずる事が多いので，著者等は現在迄得た経験を整理し，今後の対策に資するため，臨床資料の分析を試みたものである．

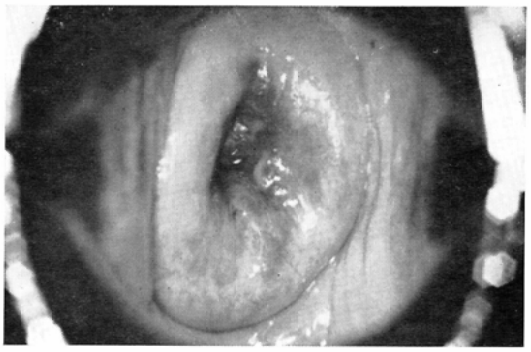

図1　6MVX線7500RAD照射後1ヵ月の残存病巣

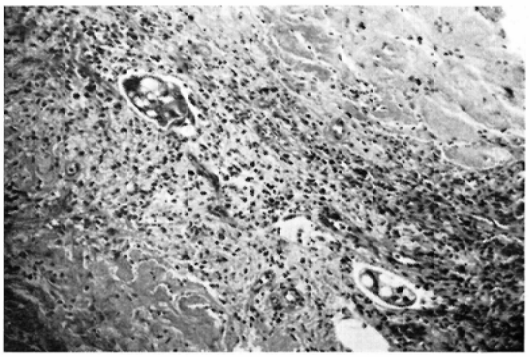

図2　図1に示す病巣の組織像：癌細胞の島嶼状残存を認める.

表1　Residual lesion

Radiation \ Number of cases	Total number	With residual lesion at end of the external treatment	Without recurrence 1.5 years later	"True remnant"
60 Coγ-ray	42	17 (40.5%)	4/17 (23.5%)	13 (30.9%)
60 MV X-ray	109	41 (37.6%)	24/41 (58.5%)	17 (15.6%)
Total	151	58 (38.4%)	28/58 (48.2%)	30 (13.2%)

研究方法

材料；組織学的に扁平上皮癌を証明された子宮頚癌の臨床進行期2期と3期のみ151例に対して，60Co，6MVリニアックX線による外部照射単独の根治治療を試みた．Co照射を受けたものは42例，リニアックによるものは109例である．なお本研究に子宮頚癌症例を用いたのは症例数が多くかつ臨床的観察が比較的容易であつたからである．（表I）

照射方法；60 Coによる対向二門照射，リニアックによる原体照射法が用いられ，それぞれの比較も同時に行なつた．投与線量は原則としてまず5000RADを1週1000RADの速度で原発巣を同時に含め乍ら，骨盤内リンパ節系に照射した後，原発巣領域のみに限定して，必要に応じて線量を追加し，6000～7500RAD迄照射した．

上記の如く，二群はそれぞれ異なつた照射方法が用いられているが，投与線量は同一条件にあるので，対象を原発巣部位の変化のみに限定した本研究に関しては，その差異を無視することにした．残存病巣の照射に関しては後に詳述する．

残存病巣の判定；残存病巣部位には既に大線量が与えられているので，創傷よりの二次的感染に起因する壊死性変化，円形細胞浸潤による硬度の変化等を避けるためと検査結果陽性率が低い事等から，観血的な組織切片の採取による検索法は可及的回避したため，主として視，触診に依つた．

1．照射効果を元にした判定

照射開始時の腫瘍進行度，容積等を念頭に置きつつ，照射期間中毎日病巣における照射効果を観察する事により，その反応の程度，縮小，改善の速度，残存病巣の容積等の総合的判断より，“真の残存”を診断した．

2．触診

約6000RADを投与された病巣の表面はほとんど平滑となり，腫瘍状の様相を呈しないため，触診による硬度の変化を元にした．

残存病巣の判断と同様，診断上重要な手段となる．しかし反応性組織内浮腫，円形細胞浸潤，間質組織増生が強い時点ではこの種の判定は困難を

感じる場合も多い．

なお上述の如く，病巣表面はまづ平滑となる傾向があり，該部の腫瘍組織は最初に消失するので，塗沫法による細胞診はこの場合適用する価値が少ない．

残存病巣に対する治療；残存病巣に対しては，主として該部に対する強力な局所治療が行なわれた．時期的には外部照射で充分な線量（6000～7500RAD）を与えた後，3カ月以内に残存を臨床的に認知した時点において行なわれている．また治療方法は病巣の残存部位，容積，状態，感受性等の総合診断より選択された．表4に示す如く，残存病巣の多くは子宮腟部に限局しているためラヂウムによる腟内照射によるものが多く，その他ラドンシード，電子線腟内照射，局部に限局した外部照射の追加等が用いられ，今回の研究には手術手段は行なわれていない．ラヂウム照射に関しては，術後挿管法を用い，20mgラヂウム管2～3本を病巣表面に並列に配置し，（必要あれば頚管内にも挿入）20～24時間の照射を10日の間隔で2～4回行なつた．電子線照射は，直径1cm以下の病巣が極めて限局性に子宮腟部の中央に存在する場合にのみ用いた．

研究結果

残存病巣が消失する迄の期間；表1と2に示される如く，上記判別法により照射終了時臨床的に残存と考えられた病巣を認めた症例は，コバルト，リニアックによる照射群でそれぞれ17例（40.5%），41例（37.6%）であり，比率的には約40%で両者間にほとんど差異を認めない．そして彼等の中，4例，24例は徐々に改善され，最終的には全く消失し，一年半後の現在も局所よりの再発を認めて居らず，またその大多数は，コバルト照射群では照射終了後1.5カ月以内，リニアック照射群では3カ月以内に消失している．したがつて外部照射のみで根治治療を試みた場合は，その照射効果完了時にかける治療の成果について判断するためには，照射終了後リニアックの場合は少なくとも3カ月間，コバルトの場合は1.5カ月間は慎重に経過を観察せねばならない事になる．またその間に消失し得なかつた病巣は多くは“真の残存”として判断したわけであるが，本研究においてはそれぞれ30.9%，15.6%を示している．す

表2　Time of disappearance of residual lesions

60 Co γ-ray	within 1.5 months	3 cases
	within 3 months	1 cases
6 MV X-ray	within 3 months	20 cases
	3—6 months	3 cases
	6—9 months	1 case

60 Co: 4 cases, 6 MV X-ray: 24 cases
Months after completion of external radiation treatment

表3　local curability

	External irradiation only	External irradiation+ Additional local treatment
60 Co γ-ray	28/42 (66.6%)	36/42 (85.7%)
6 MV X-ray	90/109 (82.5%)	100/109 (91.7%)
Total	118/151 (78.1%)	136/151 (90.0%)

Expired cases with metastasis or other reason, without local recurrences were included in number of the cases.

表4　Curability of “True Remnant”

	Curability (%)	Number of cases with “True Remnant”	Treatment technique
Uterine cervix	70.6	17	Radium intracavitary irradiation Rn-seed implantation High energy X-ray treatment
Vaginal fornix Parametrium	60.0	12	Radium intracavitary irradiation Rn-seed implantation External irradiation
Vaginal wall	0	1	Rn-seed implantation
Total	64.3	30	

なわちいいかえれば表3に示す如く，60 Co を用いた場合外部照射のみで病巣が消失し得た症例は28例（66.6%），リニアック原体照射の場合はそれぞれ90例（82.5%）であつたという事になり，リニアックによる“真の残存”は60 Co のものに比して著しく少ない価を示している．

またかくの如く高エネルギー放射線治療における照射効果完成の遅延現象は，根治目的の治療過程において残存病巣を可及的速やかに察知し，追加手段を講じねばならない場合，その追加治療開始迄に少なくとも1カ月，長ければ3カ月以上観察の結果を待たねばならぬ点に問願があると言えると思う．

治療結果

上記治療による残存病巣に対する治療の局所治癒率は表3の如くであり，病巣の部位別に見た“真の残存”症例数は表4の如くである．すなわち残存病巣の多くが，原発部位である子宮腟部に限局していたため，ラヂウム腟内照射が用いられ，約64.3%の良好な成功率を示している．この結果からたとえ外部照射のみで根治できない抵抗性を示した残存病巣も，適当な治療手段により良く改善され，その症例を根治に導き得る可能性があると言えると思う．

また失敗例の多くは，子宮腟部より子宮旁結合織内におよんでいた浸潤が尚残存した症例であり，これらは既に外部照射開始時に根治治療の適応とはなり得なかつた進行例であつたわけで，この点から，高エネルギー放射線によつて拡大された適応範囲に限界が設定できるのではないかと考える．また腟壁残存の症例に成功例の得られなかつた問題に関しては著者等の選んだ治療法に対して再検討を行なう必要性を感じたのである．

検　討

表3に示す如く，根治目的で照射する場合，その局所治癒率のみに限定して考えれば，外部照射のみでは78.1%を示すのみであるが，残存病巣に適当な治療を加える事により合計の局所治癒率は90.0%迄上昇させる事ができた事と，この追加治療に用いられた手段が多くはラヂウムの腟内照射によるものであつた事から考え，外部照射の限界を補う立場としての小線源照射法の重要性を再認識したものである．また現在迄は比較的早期に残存病巣の存否を判断するために主として臨床経験のみが用いられて来た訳であるが，なお不確実であり，残存と考え追加照射を与えられた症例の中にも，外部照射のみで消失したものもあつた可能性はある訳で，この診断法をより正確に，早期にしかも非観血的に行ない得る特殊診断法の開発が強く期待されるものである．今後はさらに高いエネルギーの放射線が治療目的に使用される傾向があることから，各々の臓器の腫瘍とエネルギーによる照射効果の遅延現象を臨床並びに基礎生物学的に正しく把握する事が高いエネルギー放射線治療の充実に関して重要な因子であろうと考える．

まとめ

高エネルギー放射線治療における照射効果完了の遅延現象について子宮頚癌の外部照射症例を用い，臨床的見地より分析，検討した．

この結果から子宮頚癌をコバルト，6MVリニアックX線による外部照射単独で根治治療を行なう場合は，照射終了時残存病巣が認められる比率はほとんど両者間に差異を認めないのであるが消失する迄の期間は異なつているため治療の成果について判断するためには，現在の時点では照射期間中の慎重な観察の重要性は勿論の事乍ら，照射終了時より，リニアック使用の場合は少なくとも3カ月間，コバルトの場合は1.5カ月間の観察を必要とすると考えられる．したがつてこの観察期間を短かくし，早期に正確かつ非観血的に行ない得る残存病巣の診断法の開発が強く要求されるが，一方この上記問題解決の一手段として照射効果促進の意味から，増感剤の併用に関しての研究も進める価値があるのではないかと考える．また上記残存病巣も適当な処置により良く改善され得るという結果から外部照射単独治療の限界を補うために小線源照射法の重要性が再認識された．

なお“真の残存”発生率，局所治癒率について，リニアック治療によるものの方が，コバルトによるものよりも明らかに優位を示した事は，高

エネルギー放射線治療の臨床に関して興味深い結果であり，この面に関しても今後一層追求する必要があると思う．

文　献

1) Becker, J.: Megavoltage therapy. Congress lecture at XII ICR in Tokyo, 1969.
2) Breed, J.E.: The radium treatment of recurrent cancer of the uterine cervix. Am. J. Roentg., 87, 480—487, 1962.
3) Durrance, F.Y., Fletcher, G.H. and Rutledge, F.N.: Analysis of central recurrent disease in stages I and II squamous cell carcinomas of the cervix on intact uterus. Am. J. Roentg., 106, 831—838, 1969.
4) Friedell, G.H.: Late manifestation of cancer of the cervix after irradiation therapy. Obst. & Gyn., 17, 582—586, 1961.
5) 岩井正二：子宮頚癌治療の基準について　癌の臨床，14，545～552, 1968.
6) 北川俊夫他：超高エネルギー電子線治療の臨床的経験，日医放誌，28巻，10号，1365～1374, 1969.
7) 北川俊夫，母里知之他：リニアックによる子宮頚癌の原体照射，癌の臨床，15巻，12号，1047～1055.
8) 北川俊夫：子宮癌の放射線療法と再発，産婦人科治療，20，162～165，1970
9) Koeck, G.P. and Jacobson, L.E.: Results of cobalt 60 rotation therapy in carcinoma of the cervix. Am. J. Roentg., 96, 81—91, 1966.
10) Moss, W.T.: Therapeutic radiology IIIrd Ed. C.V. Mosby Comp., 1969.
11) Nickson, J.J.: Personal comunication.
12) Tarlowska, L.: Récidives tardives du cancer du col utérin traité par irradiation. J. Rad. et Elect., 49, 807—812, 1968.
13) 田崎瑛生：子宮頚癌の放射線療法，産婦人科治療，19，311～320, 1969.
14) Van Herik, M. and Tricke, R.E.: The results of radiation therapy for recurrent cancer of the cervix uteri. Am. J. Roentg., 73, 437—441, 1955.
15) Zuppinger, A.: Treatment by supervoltage machines. Modern trends in radiotherapy, London, Butterworths, 1967.