The University of Osaka
Institutional Knowledge Archive

Title	頭部画像診断における基準線の検討 後編 : 磁気共鳴画像(MRI)での検討
Author(s)	岡本, 浩一郎
Citation	日本医学放射線学会雑誌. 1989, 49(3), p. 264-269
Version Type	VoR
URL	https://hdl.handle.net/11094/19496
rights	
Note	

The University of Osaka Institutional Knowledge Archive : OUKA

https://ir.library.osaka-u.ac.jp/

The University of Osaka

日本医放会誌：49（3），264—269，1989（平1）

頭部画像診断における基準線の検討

後編：磁気共鳴画像（MRI）での検討

新潟大学歯学部歯科放射線科（主任：伊藤寿介教授）
岡　本　浩　一　郎

（昭和63年9月1日受付）
（昭和63年10月11日最終原稿受付）

Reference Lines on Diagnostic Imagings of the Head
Part 2: Reference Lines on MRI

Kouichirou Okamoto
Department of Radiology, Niigata University, School of Dentistry
(Director: Prof. J. Ito)

Research Code No. : 503.9

Key Words : Reference lines, Reid's base line, Canthomeatal line, MRI

Simple but accurate and useful methods to draw reference lines parallel to canthomeatal line (CML) and Reid's base line (RBL) on MRI are described in this paper.

A line is drawn through the nasal root and the pontomedullary junction on a midsagittal MRI of the head. It is comfirmed that this line is parallel to CML in 21 normal healthy volunteers and 33 patients who show no mass effect on the midsagittal image. It is also verified that a line through the nasal root and mesencephalopontine junction on the midsagittal image is parallel to RBL.

はじめに

磁気共鳴画像（以下MRI）は従来のX線を用いた画像診断法とは全く異なった画期的な画像診断法として登場して以来，急速な画質の向上と検査時間の短縮が可能となってきており，それに伴い神経放射線診断学の分野でも重要な検査法として広く取り入れられてきている．

しかし現在迄のところMRIの撮像に際しX線CT（以下CT）におけるReid's base line（以下RBL）やcanthomeatal line（以下CML）の様な基準線は用いられていない．その理由の一つとしてこれらの基準線がMRIの画像上容易には求められないことがあげられる．

そこで著者はMRIの画像上これらの基準線に平行な線を求める方法について検討し，今後MRIの撮像に際し用いられるべき方法を考案したのでここに紹介する．

対象ならびに方法

まず第一から第六までのグループを設定した．第一のグループは，頭部MRIと頭部X線規格写真側面像の揃っている健康で神経学的異常のない本学学生のボランティア15名である．15名の学生の内訳は，男性14名，女性1名で，年齢は，19～42歳である．MRIと頭部X線規格写真の共通の基準線として鼻根点nasion（前頭鼻骨縫合と鼻骨間縫合の交点，以下N）と大孔前端点basion（以下B）を結んだ線（nasion-basion線，以下NB）を用いることとしたが，MRIの正中矢状面像ではnasionそのものは同定できないため，鼻根部最陥凹点（N'）をNの代用点として用いN'とBを結

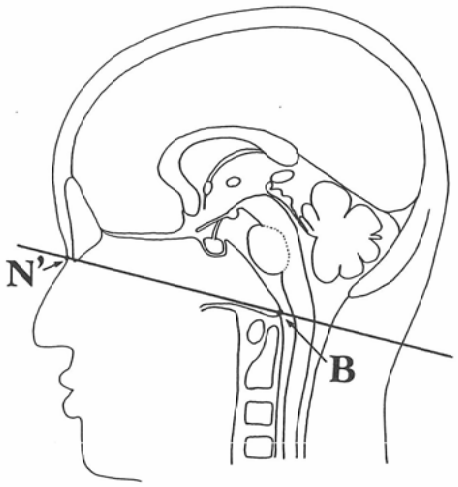

Fig. 1 A scheme of the midsagittal image of head on MRI.
N': nasal root (the most depressive point); B: basion

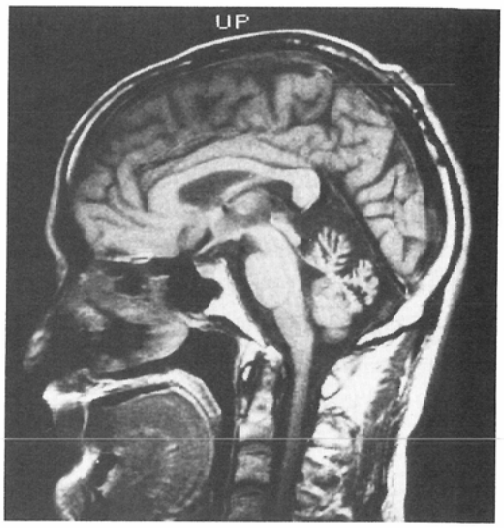

Fig. 2 A 65 year-old male patient shows cerebellar atrophy. clinical diagnosis: spinocerebellar degeneration

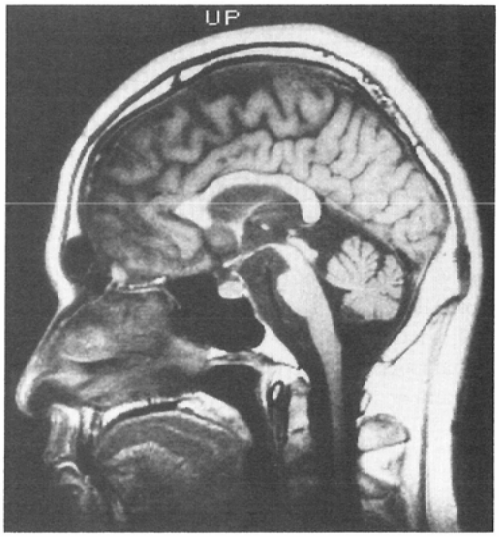

Fig. 3 A 32 year-old male patient shows pontine atrophy. clinical diagnosis: neuro-Behçet

んだ線（以下N'B）を両者の共通の基準線とした(Fig. 1)．通常の骨条件のX線写真では，軟部陰影が黒くとんでしまいN'の同定が比較的困難となるため，N'を同定しやすくするために，アクリル樹脂性の補償フィルターを用いて容易にN'が同定できる様に頭部X線規格写真の側面像の撮影を行なった．また左右の体表上の外耳孔の上縁と下縁に印を付け，これをX線写真上同定できるようにした．このようにして撮影した頭部X線規格写真上でN，N'，Bの各点をプロットした．第二のグループは，19～23歳の健康な女性のボランティア6名でMRIと頭部単純X線写真側面像の揃っているものとした．第三のグループは頭部MRI検査を受けた患者のうち正中矢状面像でmass effectの認められないもので，MRI検査の前後で頭部単純X線写真の撮られた17～33歳の女性6名である．第四のグループは，第三のグループと同じ条件を備えた1～10歳の小児12名（男児7名，女児5名で1歳－1名，6歳－3名，7歳－3名，8歳－1名，9歳－3名，10歳－1名）である．第五のグループは，やはり同じ条件を備えた70～77歳の高齢者10名(男性4名，女性6名)，そして第六のグループは小脳又は橋に萎縮のみられる患者群で，小脳萎縮を示す者が3名(Fig. 2)，橋萎縮を示す者が2名（Fig. 3）の計5名からなり，年齢は32～66歳であった．

MRIはSiemens社製Magnetom 1.5Tを用い，ボランティアは全てTR＝600ms/TE＝15msのshort SE法を用いスライス厚は5mmで撮像した．その他の患者でも条件は殆ど同じでTR-600～700ms/TE＝15ms，スライス厚は4～6mmで撮

像した．尚，平均加算回数は2回である．正中矢状面は中脳水道が明瞭に描出されているスライス面とした．

まず第一のグループを用いて，前交連と後交連を結んだ線（以下 AC-PC 線）が MRI における CML を求める際の基準線となりうるかどうかを検討した．次に，N'と橋延髄移行部 pontomedullary junction（以下 PMJ）を通る線（以下 N'-PMJ）とCMLとの関係，N'と中脳橋移行部mesencephalopontine junction（以下MPJ）を通る線（以下N'-MPJ）とRBLとの関係につき検討した（Fig. 4）．

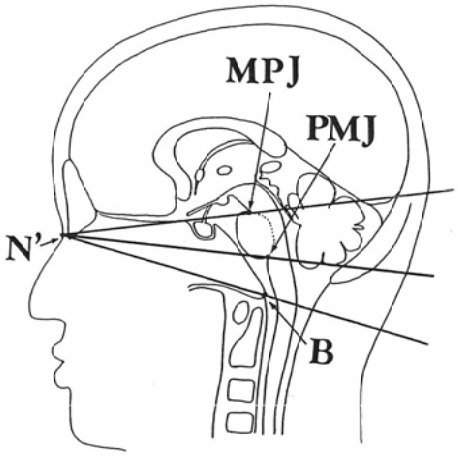

Fig. 4　A scheme of the midsagittal image of head on MRI.
N': nasal root; B: basion; MPJ: mesencephalopontine junction; PMJ: pontomedullary junction

第二から第六のグループについても第一のグループと同様に N'B を頭部単純 X 線写真側面像と MRI の共通の基準線とし，CML と N'-PMJ，RBL と N'-MPJ の関係につき検討した．

尚，基準線から上方への傾きをプラスで，下方への傾きをマイナスで表示した．

結　果

Sziklaらの方法にならい AC-PC 線を前交連の上縁と後交連の下縁を結ぶ線として[1]，第一のグループを用いて AC-PC 線と CML との関係について検討してみた．その結果 AC-PC 線は CML に対して平均で2.7度の傾きを示し，標準偏差は3.4度であった．また傾きの最大値は上方では9度，下方では－5度であった（Table 1）．ちなみに前交連の中点と後交連の中点を結んだ線（いわゆる一般に用いられている AC-PC 線）と CML のなす角度は平均で－4.3度（標準偏差＝3.4度）であった．

次に，鼻根部最陥凹点（N'）と橋延髄移行部

Table 1　Inclination from the CML

	AC-PC line
Mean	2.7°
S.D.	3.4°
Upward inclination	9°
Downward inclination	−5°

Table 2

Group	Age	No. of cases (male : female)	CML-(N'-PMJ)	RBL-(N'-MPJ)
1	19—42	16 (15 : 1)	−0.4±1.1°	−0.5±1.5°
2	19—23	6 (0 : 6)	−0.7±0.8°	−0.2±1.1°
3	17—33	6 (0 : 6)	0.0±0.6°	−0.3±0.8°
4	1—10	12 (7 : 5)	−0.2±1.2°	−0.5±1.6°
5	70—77	10 (4 : 6)	0.4±0.8°	1.6±1.3°
1+2	19—42	22 (15 : 7)	−0.5±1.1°	−0.4±1.4°

Group 1 & 2: normal healthy volunteer / Group 3—5: patients
Group 1: MRI+cephalogram/Group 2—5: MRI+craniogram (lateral view)
CML: canthomeatal line/RBL: Reid's base line/N': nose root
PMJ: pontomedullary junction/MPJ: mesencephlopontine junction

(PMJ) 結んだ線 (N'-PMJ) と CML につき検討してみると，Table 2 に示す通りの第一のグループのみならず，第二から第五のグループでも N'-PMJ は CML に対し非常に良い平行関係を有していることがわかった．第六のグループは小脳または橋に萎縮を示す症例群であるが，個々の症例のデータでも CML に対する N'-PMJ のずれは－1度から1度の間に入っていた．バラつきは全ての例で±2度以内であった．鼻根部最陥凹点(N')と中脳橋移行部(MPJ)を結んだ線(N'-MPJ)と RBL について検討してみると，Table 2 のように第五のグループでは第一から第四のグループより僅かではあるが大きい値を示していたが，有意水準0.01で有意差は認められなかった．バラつきは－3度から4度と N'-PMJ と CML における場合より大きかった．3度のバラつきは，第二，第三のグループを除き各グループにおいてもみられ，4度の差は第五のグループにおいて認められた．また，第六のグループについてみてみると小脳萎縮のみの3例では3例とも－1度から1度の範囲入っているものの，橋萎縮を呈する2例では各々3度，4度と大きい値を示していた．

また第一のグループを用いて N'B と CML のなす角度を計測したところ平均で約9度であった(標準偏差＝1.5度)．

考　案

著者は141例の頭部 X 線規格写真を用いての検討で，正中線上に存在する4つの基準点（鼻根点 nasion，鞍背点 clition，大孔前端点 basion，大孔後端点 opisthion）を通る基準線のうち，nasion-opisthion 線（NO）が RBL と，nasion-basion 線（NB）が CML と安定した関係を示すことを見い出した[2]．

これらのデータを MRI に応用するためには，その際基準点として採用した nasion(N)，clition (C)，basion (B)，opistion (O) の4点が MRI の画像上も容易に同定できなければならない．Fig. 5 は超伝導型1.5T の装置で撮像された頭部正中矢状面像（short SE 像）であるが，これらの4点のうち N は鼻根部最陥凹点 (N') を代用点とすることにより，また他の3点は MRI 画像上容易に同定することができる．Fig. 6 は位置決め用の，撮像時間を短くしたいわゆるクイックスキャンによる同一患者の頭部正中矢状面像である．Fig. 5

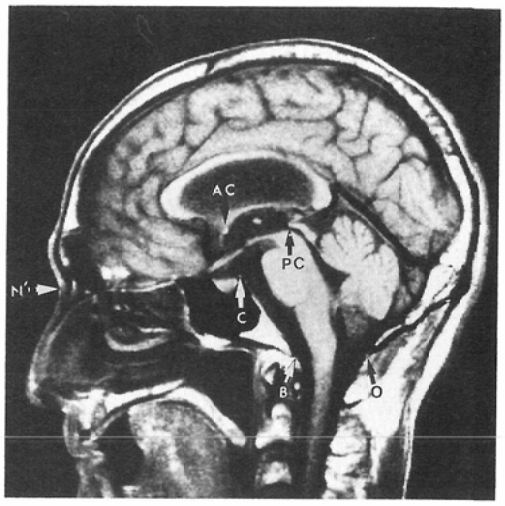

Fig. 5　A midsagittal image of head on MRI. 4 reference points, anterior and posterior commisure are identified ;
N' : nasal root ; C : clition ; B : basion ; O : opisthion ; AC : anterior commisure ; PC : posterior commisure ; TR＝700msec/TE＝15msec ; averaging＝2 ; slice thickness＝7mm

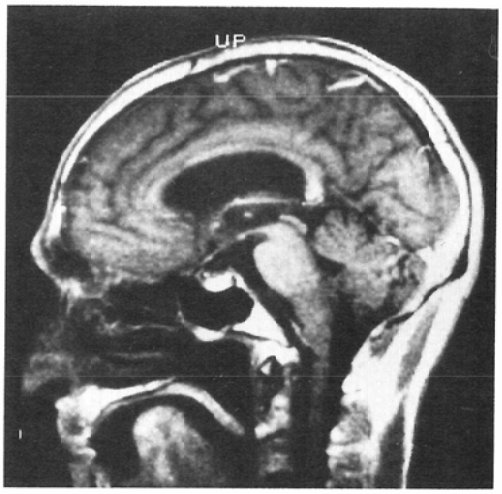

Fig. 6　A so called quick scan image of the same patient of Fig. 5. 4 reference points are able to be identified also in this image.
TR＝200msec/TE＝10msec ; averaging＝1 ; slice thickness＝10mm

に比し画質は劣化するものの，これらの4つの基準点は一部代用点を用いることにより充分同定可能である．

このことはMRIの正中矢状面像を用いてNO, NBを基準線とし，これらに一定の傾きをつけることによりRBL，CMLに平行な線を求められることを示している．

今後しばらくは重要な神経放射線学的検査法としてCTとMRIが比較検討されてゆく必要があると考えられる．この両者を比較検討するためにはやはり両者に共通の基準線が必要であり，RBLやCMLなどの従来から用いられてきた普遍的な基準線がMRIでも利用できることが理想的と考えられる．

ところが現在までのところCTにおけるRBLやCMLのような一定の基準線はMRIの撮像に際しては用いられていない．その理由として幾つかのことがあげられるが，そのうちの一つにMRIではCTにおけるスカウト像のような頭部全体の骨条件の像は簡単には得られないことがある．現在MRIを導入している多くの施設では，撮像範囲の決定や位置決めを正中矢状面像を用いて行っていることが多いが，正中矢状面像からは直接RBLやCMLなどの基準線を求めることはできない．そこで著者はまず頭部X線規格写真の側面像を用いて種々の基準線とRBL，CMLとの相互関係を調べ，その結果からNOまたはNBを用いてこれらから一定の角度をつけることによりRBLまたはCMLに平行な線を求めることが可能ではないかと考えた[2]．

しかし最近のMRIの進歩は目ざましく解像力も向上してきており，正中矢状面像での前交連，後交連の同定も可能になってきている（Fig. 5）．AC-PC線は，前交連と後交連とを結んだ線であるが，神経解剖一立体計測の比較対応に良い相関を示す基準線である[3]．

CTでCMLが基準線として用いられているのはAmbroseが最初にCTでの基準線として採用したことや[4]，CMLがAC-PC線に近似していることによる[1)3)]．このことはMRIでAC-PC線が同定できるのであれば水平断の基準線として直接AC-PC線を用いればCMLと近似した線を求めることができることを示している．

そこで，AC-PC線が直接水平断像の基準線として実際に用いることができるかどうか第一のグループを用いて検討した．その結果はSzikla らの示した値（前交連上縁と後交連下縁を結んだ線をAC-PC線としたうえで，CMLとのずれは－5度～9度で平均1.4度，標準偏差＝2.7度，n＝50，18～40歳）[1)]ほどCMLとの平行関係が良くなく，かつ症例毎のバラつきも比較的大きく必ずしも良い基準線とはならないと考えられた（Table 1）．

しかし著者は，鼻根部最陥凹点（N'）と橋延髄移行部（PMJ）を結んだ線（N'-PMJ）がCMLと非常に良好な平行関係を示し，また鼻根部最陥凹点（N'）と中脳橋移行部（MPJ）を結んだ線（N'-MPJ）がRBLと良い平行関係にあることを見い出した（Table 2）．鼻根部最陥凹点（N'）を多くの症例のCMLが通過することも知られており[5]，しかもCMLに対するN'-PMJの個々の症例のバラつきも±2度と小さく今後MRIにおける基準線として是非用いられるべき線であると考えられた．

最近米沢らは頭部MRIにおける基準線を求める方法として，患者の体表上のCMLを磁場の中心を通るように患者の位置決めをすることにより頭部MRIの画像上CMLを求める方法を考案しているが[5]，この方法では位置決め用サイドビームが必要なこと，患者の頭部とMRI装置のhead-coilの位置関係が規定されてしまい，任意の部位を磁場の中心に持ってこられないなどの制約がある．そしてまずサイドビームを用いて患者の位置を決め，更に撮像された画像上の2点を結ぶという二段階の過程を経てCMLが決定されるため各々の過程で僅かずつながら誤差を生ずる可能性がある．また体表上のCMLであるため，CTと比較するためにはCTも体表上のCMLに合わせておく必要がある．

今回著者は第一のグループを用いて体表上の外耳孔の中心を基準点として採用した場合と，骨性外耳孔の中心を基準点として用いた場合の差についても検討を加えたが，平均で約4度の差が認め

られた．RBLについても同様の検討を行ったところ，やはり平均で約4度の差がみられた．米沢らは基準線に対するずれの許容範囲は±2度と述べており[5]，正確な比較をする際には，これら体表上の外耳孔を用いる場合と骨性外耳孔を用いる場合とで生じる差を無視できないと考えられるので少なくとも施設毎に体表上の外耳孔を用いるのか，骨性外耳孔を用いるのかを統一しておく必要がある．この4度という差は，実際には体表の外耳孔に対し骨性外耳孔が約5mm上方に位置することを示しており，体表上の外耳孔から骨性外耳孔を推定する際には，5mm上方の点をとればよいことを表している．

頭部MRIの正中矢状面像上でCMLやRBL等の基準線に平行な線を求める著者の方法は位置決め用のサイドビームが不要であり，磁場の中心と無関係に患者の頭部を置くことができる．このため場合によっては任意の部位を磁場の中心に持ってくることも可能である．更に敢えて位置決め用として特殊な条件での撮像を行うこと無く，通常の方法で撮像されたMRIの矢状面像の中から正中を通る画像を選んで用いればよい．この画像上の2点を結ぶことにより求めることが可能なため誤差の生じうる過程が米沢らの方法より少なく，CTでの位置決めをスカウト像を用いて行なっている場合と同様の手技でCMLやRBLに平行な線が求められるなどの利点がある．本法の有するこのような簡便性は，実際の臨床の場では大変重要なことであると思われる．

頭部MRIの正中矢状面像で求めることのできるN'-PMJとN'-MPJは，それぞれCML，RBLに平行な基準線として今後広く使われるべきであると考えられた．

もし脳幹部の腫瘍性病変などにより橋が大きく偏位している場合には，N'Bに対し－9度の傾きをつけることによりCMLに平行な線を求めることも可能である．

結　語

(1) 前交連と後交連を結んだ線(AC-PC線，但しSziklaらの方法に合わせ前交連の上縁と後交連の下縁を結んだ線とした）は頭部MRIの正中矢状面像で求めることは可能であるが，CMLに対して必ずしも良い平行関係を示さずバラつきも比較的大きかった．

(2) 鼻根部最陥凹点（N'）と橋延髄移行部（PMJ）を結んだ線（N'-PMJ）はCMLと非常に良い平行関係を示した．頭部MRIの正中矢状面像上も容易に決定でき，CTで最もよく用いられる準線であるCMLに平行な基準線（多くの例ではCMLに一致する線）として今後利用できると考えられた．

(3) 鼻根部最陥凹点（N'）と中脳橋移行部（MPJ）を結んだ線（N'-MPJ）はRBLと良い平行関係を示した．頭部MRIの正中矢状面像上も容易に決定でき，CTでよく用いられる基準線であるRBLに平行な基準線として利用できると考えられた．

稿を終えるにあたり，終始御指導，御助力並びに御校閲を賜りました恩師伊藤寿介教授，本研究に深い御理解を寄せて下さいました医学部放射線科酒井邦夫教授に深甚なる謝意を捧げます．また貴重な御助言並びに御教示を賜りました本学歯学部歯科放射線科の中村太保助教授，中山　均先生に心から感謝いたします．MRI検査を快く引き受けてくださいました三之町病院の山本恒夫院長先生，貴重な症例の提供をしてくださいました同病院神経内科医長川瀬康裕先生をはじめ各科の諸先生方，MRIの撮像や資料提供に際し多大な御協力を頂きました同病院放射線科の渋川　真氏，佐野　満氏に深く感謝いたします．

尚，本論文の主旨の一部は第78回日本医学放射線学会北日本地方会において発表した．

文　献

1) Szikla G, Bouvier G, Hori T: Angiography of the human brain cortex. p204, 237—238, 1977, Springer-Verlag, Berlin Heidelberg New York
2) 岡本浩一郎：頭部画像診断における基準線の検討，前編，セファログラムでの検討，日本医放会誌，49：259—263，1989
3) Kretschmann HJ, Weinrich W: Neuroanatomy and cranial computed tomography. p4, 1986, Thieme Inc., New York
4) Ambrose J: Computerized transverse axial scanning (tomography): Part 2. Clinical application. Brit J Radiol 46: 1023—1047, 1973
5) 米沢正雄，奥　朋和，飛田　明：MRIにおける頭部水平断像の位置決めに関する一考察，日放技学誌，44：547—551，1988