The University of Osaka
Institutional Knowledge Archive

Title	多血性肝細胞癌の検出に対する至適動脈相の検討
Author(s)	加治屋, より子; 上村, 清央; 神宮司, メグミ 他
Citation	日本医学放射線学会雑誌. 2005, 65(2), p. 99-104
Version Type	VoR
URL	https://hdl.handle.net/11094/19502
rights	
Note	

The University of Osaka Institutional Knowledge Archive : OUKA

https://ir.library.osaka-u.ac.jp/

The University of Osaka

多血性肝細胞癌の検出に対する至適動脈相の検討

加治屋より子[1)]　上村　清央[1)]　神宮司メグミ[1)]　中條　政敬[2)]
土持　進作[2)]　迫　勝巳[3)]　小森園康二[3)]

1)南風病院放射線科　2)鹿児島大学放射線科
3)南風病院肝臓内科

Optimal Phase of Dynamic CT for Detecting Hypervascular Hepatocellular Carcinoma: Evaluation of double arterial phases

Yoriko Kajiya[1)], Kiyohisa Kamimura[1)], Megumi Jinguji[1)], Masayuki Nakajo[2)], Shinsaku Tsuchimochi[2)], Katsumi Sako[3)], and Yasuji Komorizono[3)]

Purpose: To investigate the appropriate time of arterial phase for the detection of hypervascular hepatocellular carcinoma (HCC).
Materials and Methods: Fifty-two hypervascular HCCs of 36 patients were evaluated on double arterial-phase images of the liver. The first and second arterial-phase images were obtained 10 sec after aortic peak enhancement time as determined by test bolus injection. Patients received a low or high concentration of contrast medium, according to their body weight, that was administered intravenously at a rate of 4 mL/sec and injection duration of 23 sec. Three radiologists evaluated the images separately.
Results: Sensitivity in detecting hypervascular HCCs was higher in the first arterial phase than in the second arterial phase (p=0.039). HCCs were not detected as hypervascular nodules in one of 20 cases during 31 or fewer sec, or in 8 of 19 cases during 48 or more sec after the initiation of contrast medium injection. All nodules were detected as hypervascular lesions between 32 and 47 sec after the initiation of contrast medium injection.
Conclusion: When a single arterial phase is obtained to detect hypervascular HCCs with a 23-sec injection time and an injection rate of 4 mL/sec, a protocol is recommended in which scanning is started at 35 sec and ended within 47 sec after initiating the injection of contrast medium.

Research Code No.: *514.1*

Key words: *Multislice CT, Hepatocellular carcinoma, Double-arterial phase CT*

Received Jul. 14, 2004; revision accepted Dec. 13, 2004

1) Department of Radiology, Nanpuh Hospital
2) Department of Radiology, Kagoshima University Hospital
3) Division of Hepatology, Internal Medicine, Nanpuh Hospital

別刷請求先
〒892-8512　鹿児島市長田町14-3
鹿児島共済会南風病院放射線科
加治屋より子

はじめに

肝細胞癌の多くは肝動脈より支配されるためCTでの病変の検出には動脈相が有用である[1)]．マルチスライスCTでは動脈相が複数回撮影可能なためdouble-arterial phase CTによる肝細胞癌検出が検討され[1)-5)]，後期動脈相が検出には有用とする報告が多い[2)-4)]．しかし，CT装置の進歩で撮像時間が著しく短縮し，わずかな時間の相違で多血性病変が検出されない可能性があるため，従来のいわゆる後期動脈相に近い時間帯で，更に厳密な撮影時間の検討が必要と思われる．また，撮像開始時間の決定にtest-injection法を用いた報告[1), 2)]や，造影剤注入速度を4mL/秒とした報告は少なく[3)]，更に4mL/秒でtest-injection法を用いた報告は検索した範囲では認められない．今回われわれは，多血性肝細胞癌に対して注入時間23秒固定，注入速度4mL/秒でtest-injection法から得られた大動脈のピークの10秒後に撮影開始するdouble-arterial phase CTを行い，同方法下での多血性肝細胞癌検出のための至適動脈相を検討した．また，2cm以下の小さな肝細胞癌はCTでの検出能は低い[6)]とされるが，腫瘍径別の至適動脈相に関しても検討したので，報告する．

対象と方法

2002年1月から2003年4月の間に，慢性肝炎や肝硬変を有し臨床的に肝細胞癌発生が疑われるか，既に肝細胞癌を有し治療後経過観察中の患者382例に，multiphase (double-arterial phaseとlate phase)造影CTを行った．このうち検討対象の選択は以下のように行った．ペースメーカー装着者や心疾患を有する例は除外した．多血性腫瘤性病変は第一相と第二相の動脈相のうち，少なくとも一つの相で正常肝実質より高吸収を示すものと定義した．

肝細胞癌の診断は病理診断によるか，病理診断が得られていない例では経動脈性門脈造影CT (CTAP)と肝動脈造影下CT (CTA)が施行されているか，あるいは肝硬変や慢性肝炎を有し，腫瘤性病変の出現に伴ってAFPかPIVKA-2が200以上と上昇した症例とした．多血性腫瘍の証明はCTAによるか，多血性肝細胞癌の検出に最も感度が高い検査法の一

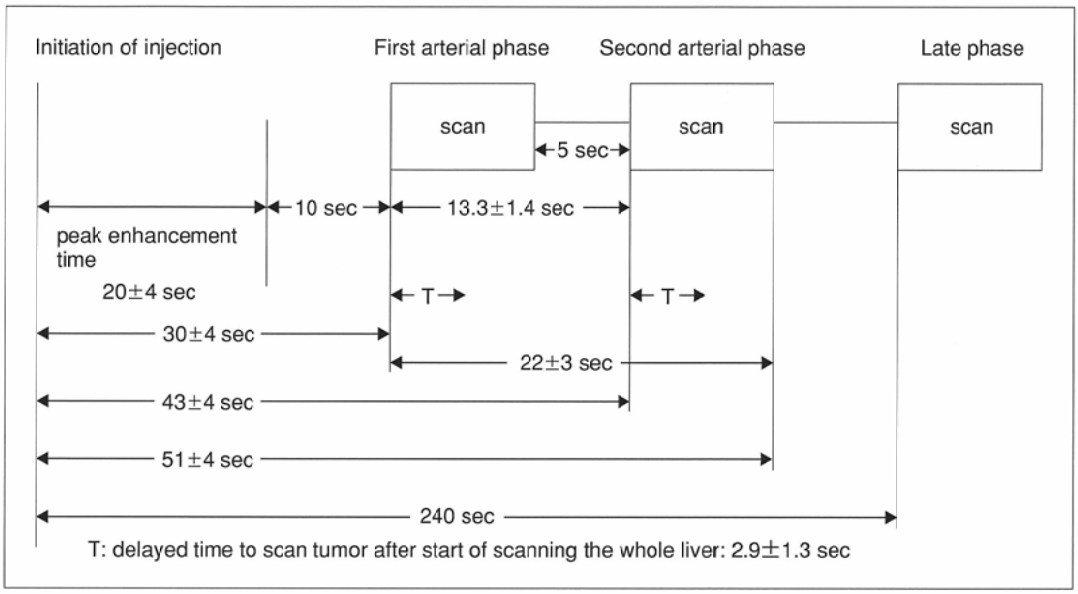

Fig. 1 Schema of the CT scanning method.

つとされる経カテーテル動脈塞栓化学療法[7), 8)](以下TACE)でリピオドールが集積した症例とした．以上の，肝細胞癌と多血性の両方の条件を満たす病変を対象とした．病理診断は手術4例，生検2例，計6例で得られた．病理診断以外の原発性肝細胞癌の診断は，CTAPとCTAが施行された2例，CTAPが施行され，血管造影上多血性でリピオドールが集積し，前述の腫瘍マーカーの上昇を伴っていたのが4例，肝硬変や慢性肝炎があって，多血性腫瘤性病変の出現に伴って腫瘍マーカーが上昇し，かつリピオドールが集積した24例である．肝細胞癌の治療後再発症例が25例含まれている．多数の腫瘍を有する症例が全体に与える影響を少なくする目的で，病変が2個以上あるものは最大と次に大きい2病変のみを対象とした．このため51病変は除外され，36例計52病変を対象とした．内訳は男性24例，女性12例で，平均年齢は70歳(47～91歳)，平均体重は55kg(35～82kg)であった．最大腫瘍径別病変数は20mm以下が29，21mm以上が23で，平均最大腫瘍径は27mm(9～115mm)であった．

CT装置はLightSpeed Plus(GE Medical Systems)で，2.5mmのディテクタ4列を用いた．単純と，二相の動脈相，4分後の平衡相を撮影した．動脈相は1回の呼吸停止下に2回撮影し，スキャン時間は動脈相で0.5～0.8秒/回(平均0.77秒)，平衡相で0.8秒/回，ピッチは動脈相で6，平衡相で3とした．体重60kg未満(平均体重52kg)の28例では低濃度(イオパミロン®300かオムニパーク®300)，60kg以上(平均体重68kg)の8例では高濃度(イオパミロン®370かオムニパーク®350)の造影剤を肘静脈から注入した．最初にTh12/L1の高さの大動脈にカーソルを置いて造影剤10mlを4mL/秒で注入し，120KV，10mAで3秒ごとに注入開始10～40秒後まで撮影して時間濃度曲線(time-density curve: TDC)を作成し，注入開始からのピーク時間を求めて残り90mlで本注入を行った．動脈相は大動脈のピーク時間の10秒後に撮影開始した．第一相と第二相開始までの間にテーブル移動に要する時間は5秒であった．事前に撮影した単純CTによる肝臓の上下方向の長さに応じて平均22±3秒(17～29秒)で2回全肝を撮影し，造影剤注入開始4分後に平衡相を撮影した(Fig. 1)．第一相，第二相と平衡相の画像を3名の放射線科医(Y.K, K.K, M.J)が個別に読影した．各自は肝細胞癌があることは知らされているが，個数は知らされていない．全相を併せて読影したが，視覚的に第一相と第二相のどちらが指摘しやすいのか，順列をつけるようにし，腫瘍の検出能を，1：第一相のみで指摘できる，2：どちらの相でも指摘できるが，第一相の方が比較的指摘しやすい，3：両相ともに指摘でき，指摘しやすさに差はない，4：どちらの相でも指摘できるが，第二相の方が比較的指摘しやすい，5：第二相のみで指摘できるの5つに分類した．第一相あるいは第二相のいずれかでは指摘できたが，いずれかで周囲正常肝と等吸収あるいは低吸収で多血性腫瘍として認識できない病変は，分類の1か5にした．意見が分かれた病変に関しては再度3名で同時に読影し，合意を得た．第一相の方が指摘しやすい群(1と2)と第二相の方が指摘しやすい群(4と5)で撮影開始時間との関係をKruskal-Wallis検定で行った．また，分類の1を第二相の偽陰性，分類の5を第一相の偽陰性として，腫瘍径20mm以下と21mm以上とで，第一相と第二相での腫瘍検出に関する感度比較をMcNemar検定で行った．

撮影開始時間に個々の腫瘍中心までの撮影時間を加えた値を腫瘍撮影時間として，腫瘍撮影時間と，分類の1か5を偽陰性とした腫瘍検出感度との関係をみた．

第一相，第二相，どちらでも多血性腫瘍として検出された群(分類2，3，4)と，どちらかで偽陰性となった群(分類1，5)で，体重当たりの造影剤投与量をMann-Whitney U test

Table 1　Sensitivities for diagnosis of hypervascular hepatocellular carcinoma

Tumor size	Sensitivity		
	First arterial and late phases (%)	Second arterial and late phases (%)	Both arterial and late phases (%)
≦20 mm	28/29 (97)	23/29 (79)	29/29 (100)
≧21 mm	23/23 (100)	21/23 (91)	23/23 (100)
total	51/52 (98)*	44/52 (85)	52/52 (100)

*Significantly higher than second arterial and late phases (p=0.039).

で比較検討した．

第一相と第二相，ともに正常肝に比べ高吸収となった群では，おのおのの相で腫瘍の大きさを計測した．第二相での腫瘍径を第一相での腫瘍径で割った値を，第一相の方が指摘しやすい群と第二相の方が指摘しやすい群とでMann-Whitney U testを用い比較検討した．

結　果

test-injection法による大動脈のピーク時間は全体の平均で20 ± 4 秒(13～32秒)，60kg未満で20 ± 4 秒(13～32秒)，60kg以上で18 ± 2 秒(15～22秒)で，両者の間に有意差はなかった．静注開始から第一相開始までの時間は30 ± 4 秒(23～42秒)，第二相開始までは43 ± 4 秒(36～57秒)，第一相終了時間は51 ± 4 秒(44～65秒)であり，第一相と第二相の撮影開始時間の差は平均で13.3 ± 1.4秒であった．また，撮影開始から腫瘍の中心までの撮影時間の平均は2.9 ± 1.3秒であった．

第一相のみで多血性腫瘍として指摘できたのが 8 病変，両相ともに指摘できるが第一相の方が指摘しやすいのが20病変，両相で指摘しやすさに差はないのが 1 病変，両相ともに指摘できるが第二相の方が指摘しやすいのが22病変，第二相のみで指摘できるのが 1 病変であった．第一相のみで指摘できた 8 病変は，第二相では 4 病変で周囲肝実質と等吸収，4 病変で低吸収であった．従って，第一相での偽陰性は 1 病変，第二相での偽陰性は 8 病変であった．第一相と平衡相を合わせた感度は 第二相と平衡相とを合わせた感度に比べて，全体として有意に高かった(p = 0.039)．第二相の感度を腫瘍径別にみると，腫瘍径20mm以下では29病変中 6 病変21%が偽陰性で感度が79%，21mm以上では23病変中 2 病変9%が偽陰性で感度が91%となり，20mm以下では第一相でしか指摘できない例が比較的多かった(Table 1)．

ヨード量としては一人当たり平均28.8g(27.0～33.3g)，体重当たりの造影剤の投与量は300mgIのヨード造影剤に換算して全体の平均で1.75 ± 0.2mL/kgであった．体重60kg未満では平均1.80 ± 0.2mL/kg，60kg以上では平均 1.58 ± 0.2mL/kgであったが，体重当たりヨード量の少ない60kg以上の 8 例12病変の両動脈相ということで計24回のうち，正常肝と等吸収のため指摘できなかったのは 1 回のみで，ほかはすべて第一相，第二相ともに指摘でき，体重の影響は認められなかった．

Table 2　Correlation between sensitivity and the time the tumor was scanned after the start of contrast injection

Start of injection (sec)	Sensitivity (%)
≦31	19/20 (95)
32≦～≦47	65/65 (100)
48≦	11/19 (58)
total	95/104 (91)

全例で腫瘍撮影時間と腫瘍描出度との関係を，52病変の両相として計104回で評価した(Table 2)．27秒～54秒の範囲で腫瘍が多血性腫瘤として認められ，32秒～47秒の間では全例高吸収の腫瘤として指摘し得たが，31秒以下では20回中 1 回(5%)で正常肝と等吸収のため指摘できず(Fig. 2)，48秒以上では19回中 4 回(2%)で正常肝と等吸収，4 回(2%)で低吸収のため多血性腫瘍として指摘できなかった(Fig. 3)．撮影開始が遅くなくても腫瘍の撮影時間が48秒以上になると，腫瘍は明らかに指摘困難な症例が増加した．

第一相，第二相，ともに多血性腫瘍として描出された分類 2，3，4 の体重当たりの造影剤投与量は，300mgIのヨード造影剤に換算して1.75 ± 0.19mL/kg (n = 29)，等吸収あるいは低吸収域であった分類 1，5 の平均は 1.72 ± 0.40mL/kg (n = 7)で，両者の間に差はなかった．

両相のどちらかで周囲正常肝と等吸収か低吸収になった 9 病変と，経カテーテル的動脈塞栓術(以下TACE)によるリピオドールのアーチファクトや，周囲肝実質より高吸収ながら，その差がわずかなため腫瘤として計測困難などの理由で第一相，第二相のどちらか一方で正確な計測ができなかった 8 病変の計16病変を除いた34病変で，第一相と第二相での腫瘍の大きさを計測した．第二相の方が指摘しやすいと判断した群と，第一相の方が指摘しやすいとした群，ともに 1.1 ± 0.1 倍であった．

考　察

肝細胞癌は多血性腫瘍が多いため，その検出には動脈相の有用性が高いとされる[1]．マルチスライスCTの登場によりdouble-arterial phase CTを用いた動脈相での肝細胞癌の検出

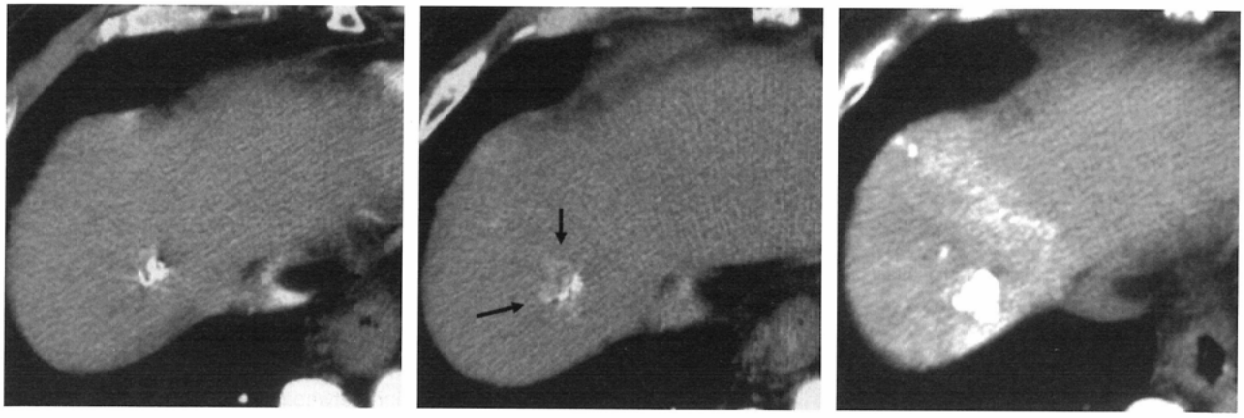

Fig. 2 HCC (14 mm in diameter) that was detected only in the second arterial phase CT image in a 62-year-old man weighting 82 kg, six months after transcatheter arterial embolization (TAE).
A: First arterial phase CT scan, started 29 sec after the start of contrast injection, fails to show an HCC nodule.
B: Second arterial phase CT scan, started 41 sec after start of contrast injection, shows the HCC nodule (arrows) as a hyperattenuating tumor adjacent to iodized oil accumulation.
C: HCC is confirmed by additional accumulation of iodized oil injected at the second TAE.

A | B | C

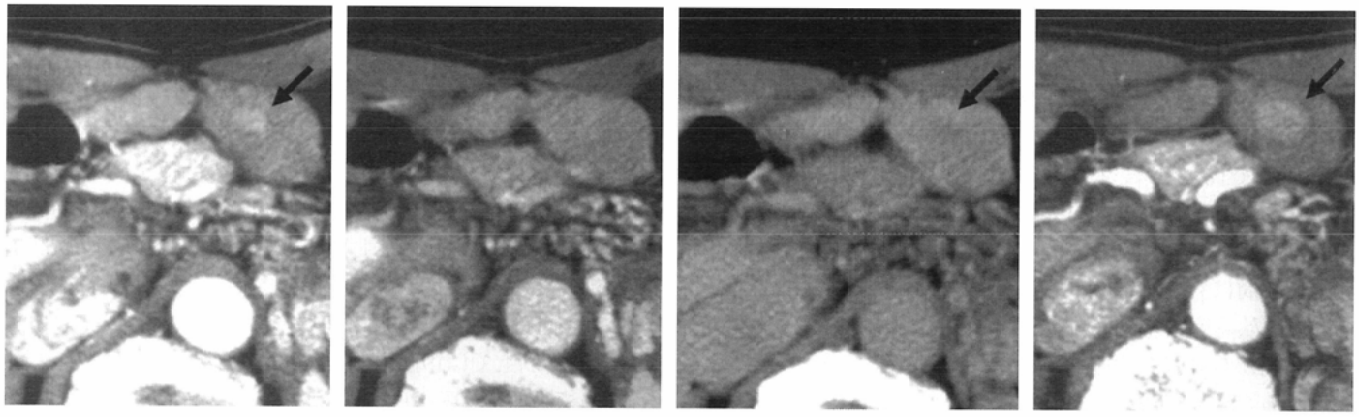

Fig. 3 HCC that was detected as a hyperattenuating lesion only in the first arterial phase CT image in a 77-year-old man.
A: First arterial phase CT scan, started 37 sec after the start of contrast injection, shows a hyperattenuating tumor (arrow) 11 mm in diameter.
B: Second arterial phase, started 49 sec after the start of contrast injection, fails to show the HCC nodule.
C: Late-phase CT image shows a hypoattenuating tumor (arrow).
D: The first arterial phase, started 36 sec after the start of injection, shows the HCC nodule (arrow) increased to 19 mm in diameter after 4 months.

A | B | C | D

能の検討がなされ，後期動脈相が有用との報告が多い[1)-5)]．しかし，高速での撮影は至適撮影時間が適切でないと動脈相で偽陰性となるので，従来の後期動脈相の中でも，更に詳細な撮影時間の検討が必要と思われる．

従来の報告では造影剤の注入時間もさまざまで，かつ固定でないものが多く，おのおのの比較が困難である．また，年齢や性別[9), 10)]，心拍出量[9)]など撮影時間への影響が疑われる個人差に配慮していないものも多い．われわれはtest-injection法を用いて撮影開始時間を決めた．なお，test-injection法[1), 2)]やbolus-tracking法[5)]の論文はあるが，われわれの検索した範囲では注入速度4mL/秒の報告はなかった．

特に心疾患のない患者でも大動脈のピーク時間は13～32秒，平均20秒の個人差を認めた．第一相をtest-injection法で得られた大動脈のピーク時間の10秒後としたが，撮影開始時間と第一相，第二相，どちらの検出能が高いかという点は有意差がなかった．これはtest-injection法により個人差の影響を最小限にしたためと思われる．

ところで，われわれの今回の方法は偽陽性率が出せないため，ROC解析ができず，公正な評価ができないという方法論の限界がある．そのうえで統計処理したものではあるが，造影剤を4mL/秒で注入，第一相と第二相の撮影開始を平均30秒と43秒にしたところ，第一相と平衡相を合わせた感度は第二相と平衡相と合わせた感度より有意に高かった．また，第二相と平衡相を合わせた感度は腫瘍径20mm以下で特に低く，小さな腫瘍で第一相の感度が高い傾向が認められた．Murakamiら[1)]やLaghiら[2)]は5mL/秒の注入速度でtest-injection法を用い，大動脈のピーク時間に早期動脈相を開始したところ，早期と後期の動脈相開始は造影剤注入20秒，35秒後で，後期動脈相が優れたとしている．これらの報告と比較すると，多血性肝細胞癌，特に小さな病変の検

出には，Murakamiら[1]やLaghiら[2]をはじめ，従来提唱された後期動脈相の中で，少し早い時間帯の撮影が優れていると思われた．

われわれの検討で，第一相が比較的腫瘍を指摘しやすい例は腫瘍/肝コントラストがよかったためと思われる．Kimら[5]は5mL/秒でbolus-tracking法を用い，注入時間20秒で平均23秒と40秒で撮影しているが，早期動脈相の方が腫瘍/肝コントラストはよかったとしている．入江ら[11]も多血性肝細胞癌で腫瘍/肝コントラストのピークは腫瘍のピーク時間よりも早かったとしている．ただ，第二相の方が検出しやすい病変もほぼ半数みられ，両相ともに描出されている腫瘍では必ずしも第一相がよいとは限らなかった．

小さな肝細胞癌の問題点として，CTでの検出能が低い[6]ことがいわれているが，多血性と認識できると，検出能も向上すると思われる．また，小さな肝細胞癌は硬変肝に生じる腺腫様過形成(adenomatous hyperplasia: AH)と鑑別困難なことが多い[12]が，AHから早期肝細胞癌，進行肝細胞癌といった一連の肝細胞性結節は血行動態により悪性度の推定が可能とされる[13], [14]ので，多血性かどうかの判断は，悪性度の診断や治療時期の判断に大きく寄与すると思われ，単に病変があるか，その病変が多血性かは問題といえる．今回，大きさの割に多血性の症例が多かったのは，対象に腫瘍マーカーの上昇を伴ったり肝細胞癌の治療後再発症例が多く，比較的進行した病変が多いことによると思われる．

撮影開始時間に個々の腫瘍中心までの撮影時間を加えた腫瘍撮影時間に関して，第一相と第二相を併せて検討したが，32～47秒では全例多血性腫瘍として描出できた．腫瘍は31秒以下では5％で描出できず，48秒以上では21％で正常肝と等吸収，21％で低吸収となり，計42％が多血性と診断し得なかった．この48秒以上での検出率の低さが，前述した第二相の感度の低さの原因である．できれば動脈相を２回撮影するのが病変の検出によいと思われるが，しかし，被曝量を低減するため，また，煩雑なtest-injection法を用いずに動脈相を１回のみ撮影するとしたら，4mL/秒で90～100mL注入下では，32～47秒の間に病変を撮影できるよう，35秒くらいに撮影開始し，かつ40数秒には撮影終了するのが望ましいと思われる．

後期動脈相で腫瘍がやや大きく描出されることがあるという報告[15]があるが，第二相での腫瘍径は第一相での腫瘍径の 1.1 ± 0.1 倍であった．

われわれは造影剤の総使用量を100mlと固定しているため実際の撮影のための使用量は90mlであり，体重当たりの造影剤が必要量より少なかった可能性がある．しかし，体重60kg以上の群で正常肝と等吸収で指摘できなかったのは１例のみであった．Yamashitaら[16]は，2.0mL/kg，2.5mL/kg，100ml固定の３群間で造影効果に差がなかったとしている．また，腫瘍と肝実質とのコントラストをつけ[17]，動脈相での造影効果を高める[18]ため，60kg以上で高濃度の造影剤を用いたことも，体重の重い患者で検出率が低下しなかった一因と思われる．造影剤が少なく，第二相で造影効果が残っていない可能性もあるが，注入時間は23秒と，Murakamiら[1]，Laghiら[2]の平均23秒や26秒と近い値であり，これらの論文と動脈相での腫瘍の検出能を比較するのには問題ないと思われる．

まとめ

多血性肝細胞癌に4mL/秒，注入時間23秒固定でtest-injection法を用いたdouble-arterial phase CTを施行した．動脈相の開始を大動脈ピーク時間の10秒後に設定したところ，第一相の感度が高かった．特に2cm以下の腫瘍で，第一相が多血性腫瘍の検出に優れている傾向が強かった．また，腫瘍中心の撮影時間が48秒以上では多血性腫瘍として検出できる感度が明らかに低下した．今回の条件下でtest-injection法を用いずに動脈相を１回のみ撮影する場合は，注入35秒くらいで撮影開始した方がよいと思われ，また，47秒以内，できたらその数秒手前で撮影終了することが望まれる．

文　献

1) Murakami T, Kim T, Takamura M, et al: Hypervascular hepatocellular carcinoma: detection with double arterial phase multidetector row helical CT. Radiology 218: 763–767, 2001
2) Laghi A, Iannaccone R, Rossi P, et al: Hepatocellular carcinoma: detection with triple-phase multi-detector row helical CT in patients with chronic hepatitis. Radiology 226: 543–549, 2003
3) Francis IR, Cohan RH, McNulty NJ, et al: Multidetector CT of the liver and hepatic neoplasms: effect of multiphasic imaging on tumor conspicuity and vascular enhancement. AJR 180: 1217–1224, 2003
4) Ichikawa T, Kitamura T, Nakajima H, et al: Hypervascular hepatocellular carcinoma: can double arterial phase imaging with multidetector CT improve tumor depiction in the cirrhotic liver? AJR 179: 751–758, 2002
5) Kim T, Murakami T, Hori M, et al: Small hypervascular hepatocellular carcinoma revealed by double arterial phase CT performed with single breath-hold scanning and automatic bolus tracking. AJR 178: 899–904, 2002
6) Horigome H, Nomura T, Saso K, et al: Limitations of imaging diagnosis for small hepatocellular carcinoma: comparison with histological findings. J Gastroenterol Hepatol 14: 559–565, 1999
7) Santis MD, Romagnoli R, Cristani A, et al: MRI of small hepatocellular carcinoma: comparison with US, CT, DSA, and Lipiodol-CT. J Comput Assist Tomogr 16: 189–197, 1992
8) Merine D, Takayasu K, Wakao F: Detection of hepatocellular carcinoma: comparison of CT duringarterial portography with CT after intraarterial injection of iodized oil. Radiology 175: 707–710, 1990
9) Berland LL: Slip-ring and conventional dynamic hepatic CT: contrast material and timing considerations. Radiology 195: 1–8, 1995
10) Kajiya Y, Kajiya Y, Nakajo M: Age-related changes in cerebral MR angiography. J Neurol Sci. 145 195－203, 1997
11) 入江裕之，本田　浩：胸腹部のマルチスライスCT—腹部領域—．日本医放会誌 61：67–74，2001
12) Sakamoto M, Hirohashi S, Shimosato Y: Early stages of multistep hepatocarcinogenesis: adenomatous hyperplasia and early hepatocellular carcinoma. Hum Pathol 22: 172–178, 1991
13) Hayashi M, Matsui O, Ueda K, et al: Correlation between the blood supply and grade of malignancy of hepatocellular nodules associated with liver cirrhosis: evaluation by CT during intraarterial injection of contrast medium. AJR 172: 969–976, 1999
14) Hayashi M, Matsui O, Ueda K, et al: Progression to hypervascular hepatocellular carcinoma: correlation with intranodular blood supply evaluated with CT during intraarterial injection of contrast material. Radiology 225: 143–149, 2002
15) 山下康行：極めるマルチスライスCT．門田正貴，中山善晴編：肝臓，122–127，2001，中外医学社，東京
16) Yamashita Y, Komohara Y, Takahashi M, et al: Abdominal helical CT: evaluation of optimal doses of intravenous contrast material-a prospective randomized study. Radiology 216: 718–723, 2000
17) Awai K, Takada K, Onishi H, et al: Aortic and hepatic enhancement and tumor-to-liver contrast: analysis of the effect of different concentrations of contrast material at multi-detector row helical CT. Radiology 224: 757–763, 2002
18) Hänninen EL, Vogl TJ, Felfe R, et al: Detection of focal liver lesions at biphasic spiral CT: randomized double-blind study of the effect of iodine concentration in contrast materials. Radiology 216: 403–409, 2000