The University of Osaka
Institutional Knowledge Archive

Title	小児期の食道裂孔ヘルニア-特に肺合併症と逆流性食道炎について-
Author(s)	西山, 章次; 松尾, 導昌; 絵野, 幸二 他
Citation	日本医学放射線学会雑誌. 1979, 39(6), p. 605-610
Version Type	VoR
URL	https://hdl.handle.net/11094/19503
rights	
Note	

The University of Osaka Institutional Knowledge Archive : OUKA

https://ir.library.osaka-u.ac.jp/

The University of Osaka

小児期の食道裂孔ヘルニア

— 特に肺合併症と逆流性食道炎について —

神戸大学医学部放射線医学教室
西山 章次　松尾 導昌　絵野 幸二　伊藤 一夫
大西 隆二　今城 吉成　佐古 正雄　河野 通雄
兵庫県立こども病院放射線科
橋本 真待　谷池 圭子
同 外科
松本 陽一

(昭和53年12月21日受付)
(昭和54年1月8日最終原稿受付)

Hiatal Hernia in Infants and Children with Special Reference to Pulmonary Complications and Reflux Esophagitis

Shoji Nishiyama, Michimasa Matsuo, Koji Eno, Kazuo Ito, Ryuji Onishi, Yoshinari Imajo, Masao Sako and Michio Kono
Department of Radiology, Kobe University School of Medicine
Shinji Hashimoto and Keiko Taniike
Department of Radiology, Kobe Children's Hospital
Yoichi Matsumoto
Department of Surgery, Kobe Children's Hospital

Research Code No.: *524*
Key Words: *Hiatal hernia, GE reflux, Reflux esophagitis*

Recurrent pulmonary infection and reflux esophagitis are the most common and important complications in the patients with hiatal hernia of pediatric age.

In order to know the incidence of these complications, preoperative plain films of the chest and upper GI series of 21 cases of hiatal hernia were reviewed.

Abnormal findings on chest X-ray films indicative of pulmonary complications including bronchitis, pneumonia or lobar atelectasis were found in 8 out of 21 cases.

Definite or suggestive radiographic findings of reflux esophagitis such as ulcer formation, irregular serrated margin or abnormal motility in lower segment of the esophagus were seen in 9 out of 21 cases. Esophagitis appeared more frequent and severe in the group with minor herniation.

The authors suppose that the clinical severity of the disease depends not on the grade of the herniation but on frequency or severity of the GE reflux, and continuous pH monitoring in lower esophagus might offer much informations about GE reflux.

はじめに

新生児,乳児の食道裂孔ヘルニアは,いまなお問題の多い疾患の一つである．典型的な症例においてはX線診断にさほどの問題はないが，軽症のものについては診断基準に若干の差異があり，諸外国ことに欧州諸国と米国の論文にみられる症例数の著しい差もこの一つのあらわれと思われる[1]．

著者らは昭和45年から53年までの8年間に外科的処置を必要とした食道裂孔ヘルニアを21例経験したが，ここでは本症でとくに最近重要視されつつある胃食道接合部逆流現象に主点をおいて，そのX線所見と臨床像について検討したので報告する．

対　象

Table 1に示す21例である．手術施行時期から年齢別に分類すると，新生児期2，乳児前期9，乳児後期4，幼児前期3，幼児後期2，学童期1となる．表中の型分類については，滑脱型は胃食道接合部が軸性に食道裂孔より上方の縦隔内に脱出するもの，混合型は胃食道接合部は同じく軸性に上方に脱出するが，胃体部が非軸性となり up-side-down を呈するもの，傍食道型は胃食道接合部は横隔膜下にあり，胃の大部分あるいは胃壁の一部が食道裂孔を通じて縦隔内に脱出するものを示す．

脱出の程度は便宜上3段階に分類した．Ⅰ度は脱出した胃が明らかな胃胞を形成するに至らぬもの，Ⅲ度は胃の過半が脱出するもの，Ⅱ度はその中間で明瞭な胃胞を形成するが，脱出の程度の軽いものを意味する．これらの症例に，心室中隔欠

Table 1

Patient	Sex	Age	Symptoms	Type	Grade	Coexisting anomalies
TA	M	44d	Vomiting	Sliding	Ⅱ	
MI	F	10m	Cough, anemia	Sliding	Ⅲ	VSD
KY	F	11y 2m	Vomiting, hematemesis	Sliding	Ⅱ	CP
FN	M	4m	Vomiting, anemia	Sliding	Ⅰ	
WH	M	1y 2m	Anemia, vomiting	Sliding	Ⅲ	
IK	F	51d	Vomiting	Sliding	Ⅱ	
HK	F	50d	Vomiting, dehydration	Sliding	Ⅰ	
MM	F	5m	Malnutrition	Paraesophageal	Ⅱ	
MY	M	10m	Vomiting, hematemesis	Sliding	Ⅰ	
FM	F	15d	Pneumonia	Sliding	Ⅰ	Asplenia, Single ventricle
FK	M	11m	Vomiting, hematemesis	Sliding	Ⅲ	
TM	F	4y 4m	Cough, vomiting	Sliding	Ⅲ	
TU	M	1y 2m	Anemia, vomiting	Sliding	Ⅲ	
OK	M	2y 4m	Chest pain	Mixed	Ⅲ	
KS	F	6d	Vomiting	Sliding	Ⅲ	
HI	F	2m	Vomiting, hematemesis	Sliding	Ⅰ	Microcephalus
IM	F	4y 2m	Vomiting, anemia	Short esophagus(secondary)	Ⅰ	
YM	M	72d	Vomiting	Sliding	Ⅰ	
UT	M	11m	Vomiting	Sliding	Ⅰ	
SK	F	44d	Pyothorax	Sliding	Ⅰ	
YY	M	4m	Vomiting, pneumonia	Sliding	Ⅱ	Hydrocephalus

損1例，単心室1例，脳性まひ1例，小頭症1例，水頭症1例などの合併がみられた．

X線所見

1．胸部X線像

来院時または手術施行前のX線像について検討した (Table 2).

Table 2 Chest X-ray findings of our 21 cases

Abnormal gas bubble above the diaphragm	10
Abnormal findings in lung fields	8
Irregular, increased bronchial markings	5
Pneumonia	2
Atelectasis	3
Pyothorax secondary to perforation of esophageal ulcer	1

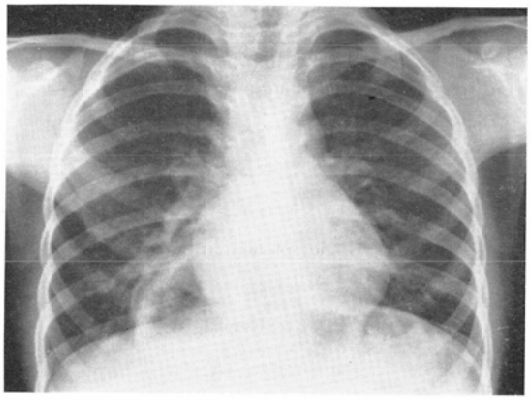

Fig. 1 Air bubble and pneumonia in right cardiophrenic angle.

ヘルニアによる異常なガス像もしくは陰影を肺野・縦隔にみとめたのは21例中10例である．ガス胞に代って腫瘤状の陰影を示した症例もある．肺に異常所見をみとめたのは10例，うち2例は合併する先天性心疾患によるもので，これを除くと，紋理の不整な増強など気管支炎様所見を呈するもの5例，肺炎2例，無気肺3例で，かなりの高率に肺合併症がみとめられた．このほか，食道潰瘍の縦隔穿通から膿胸を生じたものが1例ある．

2．上部消化管造影像

脱出の型については Table 3に示す通りである．幽門，十二指腸等に通過障害のみられた症例

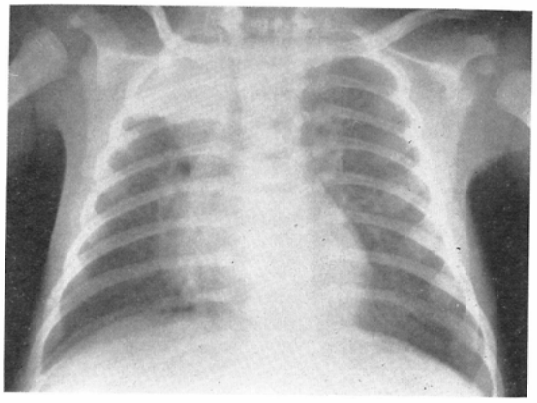

Fig. 2 Atelectasis of right upper lobe and pneumonia in right perihilar region.

Table 3 Types of herniation (21 cases)

Type	No. of cases
Sliding hernia	18
Mixed type	1
Paraesophageal type	1
Short esophagus (secondary)	1

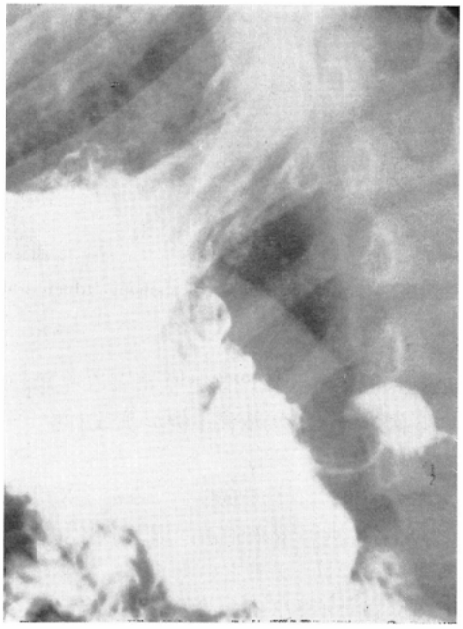

Fig. 3 Pyloric stenosis and hiatal helnia.

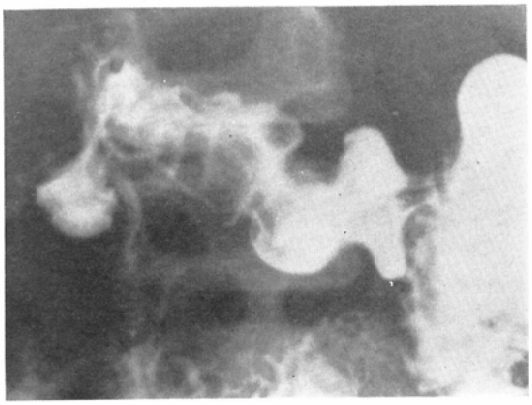

Fig. 4　Duodenal ulcer with increased gastric peristalsis.

Table 4　Delayed emptying of the stomach

Delayed pyloric passage	7
Apparent hypertrophic pyloric stenosis	5
Duodenal ulcer	1

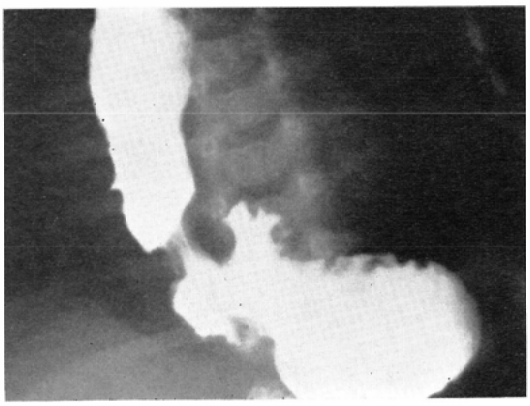

Fig. 5　Marginal irregularity showing ulcer crater in distal esophagus.

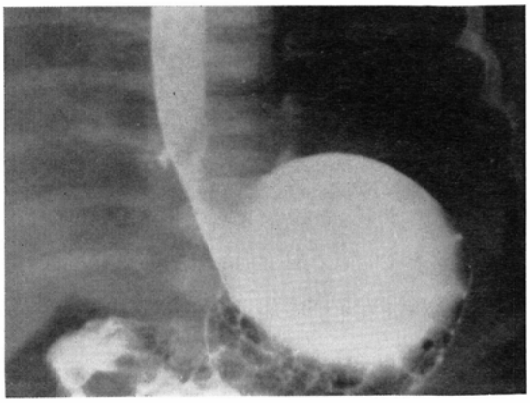

Fig. 6　Deep ulcer with marked gastroesophageal reflux. Perforation of ulcer caused pyothorax of right hemithorax.

Table 5　Reflux esophagitis

Marked mucosal mottlings due to mucus	2
Irregular, serrated margin	3
Ulcer formation	3
Perforation of ulcer	1

Table 6　Grades of herniation and reflux esophagitis

Grade	No. of cases	Esophagitis	Ulcer formation
I	9	5	3
II	5	2	1
III	7	2	0

Grade I:　minor herniation
Grade II:　moderate herniation
Grade III:　major herniation

は8例あり，うち幽門筋肥厚によると思われるもの5例，十二指腸潰瘍1例が含まれる (Table 4).

次に食道炎について検討してみた．X線所見にもとづいて著明な粘液附着，辺縁不整，潰瘍形成を食道炎の所見としてとらえると，著明な粘液附着2例，辺縁不整3例，潰瘍形成4例，うち食道穿孔1例で，21例中9例と高率に食道の変化がみとめられた (Table 5).　食道炎をみとめた症例について脱出の程度との関連をみると，Table 6の如く，著明な食道炎はむしろ脱出の程度の軽いものにみとめられた．これらのX線所見と年齢との関連をもとめると，症例数がまだ少く確定的なことはいえないが Table 7に示すように肺病変，食道炎ともに乳児期に多い傾向がみられる．また両者の所見の併存も少くない．

Table 7 Age incidence of pulmonary complications and reflux esophagitis (21 cases)

Age	No. of cases	Pulmonary complication	Reflux esophagitis	Coexistance
— 1m	2			
1m— 6m	9	5	5	3
6m— 1y	4	1	3	1
1y — 3y	3	1	1	
3y — 6y	2	1		
6y —12y	1			

Table 8 Analysis of symptoms

Symptom	No. of cases
Vomiting	16
hematemesis	4
Anemia	5
Respiratory symptoms	7
Malnutrition	2

考　案

食道裂孔ヘルニア例のX線像を詳細にみると，高率に肺病変，食道炎などの所見がみとめられる．来院時の主訴をみると Table 8 に示す如くで，食道炎については乳幼児期には訴えとして把握しがたいが，呼吸器症状は呕吐についで多く，本症患者が呼吸器症状によって受診する場合が少なからずあることを示している．ことにくり返しみられる肺炎様症状には本症の可能性を十分考えねばならない．

このように本症にみられる主要な変化が逆流現象と呕吐にもとづいており，臨床面からみても本症の疾患としての重要性はヘルニアの大小ではなく，一に胃食道接合部における逆流現象の頻度によるものであることが明らかである．

本症のX線診断についてはすでに多くの報告があり，Darling は解剖学的および機能的な面から10項目のX線診断の基準所見をあげている[2]．これらについては，典型的な症例ではほとんど異論のないところと思われるが，いわゆる Chalasia としてとりあげられるような新生児の噴門機能不全症と，脱出程度の軽い裂孔ヘルニアとの明確な線はX線像上でひきがたい．このような症例について Prinsen は長期にわたる内科的治療を行った多数例についての経験から保存的療法を2週間行って，効果のない例は手術を行う必要があると述べているが[3]，この2週間が Chalasia として噴門機能の成熟をまつ標準的な期間と思われる．従って，この保存療法が無効である例は噴門機能不全というよりも裂孔ヘルニアと考えるべきであるが，臨床面からみれば，この Chalasia，裂孔ヘルニアの厳密な鑑別は必ずしも必要でない．なぜなら前述の如く臨床上問題となる種々の合併症，吸引性肺炎，無気肺，食道炎などのほとんどが食道への逆流呕吐によって惹きおこされるもので，Chalasia，裂孔ヘルニアの原因の如何を問わず，胃食道接合部逆流現象としてとらえる方がむしろ妥当と思われるからである．またこの逆流が新生児の原因不明の急死の原因としても注目され，また将来の食道狭窄，短縮の原因となるような高度の食道炎が脱出の程度の軽いものに多くみられることもこのようなとらえかたの必要性と正当性を示唆するものである．

胃食道接合部逆流現象のX線学的な判定は現在まだ客観性を欠き，また長時間にわたって透視下に観察することは放射線障害の面から好ましくない．したがって最近機能面からのアプローチとして食道内圧の測定，食道内 pH の測定などがとり上げられつつある．胃食道内圧の測定についてはすでに相当数の報告があり[4)-6)]，噴門機能の指標としての意義は十分あると思われるが，内圧と逆流とは全く同次元のものとはいえず，逆流現象のより直接的な証明としては食道内 pH の測定法の方がすぐれていると思われる．しかし，現状

では方法として確立したものはなく未だ試みの域をでない．われわれも長時間連続してのpH測定を試みており，Fig. 6に示した症例はこの方法によって半臥位哺乳による保存療法中にも頻回の食道内逆流を認めたため手術を行ったものである．

まとめ

食道裂孔ヘルニア21例のX線所見と症状の対比によって次の結果を得た．

1．肺合併症を有するものが多く，呼吸器症状を呈するものについても本症の可能性を考えるべきである．

2．食道炎は，9例にみとめられ，潰瘍形成など高度の変化は，脱出の程度の軽いものでより多くみとめられた．

3．臨床的にはヘルニアそのものよりも，胃食道接合部における逆流現象を重要視する必要があり，そのためには，X線像のみではなく，内圧測定，pH測定などを十分活用する必要がある．

文　献

1) Friedland, G.W., et al.: The apparent disparity in incidence of hiatal herniae in infants and children in Britain and the United States. Am. J. Roentgenol., 120: 305—314, 1974
2) Darling, D.B.: Hiatal hernia and gastro-esophageal reflux in infancy and childhood: Analysis of the radiologic findings. Am. J. Roentgenol., 123: 724—736, 1975
3) Prinsen, J.E.: Hiatus hernia in infants and children: A longterm follow-up of medical therapy. J. Pediat. Surg., 10: 97—101, 1975
4) Atkinson, M., et al.: The oesophagogastric sphincter in hiatus hernia. The Lancet., 1138—1142, 1957
5) Kehrer, B., Oesch, A. and Bettex, M.: Manometric studies of esophageal motility in infants with hiatal hernia. J. Pediat. Surg., 7: 499—504, 1972
6) 矢野博道，他：小児外科領域における食道胃内圧検査とその意義について．小児外科，10：167—180，昭和53年