The University of Osaka
Institutional Knowledge Archive

Title	動脈塞栓材料Carboquone含有ゼラチンスポンジの開発とその抗腫瘍効果に関する基礎的,臨床的研究
Author(s)	小林, 伸行
Citation	日本医学放射線学会雑誌. 1987, 47(9), p. 1127-1144
Version Type	VoR
URL	https://hdl.handle.net/11094/19504
rights	
Note	

The University of Osaka Institutional Knowledge Archive : OUKA

https://ir.library.osaka-u.ac.jp/

The University of Osaka

日本医放会誌：47（9），1127—1144，1987（昭62）

動脈塞栓材料 Carboquone 含有ゼラチンスポンジの開発とその抗腫瘍効果に関する基礎的，臨床的研究

大阪市立大学医学部放射線医学教室（主任：小野山靖人教授）
小　林　　伸　行

（昭和62年1月19日受付）
（昭和62年2月23日最終原稿受付）

Experimental and Clinical Study of a New Embolic Material for Treatment of Malignant Tumor —Geratine Sponge Containing Carboquone—

Nobuyuki Kobayashi
Department of Radiology, Osaka City University Medical School

Research Code No. : 518

Key word : Angiography, Embolization, Embolic material, Renal tumor, Anti-cancer therapy

Transcatheter arterial embolization has been widely adopted in the therapy for malignant tumors as well as benign processes. Many investigators have devised various methods of embolization and many embolic materials. The author developed a new embolic material to produce the anti-tumor effect. This material consists of a gelatine sponge containing cristalized Carboquone (CQ), anti-cancer drug. The new embolic material (CQ sponge) has an advantage of the prolonged release of an anti-cancer agent in addition to obstruct the infused artery.

Experimentally, CQ sponge revealed prolongation of release of CQ in flowing buffer. Fifty rabbits were sacrificed after infusion of the CQ sponge into their renal arteries, and tissue concentration of the drug and the histological effect of the CQ sponge were evaluated. Thirty six percent of CQ remained in the kidney 4 hours after embolization and 4% after 24hours, and CQ was constantly present at the level of 20ng/ml in blood during 24 hours. Histologically, widespread infarction of renal parenchyma and necrotizing arteritis were observed in the rabbit kidneys. Side effects were minimal and there were temporary changes in WBC and RBC counts in blood.

Clinically, renal arteries of 42 patients with renal cell carcinoma were embolized with the CQ sponge. We obtained following good results on angiograms and CT scans. On angiograms, stenosis of the renal arteries and diminution of tumor vessels were observed in all of them without marked development of collateral arteries. On CT scans, in 61.1% of the cases the newly developed necrotic changes were observed greater than 50% of tumor area by embolization. In the histological study of surgically removed kidneys, embolization-induced infarction was demonstrated in the tumors and the renal parenchyma as seen in the rabbit kidneys The one year survival rate was 36.4% and the median survival term was 11.1 months in stage IV patients. This rate was better than the other reports of ordinary embolization. By this procedure, vomiting was observed in 43.2%, fever over 38℃ in 48.4%, severe pain in 63.2% and elevation of blood pressure over 20mmHg in 46.8%, but these symptoms were all temporary and transient.

These results suggest that the CQ sponge can be used as a potent embolic material without remarkable complications and can be adopted for the therapy of malignant renal tumors.

緒　言

Seldinger 法[1]による血管カテーテル術は，近年その治療的展開である Interventional angiography として応用され，現在広く行なわれている．その適応は各種出血の止血[2)3)]や動脈硬化等による狭窄血管の拡張等[4)5)]の良性疾患の治療のみならず，悪性腫瘍の治療法としても広く用いられている[6)7)]．なかでも腫瘍の栄養血管を塞栓する血管塞栓療法は，肝癌を中心として良好な治療効果が報告され特に注目されている[8)~14)]．それに伴い，治療成績向上や，副作用軽減のためには，塞栓方法の工夫や塞栓物質の選択が重要な課題で，目的に応じて種々なものが考案された[15)16)]．著者は制癌の為の塞栓療法がより効果を上げることを目的として，抗癌剤の徐放効果を持つ塞栓物質—Carboquone 含有ゼラチンスポンジ（以下 CQ スポンジと略す)—を考案，作製した[17)]．本剤に関して，基礎的に検討するとともに，腎癌を対象とした臨床治験を行った成績を報告する．

対象及び方法

A．CQ スポンジ作製及び形態

ゼラチン5g を加温溶解した水溶液100ml を 3 時間放置し，窒素ガスで泡沫化する．これに大きさ70～180μm に調整した抗癌剤の Carboquone 結晶（三共製薬製）を加えて攪拌し，本液を容器に流し込み凍結乾燥を行う．

本剤は現在医療材料として広く用いられ安全性の確認されたゼラチンが基礎材料で，従来から塞栓物質として繁用されているゼラチンスポンジと同様の形態をなしている (Fig. 1)．顕微鏡下で観察すると，CQ 結晶はゼラチン網の間隙ではなくゼラチン内に組み込まれていた (Fig. 2)．スポンジ作製時に加える CQ 結晶量を変えることにより任意の CQ 含有量の CQ スポンジを作製することが可能である．今回はスポンジ1mg あたり CQ0.3 mg を含有するものを実験及び臨床に使用した．

B．実験的研究

a．CQ スポンジからの CQ 溶出に関する基礎的実験

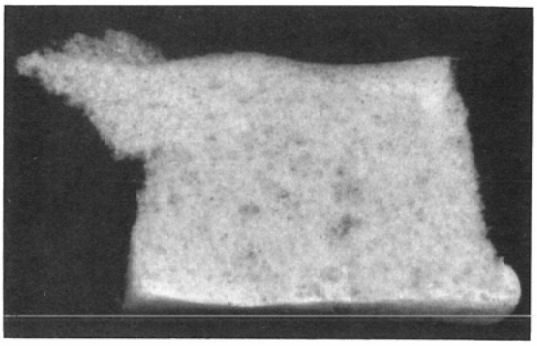

Fig. 1　Appearance of the CQ sponge

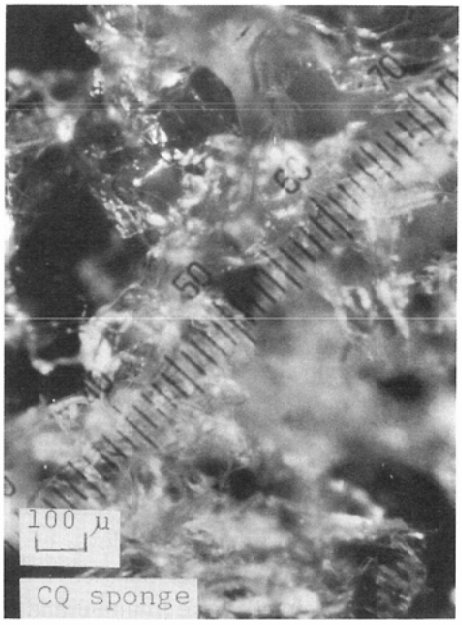

Fig. 2　Microscopic appearance of the CQ sponge (×80)

1）回転溶出試験

CQ 含量15mg の CQ スポンジ細片50mg を150 ml の10mM リン酸緩衝液を入れたビーカー内に浸し，各検体を300rpm で攪拌した．1 時間毎に 8 時間後まで各検体溶液を採取し，CQ 濃度を測定した．CQ 濃度の測定は溶液を適宜希釈して分光光度計（OD300nm）を用いて行った．

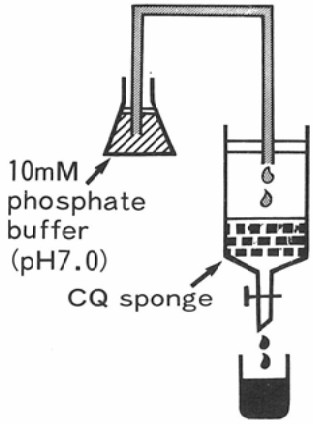

Fig. 3　Experimental method for release of CQ from the CQ sponge in flowing buffer.

2）流水溶出試験

CQ スポンジ細片20mg(CQ 含量6mg)を HPLC ガラス性カラム(直径5mm，長さ10cm)内に入れ，上方より pH7.0リン酸緩衝液を毎時60ml 及び20 ml の速度で滴下し，カラムを通過した溶液をそれぞれ10ml，及び5ml ずつ採取し，各々の溶出 CQ 濃度を経時的に測定した(Fig. 3)．また，各区間 CQ 濃度値より経時的累積溶出率を算定した．

b．CQ スポンジの腎動脈内注入に関する動物実験

1）実験材料

ウサギ雌61匹（体重3～3.5kg）を使用した．血管カテーテルは Becton-Dickinson 社製ポリエチレンカテーテル（カタログ No. 7644，内径0.027 inch)，造影剤は60％ウログラフィン(日本シェーリング社製)，塞栓物質は CQ スポンジ，麻酔剤は1％塩酸プロカイン，ネンブタール(大日本製薬製)をそれぞれ使用した．

2）実験方法

i）血管造影法

ウサギ耳静脈よりネンブタール1ml の静脈内投与による全身麻酔に加え，1％プロカインによる局所麻酔を追加し，ウサギ大腿動脈をカットダウンしてカテーテルを挿入し，X 線透視下にカテーテル先端を腎動脈内に挿入した．撮影は，腎動脈内に挿入されたカテーテルを通じ，造影剤約4ml を約２秒間で手圧注入し毎秒１枚で５枚，計４秒間連続撮影した．

ii）塞栓方法

塞栓方法は，予め腎動脈内に挿入したカテーテルを通じ，造影剤に混入した CQ スポンジ細片を 2.5ml のシリンジにとり，X 線透視下で逆流しないよう緩徐に手圧で注入した．

iii）実験群の区分及び方法

① 徐放性に関する検討

26匹のウサギを用いた．ウサギ腎動脈に１匹当たり CQ スポンジ3mg（CQ 含量900μg）をまず注入し，さらに血流が完全に停止するまでゼラチンスポンジを追加注入した(以下 CQ スポンジ群)．注入直後，４時間，８時間，24時間後に各５匹ずつ屠殺した．屠殺後すぐに腎を摘出，ドライアイスによる冷凍保存を行ったのち塞栓腎全体の CQ 量の測定を行い経時的な腎内 CQ 残存率を算出した．また末梢血を１，２，３，４，８，24時間後に採取し CQ 濃度の測定を行った．コントロールとして，ウサギ６匹の腎動脈内に１匹当たり CQ900μg 含有生理的食塩水を注入し(以下 CQ 動注群)，直後，４，８時間後に各２匹を屠殺し腎内 CQ 量及び末梢血中 CQ 濃度測定を行った．CQ 濃度の測定は高速液体クロマトグラフィー（HPLC 法）を用いて行った．

② 塞栓効果並びに，組織に及ぼす影響に関する検討

ウサギ30匹を用いた．ウサギ腎動脈を CQ スポンジ2mg（CQ 含量600μg）で塞栓し，その前後に腎動脈造影を行った．次にこれらを６群(各５匹)に分け，直後，１日，３日，１週，２週，４週後にそれぞれ腎動脈造影を行った後屠殺し，組織学的検討を行った．摘出腎を10％ホルマリン液で固定し，薄切後ヘマトキシリン・エオジン染色，Weigert 弾性繊維染色を施して観察した．

③ 全身に及ぼす影響に関する検討

ウサギ５匹を使用し一側腎動脈に体重1kg 当たり CQ0.7mg 及び1.4mg を含有する CQ スポンジを注入し更に腎血流が途絶するまでゼラチンスポンジを追加注入した．注入直前，注入１，３日，１，２，４週，２カ月後に末梢静脈血を採取し，赤血球数，白血球数，総蛋白量，GOT，GPT，BUN，

creatinine値を測定して経時的変化を検討した．

B．臨床的研究

1）対象

研究の対象は大阪市立大学医学部付属病院放射線科にて昭和55年1月から昭和59年6月までの4年6カ月間にCQスポンジによる塞栓療法を施行した原発性腎癌42例である．その内手術例24例，非手術例18例で，非手術例の病期分類[18]はstage II 2例，III 4例，IV12例である．性別は男26例，女16例，年齢は50歳～78歳である．なお各症例の診断は手術例については組織学的検索により，非手術例については尿細胞診，血管造影及びCT診断によって総合的に行った．

2）方法

i）血管造影方法

Seldinger法により経皮的にカテーテル（Cook社製6.5Fr)を動脈内に挿入し，大動脈造影，腎動脈造影を行った．造影剤の注入条件は大動脈造影では76%ウログラフィン40mlを毎秒20mlで，腎動脈造影では15mlを毎秒6mlで注入した．撮影のプログラムは毎秒2枚で1.5秒間，次に毎秒1枚で3秒間，次に2秒に1枚で6秒間の計10枚10.5秒間の撮影を行った．撮影は塞栓前と塞栓直後及び症例により数週後の再塞栓前に行った．

ii）塞栓方法

血管造影像により塞栓を行うべき血管を決定した．方法はまずCQスポンジ（CQ含有量3～12mg)を注入し，これで目的血管が充分に塞栓されない場合，ゼラチンスポンジを血管の塞栓が得られるまで追加注入した．また抗生物質を併用薬剤として用いた．塞栓は症例により日を変えて数回行った例がある．

iii）検討項目

以下の項目について検討した．

a．血尿の止血効果

血尿のある症例では，CQスポンジ塞栓前後の血尿の消失の有無を検討した．

b．画像上での治療効果

画像上でのCQスポンジによる塞栓療法の効果判定は，血管造影及びCTで行った．血管造影像では，塞栓前後の塞栓血管の変化，腫瘍濃染の変化を検討し，CTでは塞栓前後の腫瘍部の低吸収域の変化を検討した．

c．組織学的検討

摘出腎について，薄切後ヘマトキシリン・エオジン染色とWeigert弾性線維染色を施して，組織学的検討を行った．

d．副作用

全身に及ぼす影響の検討の為に消化器症状，発熱，疼痛，血圧変動を観察，臨床諸検査値の変化を経時的に測定した．

e．生存率

非手術例の塞栓術後の生存率をKaplan-Meier法で算定した．

研究成績

A．実験的研究

a．CQスポンジからのCQ溶出に関する基礎的実験

1）回転溶出試験（Fig. 4）

CQスポンジからのCQの溶出は1時間後に全量の38.3%が溶出し，2時間後に60.8%，4時間後78.8%，6時間後に88.1%，8時間後に94.5%の溶出がみられた．

2）流水溶出試験

CQスポンジでは，リン酸緩衝液の滴下速度にかかわらず，溶出CQ濃度は20分以内に最高値に達したのち徐々に低下するパターンを示した（Fig. 5)．又溶出CQ濃度はリン酸緩衝液の滴下速度が1時間20mlの方が，60mlよりも高値を示

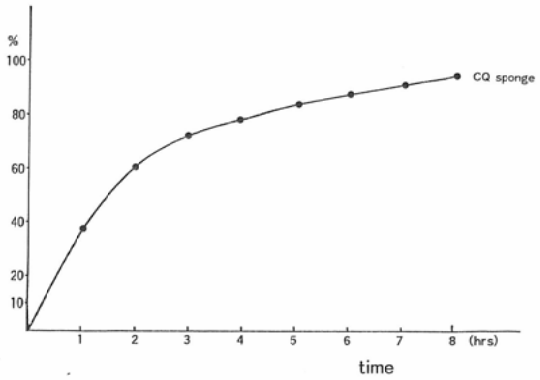

Fig. 4　Release rate of CQ from the CQ sponge in stirring buffer.

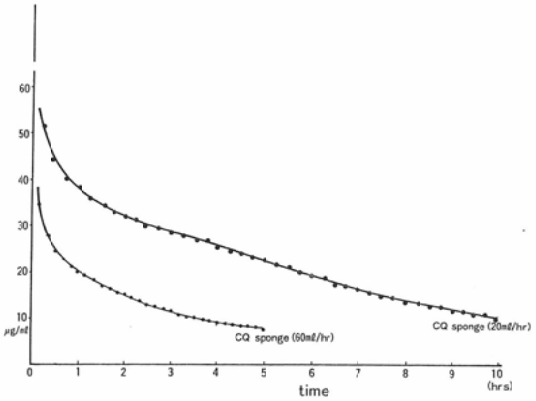

Fig. 5　Concentration of CQ released from the CQ sponge in flowing buffer.

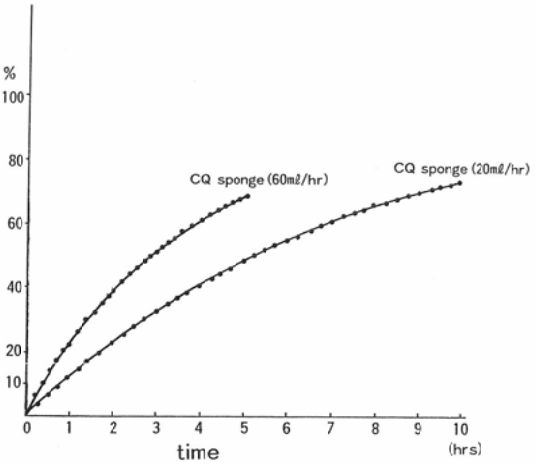

Fig. 6　Release rate of CQ from the CQ sponge in flowing buffer.

した．流速を毎時20mlとした場合，溶出CQ濃度は30分後に44.1μg/ml，1時間後38.5μg/mlと時間経過により溶出濃度は低下したが10時間後でも10.4μg/mlの濃度を維持していた．

またCQスポンジからのCQの溶出率を計算すると（Fig. 6），20ml/hrの滴下速度では1時間後13.9%，3時間後34.1%，5時間後49.2%，10時間後73.8%であった．滴下速度を60ml/hrと速くした場合，1時間後23.9%，3時間後52.0%，5時間後69.6%であった．すなわちCQスポンジからのCQの溶出率は流速が遅くなる程低値を示し徐放効果が高くなった．

b．CQスポンジの腎動脈内注入に関する動物実験

1）徐放性に関する検討

CQスポンジ群でのウサギ腎内には，4時間後で注入量の36%，8時間後に15.5%，24時間後でも4%のCQが残存していた（Fig. 7）．これに対してCQ動注群では，4時間後で既に，0.9%と非常に低値を示した．また同時に測定したCQの末梢静脈血中濃度（Fig. 8）はCQスポンジ群では注入直後から24時間後まで20ng/ml程度の濃度を維持した．一方CQ動注群では，注入直後で非常に高値（269ng/ml）を示し，以後1時間後では10ng/mlと急速に濃度は低下し，2時間以後は検出困難であった．

2）血管造影による塞栓効果の検討（Table 1）

塞栓直後及び塞栓1，3日，1，2，4週後の屠殺直前の腎動脈造影像を比較し，塞栓後の腎動脈

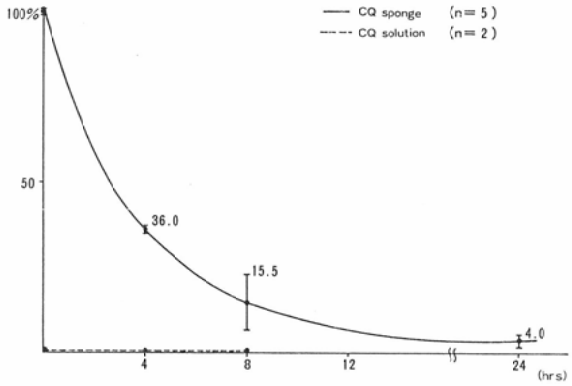

Fig. 7　Residual rate of CQ in rabbit kidney

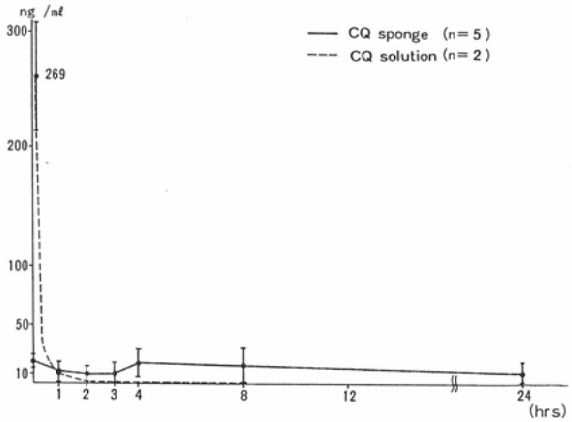

Fig. 8　Concentration of CQ in rabbit blood

Table 1 Obstruction or stenosis of renal arterial branches of rabbit kidneys after embolization

	1 day	3 days	1 week	2 weeks	4 weeks
severe	4	5	4	5	4
mild	1	0	1	0	1
none	0	0	0	0	0
Total	5	5	5	5	5

造影像の変化を検討した．CQスポンジで塞栓した場合，腎動脈本幹については全例再開通し，塞栓1日後から4週後までの何れの例でも本幹閉塞例はなかった．また塞栓術後，腎動脈分枝の閉塞または狭細化が全例に見られた．この変化は塞栓1日後，1週後および4週後に軽度例が1例ずつみられたほかは，殆どの例で強い変化がみられた（Table 1, Fig. 9A）．腎実質像の濃染不整像も塞栓1日後から4週後（Fig. 9B）まで全例にみられた．

3）組織学的検討（Table 2, 3）

CQスポンジはヘマトキシリン・エオジン染色

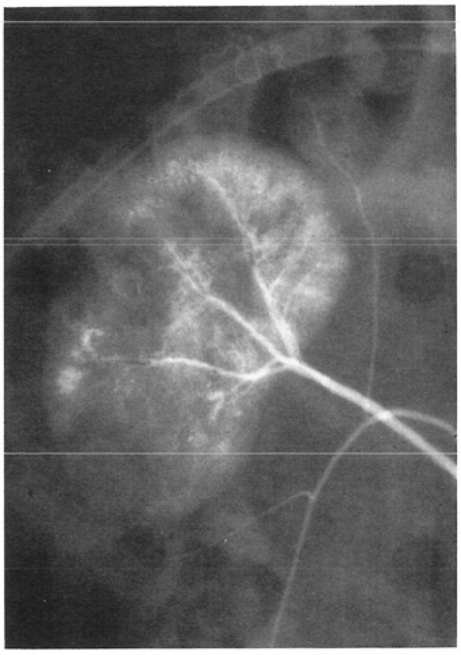

Fig. 9A Angiography of a renal artery taken four weeks after embolization (arterial phase). The branches of a renal artery show stenosis or obstruction

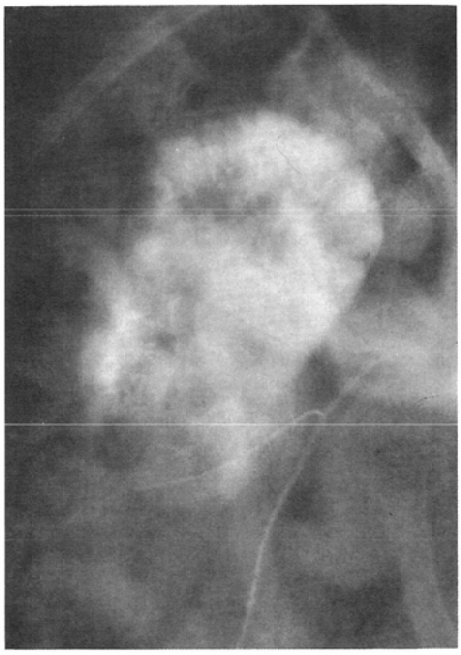

Fig. 9B Angiography taken four weeks after embolization (parenchymal phase). Renal parenchyma shows inhomogeneous stain.

Table 2 Localization of the CQ sponge particles in the vessel of rabbit kidney

	immediate after	1 day	3 day	1 week	2 weeks	4 weeks
arteriole of medulla	5	4	5	5	1	0
arteriole of cortex	5	5	5	5	1	0
glomerulus	0	0	0	0	0	0
vein	0	0	0	0	0	0
Total	5	5	5	5	5	5

Table 3　Histological findings of rabbit kidney after embolization

	Total	arterial wall						perivascular	renal parenchyma			
		intima		destruction of internal elastic lamina	media			accumulation of lymphocytes				
		proliferation of endothrial cells	fibrous thickning		necrosis	proliferation of fibroblast	fibrous thickning		necrosis	proliferation of fibroblasts	fibrotic change	calcification
immediate after	5	0	0	0	0	0	0	0	0	0	0	0
1 day	5	0	0	0	1	0	0	3	5	0	0	0
3 days	5	0	0	5	4	0	0	5	5	0	0	0
1 week	5	4	0	5	1	4	0	5	5	5	0	0
2 veeks	5	3	5	5	0	3	5	2	5	3	5	2
4 weeks	5	3	5	5	0	1	5	0	5	1	5	3

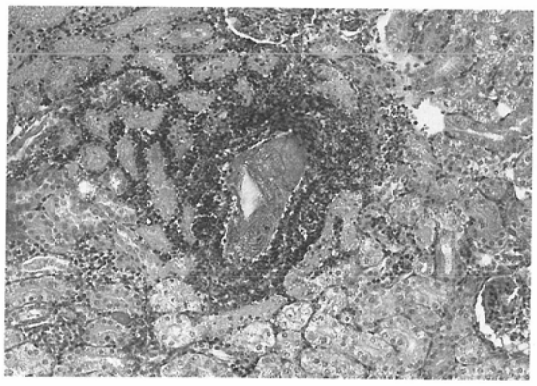

Fig. 10　Histological appearance one day after embolization (×100). A particle of the CQ sponge is seen in an arteriole and inflammatory cells accumulate around the vessel.

Fig. 11　Three days after embolization (×100). The CQ sponge is observed in a vascular lumen and necrosis of media is seen.

で淡いピンク色に，Weigert 弾性繊維染色では濃い赤紫色にいずれも網目状の物質としてみられた．ウサギ腎動脈内に注入された CQ スポンジの局在部位やその消長をみると(Table 2), CQ スポンジはウサギ腎内では腎門近くの主要動脈分枝から皮質の細動脈にわたってその内腔内にみられたが，糸球体や静脈内には塞栓直後から 4 週後まで全経過を通じてみられなかった．塞栓後の経過観察では，注入直後から 1 週間後までは CQ スポンジは各レベルの動脈内に見られたが塞栓 2 週後になると観察される CQ スポンジの数は減少し，4 週後には CQ スポンジは観察されなかった．

ウサギ腎動脈内に注入された CQ スポンジの腎に及ぼす影響をみると (Table 3)，塞栓直後では腎組織には大きな変化はみられなかった．塞栓 1 日後 (Fig. 10) では，腎組織の凝固壊死巣がみられた．CQ スポンジの塞栓をきたした腎内動脈系の周囲組織にはリンパ球浸潤が 3 例にみられ，1 例に中膜の壊死が観察された．塞栓 3 日後では (Fig. 11)，腎組織の凝固壊死巣がみられ，CQ スポンジの存在する動脈枝は内皮細胞の脱落，内弾性板の破壊，血漿成分の血管壁への浸淫，中膜の壊死がみられた．血管周囲組織にはリンパ球浸潤がみられた．塞栓 1 週後には(Fig. 12)，腎組織に凝固壊死巣がみられ血管周囲組織にはなおリンパ球の浸潤が観察された．さらに動脈系の内腔にある CQ スポンジへの紡錘形細胞の侵入や血管壁の細胞性肥厚もみられた．塞栓 2 週後には (Fig. 13)，腎実質の壊死部に 2 例で石灰沈着がみられた．動脈壁には，内膜の細胞性肥厚や線維性肥厚がみられ，中膜，外膜の構造が不明瞭で，細胞増生や結合織線維の増殖がみられた．4 週後には (Fig. 14)，古い凝固壊死巣があり壊死巣に石灰化がみられた．CQ スポンジは全くみられず，動脈の

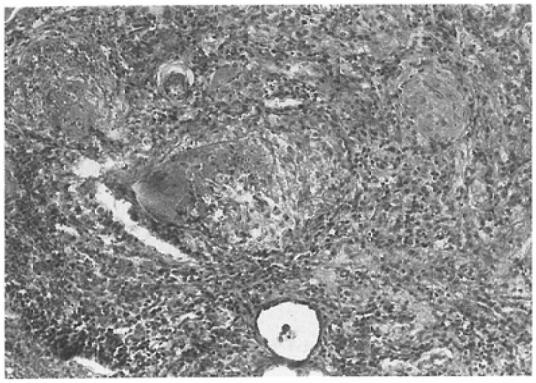

Fig. 12 One week after embolization (×100). Growth of fibloblasts into thrombus is observed.

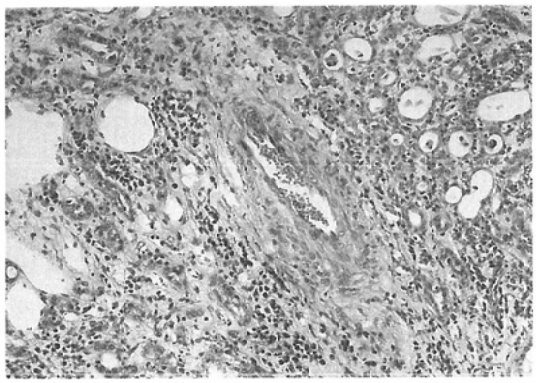

Fig. 13 Two weeks after embolization (×100). Marked proliferation of endothelial cells is observed.

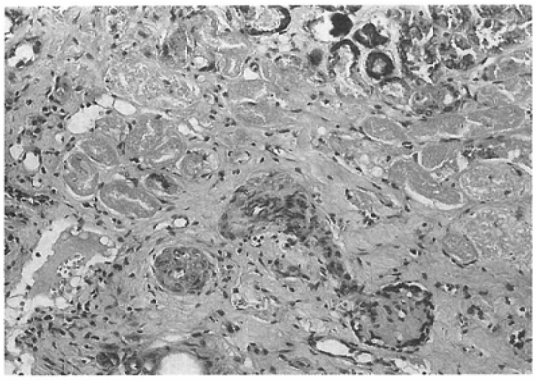

Fig. 14 Four weeks after embilization (×100). Severe stenosis of an arteriole and fibrosis around the vessel are observed.

内腔は内膜の増殖による狭小化と血管外周の線維化がみられた．

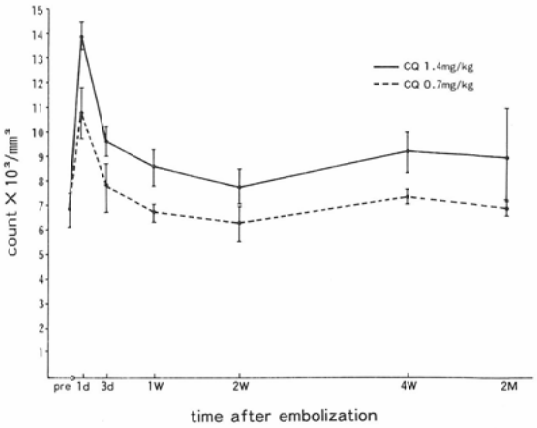

Fig. 15 Changes in WBC counts after embolization

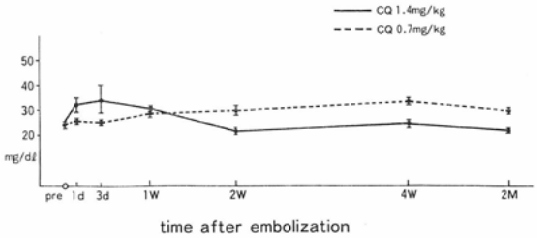

Fig. 16 Changes in serum BUN after emblization

4）安全性及び全身に及ぼす影響の検討

ウサギ体重1kg当たり0.7mg及び1.4mgのCQを含有したCQスポンジで，各5匹の片腎の塞栓を行った後2カ月間観察を続けた．その2カ月間に腎動脈塞栓を受けたウサギに死亡例はなかった．屠殺後の観察では塞栓腎は萎縮，硬化しており，一部の例では梗塞腎と腎周囲組織との間に癒着がみられたが膿瘍を形成した例はなかった．2カ月間の末梢血の各種検査値の変化をみると，赤血球数は術直後に一旦減少するものの軽度で且つ一過性であった．白血球数は一過性に上昇を来たすが，2週間でほぼ塞栓前値に復し，低下はみられなかった（Fig. 15）．腎機能についてもBUN（Fig. 16），creatinine値に大きな変動はなかった．総蛋白量にも変動はみられず，GOT（Fig. 17），GPTも一過性に上昇が見られたが1週間で術前値に復し，以後術前値を維持した．

B. 腎癌例における臨床的研究

1）治療効果の検討

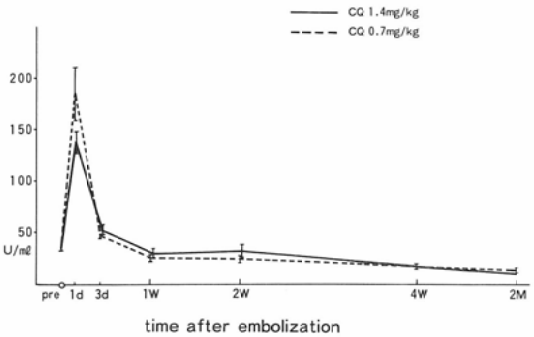

Fig. 17　Changes in serum GOT after emblization

Table 4　Angiographic appearance afrer arterial embolization of renal carcinoma using the CQ sponge (20 cases)

stenosis of renal artery	≧50%	19 cases	(95%)
	<50%	1	(5%)
	none	0	
disappearance of tumor vesseles	marked	15	(75%)
	medium	5	(25%)
	none	0	(0%)
decrease in tumor stain	≧50%	20	(100%)
	<50%	0	
	none	0	
development of collateral arteries	developed	5	(25%)
	none	15	(75%)

1）血尿に対する止血効果の検討

塞栓前に血尿がみられた12例中，CQスポンジの塞栓により血尿の消失または軽減したものは11例92%であった．治療の前後で出血の程度が変化しなかった1例は，腎動脈は完全に塞栓したものの，腫瘤が大きく，側副血行路が発達し下大静脈に腫瘍塞栓を認めた例であった．

2）画像上での検討

i）血管造影での検討（Table 4）

塞栓後再度血管造影が可能であった20例で検討を行った．再造影時期は塞栓後5日から240日，平均23.2日である．腎動脈本幹径の狭細化は20例全例にみられた．そのうち19例は50%以上の狭細化がみられ，狭細化の軽度な1例は腫瘤が小さく塞栓を部分的に行った例であった．腫瘍血管は15例(75%)で著明な減少がみられたが，5例では腫瘍血管の軽度の再開通がみられた．その内2例は塞栓が不完全な例であった．腫瘍濃染は全例面積にして50%以上減少した(Fig. 18)．また腎動脈塞栓

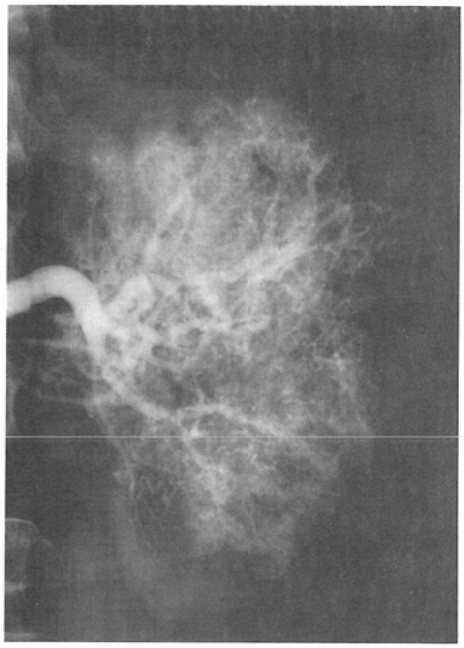

Fig. 18A　Renal arteriography reveals hypervascular tumor of the left kidney

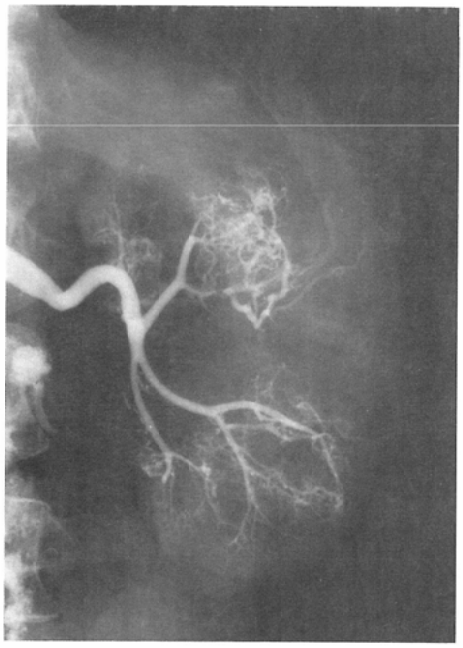

Fig. 18B　The tumor vessels are significantly diminished 3 weeks after embolization.

Fig. 19A　Aortography before embolization reveals a hyper-vascular tumor of the left kidney.

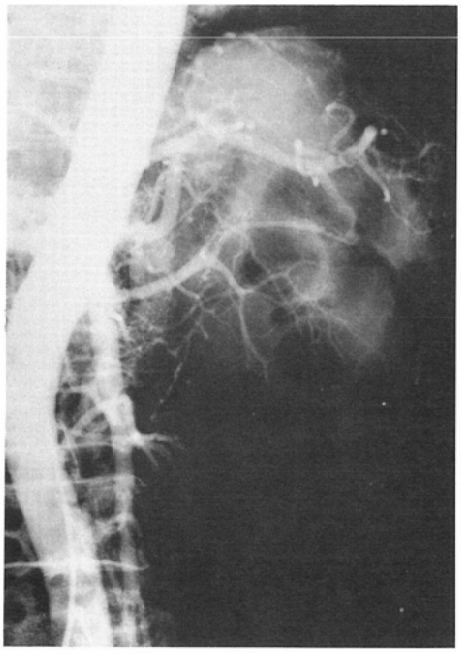

Fig. 19B　One month after embolization, tumor vessels disappear without development of collateral circulation.

後，腎動脈以外の血管が腫瘍を栄養するいわゆる側副血行路が新たに出現あるいは増加したものは5例25%のみで，そのうち著明にみられたものは2例，軽度のものは3例であった(Fig. 19)．塞栓後側副血行路の発達が著明であった2例は，塞栓後の腎動脈径の狭細化が強い例であった．腫瘍血管の発達程度と塞栓効果との関係についても検討したが，腫瘍血管の多寡に関係なく塞栓効果は全例で良好であった．

ii）CT像による検討（Table 5）

CQスポンジによる塞栓後，CTで追跡し得た18例中，元来あった壊死部を除いた腫瘍体積の80%を越えて低吸収域化したものは5例27.8%（Fig. 20)，50%以上80%以下低吸収域化したものは6例，33.3%でありCT上著効と考えられる50%以上低吸収域化した例は61.1%であった．低吸収域化が50%未満のものは6例33.3%，殆ど変化の無かったものは1例のみであった．CTで著効と考えられる5例中4例及びCT上効果の悪かった7例中5例は，術前に側副血行路の発達していた症例で，治療効果と術前の側副血行路の発達とは関

Table 5　Changes in necrotic area of the tumor on CT after embolization

necrosis after embolization				
>80%	80～50%	<50%	none	Total
5 (27.8%)	6 (33.3%)	6 (33.3%)	1 (5.6%)	18

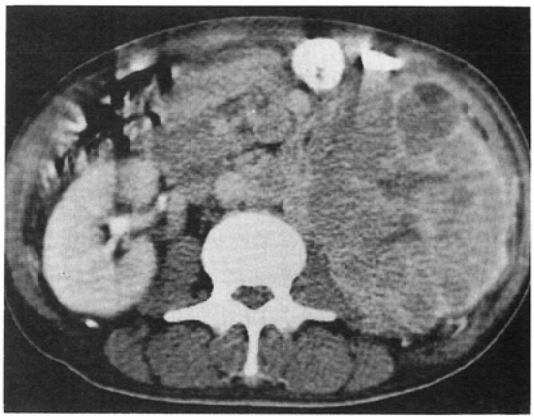

Fig. 20A　CT shows a huge tumor in the left kidney. The tumor has irregular low density.

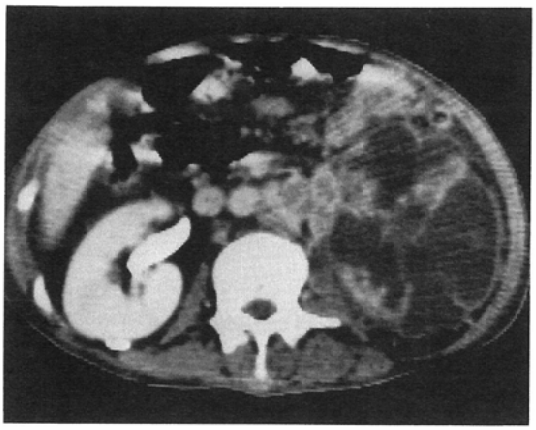

Fig. 20B Two months after embolization, the tumor decreases in size and shows distinctively low density.

Fig. 21 Two days after embolization, the CQ sponge is observed in the lumen of artery which shows necrosis of media. (×100)

係がなかった．

3）組織学的検討

摘出腎11例の検討で，CQスポンジは腫瘍血管内や葉間動脈，弓状動脈，小葉間動脈内腔に存在しており，塞栓後14日までのものに散在性に見られ，17日後の標本では観察できなかった．塞栓2日後では(Fig. 21)，CQスポンジは動脈系内腔で血栓に囲まれて存在していた．CQスポンジの存在している血管壁の内皮細胞は脱落し不鮮明となり，中膜の平滑筋線維は変性・壊死に陥っていた．周囲の腎組織は貧血性梗塞による細胞質の染色性低下とリンパ球浸潤がみられた．8日後，腎組織は貧血性梗塞に陥り癌組織にも広範に変性・壊死

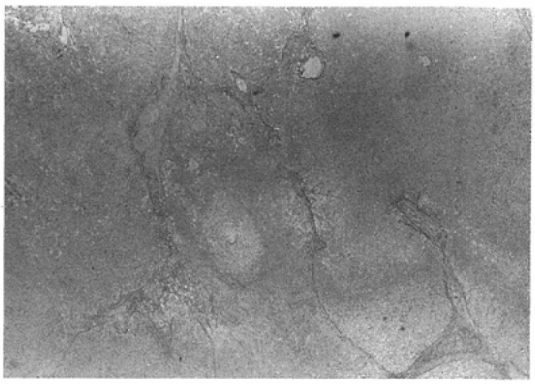

Fig. 22 Eight days after embolization carcinoma cells are markedly necrotized. (×100)

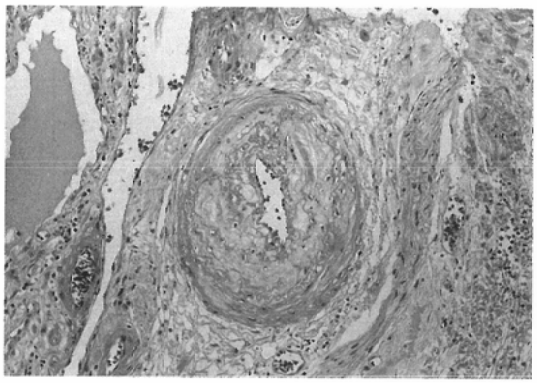

Fig. 23 Two weeks after embolization stenosis of arteriole due to thickning of the intima is shown. (×100)

がみられた(Fig. 22)．完全な貧血性梗塞部では，血管壁は全体に壊死化していた．梗塞の不完全な部ではCQスポンジのある血管内部で内皮様細胞の増生のみられるところがあった．2週間後では(Fig. 23)，細胞増生や繊維の増殖が生じて，血管内腔がかなり狭小化しているものがみられた．しかし，この局所にCQスポンジの成分の遺残がない為，この変化がCQスポンジの塞栓後に生じたものであるとは断定できなかった．貧血性梗塞をおこした腎組織にも広範にリンパ球等の細胞浸潤と繊維化がみられ，また癌組織も広範に凝固壊死化していた．

4）生存率

CQスポンジで塞栓を行った腎癌症例中，手術を行なわず経過を追跡しえたIII期及びIV期症例15

例の生存率は6カ月73%，12カ月57%，24カ月23%で最長は32カ月であった．またIV期症例のみでは11例中6カ月生存8例，12カ月生存4例，23カ月生存が2例，24カ月生存中のものが1例であった．

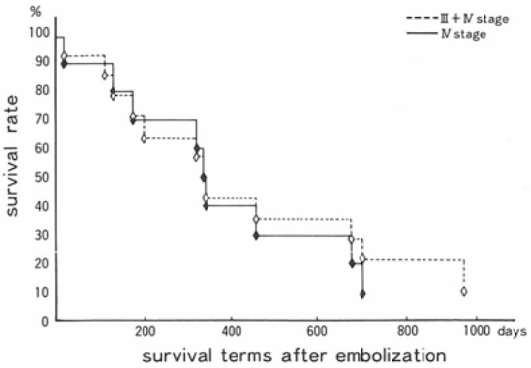

Fig. 24　Survival rate of the patients in the stage III and IV after embolization.

Table 6　Side effect after embolization with the CQ sponge

	+		−	
vomiting 37cases	16cases (≧3days	(43.2%) 5cases)	21cases	(56.8%)
fever 31cases	26 (≧38C (≧7days	(83.9%) 15cases) 10cases)	5	(16.1%)
pain 38cases	33 (severe	(86.8%) 24cases)	5	(13.2%)
elevation of blood pressure 32cases	15 (≧50mmHg (≧4days	(46.8%) 4cases) 2cases)	16 *decrease over 20 mmHg in one case	(50%)

Kaplan-Meier法によれば，1年生存率は36.4%で，50%生存期間は11.1カ月であった（Fig. 24）．

b）全身に及ぼす影響の検討

1）臨床症状（Table 6）

塞栓術後，3日以上追跡しえた37例中16例43.2%に嘔吐がみられ，その内3日以上続いたものは5例13.5%で，嘔吐のみられなかったものは21例56.8%であった．

1週間以上追跡し得た31例中26例83.9%に発熱がみられ，38℃以上のものは15例48.4%で38℃以下のものは11例35.5%であった．発熱が1週間以上続いたものは10例32.2%で，そのうち2週間以上続いたものは5例16.1%であった．発熱のみられなかったものは5例16.1%であった．

塞栓後疼痛を訴えたものは38例中33例86.8%あり，そのうち強力な鎮痛処置まで必要とする激痛の見られたものは24例63.2%あった．疼痛の持続期間は1～13日平均5.6日であった．その中で特に鎮痛処置を必要とした期間は1～6日平均2.3日であった．

塞栓当日の数時間以内の血圧変動については，20mmHg以上の有意な上昇を15例に認めた．このうち50mmHg以上の上昇は4例で，1例は血圧が下降し，残り16例は20mmHg以内の変動であった．翌日以降まで20mmHg以上血圧が上昇していた例は13例で全体の43.4%であったが，そのうち2例が塞栓前の値より20mmHg以上の血圧上昇を4日以上持続した．この内1例は1週後術前値

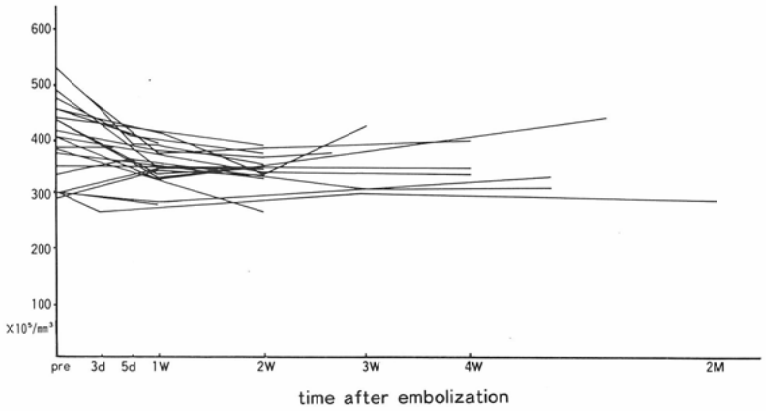

Fig. 25　Changes in RBC counts after embolization.

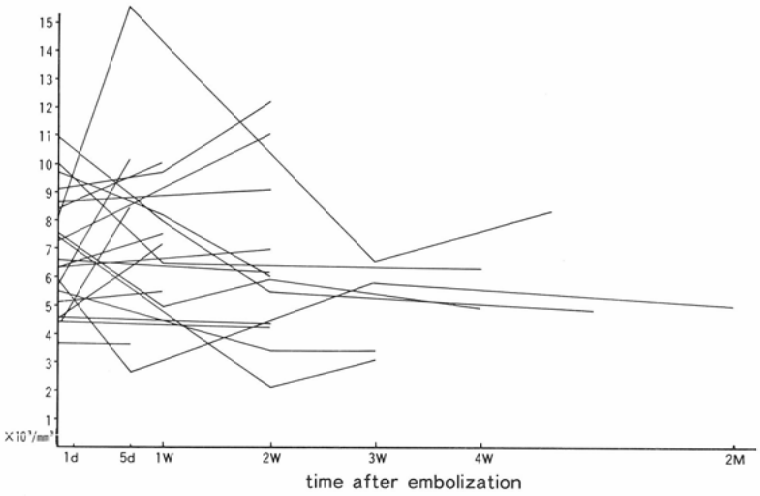

Fig. 26　Changes in WBC counts after embolizatin

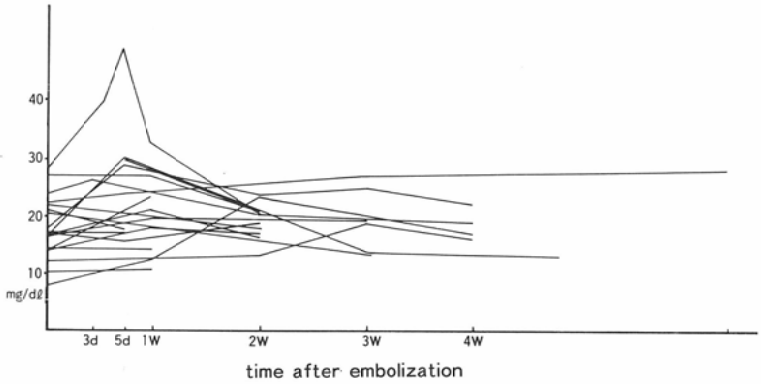

Fig. 27　Changes in BUN after embolizatin

に復し，残る1例は2カ月間高血圧が持続したが，この症例は従来から血圧変動が激しく血圧が高い傾向にあった．

2）臨床検査における検討

末梢血赤血球数（Fig. 25）は塞栓後2週間は減少したがそれ以後上昇傾向となった．300万/mm³以下となったものは4例あり，輸血を行ったが，いずれも塞栓前に貧血があった症例であった．白血球数は塞栓後短期間に測定しえた例では一過性に上昇するものの1～2週で低下する傾向を示し，2週以降安定状態となった．3,000/mm³以下となったものは2例あったがいずれも一過性であった（Fig. 26）．BUN（Fig. 27）は変動が少なく，少数例で塞栓1週間以内に軽度上昇する例がみられたが一過性であり，長期間30mg/mlを越える例はなかった．

考　察

血管塞栓術による悪性腫瘍の治療は1971年Lang[19]らの腎癌等の治療に始まり，頭頸部腫瘍[20]，肺癌[9]，肝癌[8]，子宮癌[4]，膀胱癌[10]，骨腫瘍等[11]の治療に広く用いられており，その多くで良好な結果が得られている．現在最も広く用いられている塞栓物質はゼネラチンスポンジ細片で，本材は使用が簡便で目的に応じて細片の大きさを自由に変えることが出来，又抗原性を有しないという利点がある．その反面塞栓2～4週後に吸収及び器質化が進んで，腫瘍血管の再開通がおこり，腫瘍によっては良好な塞栓効果が得られない場合

がある[21]．そのため，従来から種々の塞栓物質が考案され，腫瘍の種類や塞栓の目的に応じ使い分けが行われている．一方これ等の塞栓物質は，使用するにあたり，いくつかの問題点を有している．例えば自家筋肉片[22]は塞栓時に筋肉の採取を要する手間があり，又金属コイル[23]，ポリビニルアルコール[24]，シアノアクリレート[15]，エタノール[25][26]は永久塞栓物質であり，塞栓した動脈は再開通せず腎癌では側副血行路の発達を促す可能性をもっている．又抗癌剤封入マイクロカプセル[12]，Ferro-polysaccharide[27]は粒子が小さくそのままでは静脈へ流出してしまうので，これを防止するため特別な工夫や装置を要する．そこで著者はゼラチンスポンジに抗癌剤を組み込み，取扱いが簡便で且つ抗癌剤の徐放効果があり，抗癌剤の作用と塞栓効果を併せ持つ，強い抗腫瘍効果を期待し得る新しい塞栓物質として，CQスポンジを考案，作製し[17]基礎的検討をおこなった．

臨床上悪性腫瘍のなかでも特に腎癌は，全身化学療法や抗癌剤の動注療法には良好な反応を示さず，ホルモン療法にも顕著な効果がみられないため[28][29]，手術不能例に対する治療法として，塞栓療法が従来から行われている[12][13][22][23]．しかし塞栓療法で治療する場合，ゼネチンスポンジでは塞栓効果が不十分なことが多く，また永久塞栓物質では塞栓血管の持続的な閉塞をきたし，側副血行路の発達を促進させるなどの欠点があり，著者らはこれらは保存的療法の為の塞栓物質としては適当でないことを既に明らかにしている[21]．このように各種治療に対し治療効果の不良な腎癌に対し，CQスポンジによる動脈塞栓術を試み，臨床的検討を行った．

I）CQスポンジの基礎的検討

A）CQスポンジの特性

CQスポンジは従来のゼラチンスポンジと同様の形態であるので，塞栓時に術者が任意の大きさの細片に作製する事ができる．従って腎癌のように動静脈瘻形成が高頻度にみられる腫瘍を塞栓する場合，塞栓物質のサイズを大きくすることにより塞栓物質が動静脈瘻を通過するのを防止し，肺塞栓を起こす危険を少なくすることが可能である．また作製時ゼラチンに加えるCQ結晶の量を変えることにより任意のCQ含量のものを得る事ができる．腫瘍の血管床の多寡により塞栓に要するスポンジ量が変わる為，含有CQ濃度を選択できることは，多量のCQ注入による抗癌剤自体の副作用を防止できる利点がある．

抗癌剤としてCarboquone（CQ）を使用した理由として，CQ結晶は水に難溶で且つゼラチンの中に組み込まれている為，血管内に注入してもCQが血流で容易に洗い流され難く，抗癌剤が長時間緩徐に溶出していくという利点があげられる．今回行ったin vitro実験では，CQスポンジ内よりCQは容易に溶出せず，長時間かけて徐々に溶出され良好な徐放性が確認できた．また，流水の速度が緩徐になるにつれCQスポンジからのCQの溶出は遷延化し，且つ溶出濃度が高くなるという特性は，臨床上，塞栓後当該血管の血流が非常に緩徐となるため，CQスポンジの抗腫瘍効果を高めるのに有利な点と考えられた．また，in vivo実験により，生体内でもCQスポンジによる腎動脈塞栓後，CQが腎内に長時間保持されただけでなく，末梢血内にCQが24時間にわたり検出されたことから，CQスポンジは塞栓部位でCQを長時間溶出していることが実証された．すなわち，CQスポンジを塞栓物質として使用した場合，長時間にわたりCQが，塞栓をきたした動脈系の末梢の腫瘍組織と接触することが期待できる．

B）CQスポンジの安全性について

CQの大きな副作用は骨髄抑制であり[30]，副作用を防止するために，現在臨床上，1回6mg程度が動脈内注入されている．今回CQスポンジの安全性を検討するために，ウサギに投与したCQ量は体重50kgの成人に換算すると約70mgであるが，通常使用の10倍以上の量を一度に使用しても骨髄抑制など重篤な副作用はみられなかった．人と動物の差はあるにしても，CQスポンジの使用は，安全な治療法であるといえよう．また従来の腎動脈塞栓術と同様にCQスポンジを使用して一側腎動脈の塞栓を行なっても腎機能へ及ぼす影響は殆どみられず，CQスポンジは生体に対して安全な塞栓物質と考えられた．

C）CQスポンジの生体内における反応について

CQスポンジは従来のスポンジと同様，塞栓腎内では糸球体より中枢側の細動脈のレベルまでの動脈内腔に観察され，糸球体内や静脈内には観察されず静脈への流出はないものと考えられた．また腎組織に対しても，CQスポンジは従来のスポンジと同様に貧血性梗塞性変化を惹起した．一方CQスポンジによる塞栓3日後に見られる中膜壊死は，従来のゼラチンスポンジを使用した中塚の報告[31]には記載されていなかった．中塚は塞栓3日後の組織像は検討していない為，著者が中塚の方法に準じて行った5匹のゼラチンスポンジ単独塞栓群による実験では，この中膜壊死はいずれの例でも見られなかった．この変化の差はCQスポンジの基材が中塚の使用した塞栓物質と同様のゼラチンスポンジであることから考えて，ゼラチンスポンジの中に組み込まれたCQが徐々に放出される事によって起こった変化と考えられた．CQスポンジによる塞栓では，塞栓1週以後に見られる血管壁の細胞性肥厚や内腔の狭小化は強く，血管周囲組織に及ぼす変化も広範囲であり，また，中塚の行ったゼラチンスポンジに比較すると，CQスポンジは早く処理され且つ血管の細胞性肥厚から繊維性肥厚へと変化する時間も短縮されていた．以上のことからCQスポンジはゼラチンスポンジに比較して組織に及ぼす反応が強いと考えられた．

一方ウサギ腎動脈を塞栓した場合の血管造影像の変化をみると，CQスポンジはゼラチンスポンジの場合と同様，腎動脈本幹の長期間の閉塞例はなく，これは側副血行路の発達を少なくするのには有利な点である．また腎内動脈分枝の変化について，中塚は[31]ゼラチンスポンジによる塞栓では，1週以後，時間の経過と共に血管造影像は改善したと述べているが，CQスポンジ塞栓例では，4週後まで血管や腎実質の変化が持続しており，血管造影上でもCQスポンジの良好な塞栓効果が確認できた．

以上の事からCQスポンジは安全で良好な塞栓効果を持つ塞栓物質と考えられた．又CQスポンジの基材は従来から塞栓物質として用いられているゼラチンスポンジであり，抗癌剤も広く用いられているCarboquoneであるため，臨床応用に問題がないと考えられたので，臨床上，従来の方法では塞栓効果の不良であった腎癌に対し良好な血管塞栓効果を期待して，臨床応用を試みた．

II）腎癌に対する臨床応用

A）腎癌に対する治療効果

腎癌に対する腎動脈の塞栓の目的として，術前処置としては術中出血の軽減や術中の腫瘍細胞散布の防止をはかり，また非手術例では制御困難な血尿の止血，腫瘍細胞壊死を期待する保存的抗腫瘍療法があげられる[10)13)22)]．

腎動脈塞栓による術中の出血の軽減や腫瘍細胞の散布の防止の問題は，担癌腎の摘出法や術者の技量に左右されるところが大きいので今回の検討から除外した．

腎癌による血尿の止血は，従来よりゼラチンスポンジでも良好な成績がえられているが，CQスポンジによる塞栓でも同様に良好な成績がえられ，対症療法にも応用しうることがわかった．

次に，腎動脈塞栓による抗腫瘍効果を検討すると，摘出腎の壊死の程度を検討するだけでは元来あった壊死と塞栓で新たに惹起された壊死との区別が困難な為，その効果判定はCT及び血管造影像をもちい，塞栓前後の変化を検討するのが最も適当と考えた．CT上50%以上壊死例は61.1%で，腫瘍結節の複数の栄養血管すべてを完全には塞栓し得なかったものに対しても著効例が多く，これは塞栓効果とともに抗癌剤の効果が加わったものと思われた．血管造影像では，中塚は[21]，ゼラチンスポンジを単独使用した場合，腫瘍濃染の減少は全例にみられるものの，その程度は軽度で，側副血行路の形成は30%であったとし，一方ゼラチンスポンジと金属コイル併用例では，腫瘍血管野の著明な減少が得られるものの，腎動脈は80%の例で完全閉塞し，側副血行路の発達は80%の例でみられると報告している．CQスポンジと，これらの塞栓物質を使用した場合の血管造影像を比較すると，CQスポンジは腫瘍血管の著明な減少が20例のうち15例75%と高率にみられるのみならず，金

属コイルとは異なり腎動脈の閉塞を来たした例は無く，また側副血行路の発達は25%と従来のゼラチンスポンジと同程度であった．このようにCQスポンジは初回塞栓後の再血管造影像の検討では，従来のゼラチンスポンジと比較して，塞栓血管の狭細化や腫瘍濃染の減少効果が強く，腫瘍血管の再疎通の阻止に，より優れた効果があった．また腎動脈の完全閉塞を来たさないことも考え併せて，CQスポンジは腫瘍血管の末梢をよく塞栓し抗腫瘍効果を発揮するものと考えられた．

摘出腎の組織学的検討でも，CQスポンジは従来のゼラチンスポンジと同様に，弓状動脈や小葉間動脈等，末梢小動脈レベルで塞栓を来たすことが確認できた．又CQスポンジの消長，腎に及ぼす変化については，臨床上と動物実験での結果はよく合致していた．ただ臨床例で，塞栓2週以後血管内膜の細胞増生や繊維化がみられる例があったが，内腔にCQスポンジが観察されず，CQスポンジの塞栓に伴って生じた変化とは断定出来なかった．しかし塞栓初期に動物実験と同様，臨床例でもCQスポンジに特徴的と考えられる中膜壊死を伴う動脈炎が認められ，CQスポンジはウサギの血管壁に生じたと同様の変化を，ヒト腎にも来たすものと考えられた．このことからヒトの腎血管にも，動脈炎に引き続きおこる内膜増生による血管内腔の閉塞や狭窄が惹起されるものと考えられた．

CQスポンジによる腎動脈塞栓術の予後に及ぼす影響について，生存率をみると，手術を行わなかった18例のうちstage Ⅳの症例に限れば，50%生存期間は11.1カ月で，12カ月生存は長期間経過を追跡しえた11例中4例で，12カ月生存率はKaplan-Meier法で算定すると36.4%である．2年生存は1例のみであるが，23カ月生存が2例ある．これは従来のStage Ⅳの症例で原発巣の非切除例が全例1年以内に死亡したという報告[32]や，腎切除せずembolizationのみでは1年生存が9%，median survival time 4カ月であったという報告[33]から，CQスポンジによる塞栓術は手術不能腎癌に対して延命効果が高いと考えられた．

B）副作用

塞栓後症候群として知られる消化器症状，発熱，疼痛の出現率は，当科で施行されたゼラチンスポンジによる塞栓術では嘔吐26%，発熱89%，疼痛79%，金属コイルでは，嘔吐17%，発熱83%，疼痛83%[21]で，これら塞栓物質と比較してCQスポンジは，嘔吐の率がやや高い程度で特に3者の間で差を認めなかった．また血圧上昇も一過性で特に問題となった例はなかった．

CQの最も大きな副作用は骨髄抑制であり，CQスポンジの塞栓は，当初CQ含量6mg以下の少量投与を行ったが，骨髄抑制などの副作用を来たさなかったため，徐々にCQ量を増加し最大12mgを1回で注入した例もある．しかし副作用は軽度で，一部の例で赤血球，白血球の減少がみられたものの，輸血及び経過観察で改善し重篤状態には至らなかった．

以上の結果からCQスポンジは重篤な副作用を惹起しない良好な抗腫瘍効果を持つ安全な塞栓物質と考えられた．そしてゼラチンスポンジと比較して，より確実な塞栓効果と抗腫瘍効果が得られ，他の種々の塞栓物質と比較しても，優れた塞栓物質であり，今後腎癌のみならず悪性腫瘍の保存的療法に際し，有用な塞栓物質となるものと考えられた．

まとめ

1）動脈塞栓術による悪性腫瘍の治療を目的として，抗癌剤カルボコン含有ゼラチンスポンジ（CQスポンジ）を考察，作製し，基礎的，臨床的検討を行った．

2）実験的検討では，in vitro及びin vivo実験でCQスポンジからのCQの溶出は緩徐であることを確認した．ウサギ腎の塞栓実験では，4時間後に注入CQ量の36%が，8時間後で15.5%が腎内に残存していた．同時に測定した末梢血CQ濃度は，注入直後から24時間にわたり20ng/ml程度の濃度を維持し，CQスポンジからのCQの徐放性が認められた．

3）又動物実験による動脈塞栓効果の検討では，CQスポンジは，従来のゼラチンスポンジより動脈塞栓効果は良好で，組織学的にはCQスポンジは動脈壁に動脈炎を起こしているのが認められ

た．

4）動物実験で，血液学的，組織学的に及び長期追跡によりCQスポンジの安全性を確認した．

5）42例の腎悪性腫瘍を対象にCQスポンジの臨床応用を試みた．

6）血尿の止血効果は12例中11例92％にみられ，血管造影上腫瘍濃染は全例50％以上減少した．又CT画像上，塞栓前後を比較し得た18例では11例61.1％で腫瘍は50％以上低吸収域化した．組織学的にも腫瘍組織の広範な壊死を観察し得た．

7）腎癌III，IV期の生存率は1年57％，2年33％で，IV期症例に限れば1年生存36.4％で50％生存期間は11.1カ月と良好であった．

8）CQスポンジによる腎動脈塞栓術の副作用は，腹痛，発熱，嘔吐が主なもので頻度は従来のゼラチンスポンジによるものと比較して特に高くはなかった．又，貧血，血液生化学的検査値の変動，血圧変動がみられたが，いずれも一過性で重篤なものはなかった．

9）CQスポンジは重篤な副作用を惹起せずゼラチンスポンジと比較してより確実な塞栓効果と抗腫瘍効果が得られ，他の種々の塞栓物質と比較しても，操作性に優れた塞栓物質であり，今後腎癌のみならず悪性腫瘍の保存的療法に際し，有用な塞栓物質となるものと考えられた．

御校閲を賜った恩師小野山靖人教授並びに，泌尿器科学教室前川正信教授，病理学第一教室藤本輝夫教授に深甚なる謝意を捧げるとともに，本研究に際し直接御指導を受けた和歌山県立医科大学放射線医学教室山田龍作教授（元本学放射線医学教室助教授）に深く感謝致します．また本研究に終始御協力，御援助をいただいた放射線医学教室員，中央放射線部放射線技師の諸氏に厚く御礼を申しあげます．

最後に研究半ばに早逝した共同研究者故伊丹道真先生に深く哀悼の意を表します．

本研究の一部は厚生省癌研究助成金（班長高橋睦正），文部省科学研究費の援助を受けた．

文　献

1）Seldinger SI: Catheter replacement of the needle in percutaneous arteriography. Acta Radiol 39: 368—376, 1953

2）Rosch J, Doller C, Rose RW: Selective arterial infusion of vasoconstrictors in acute gastrointestinal bleeding. Radiology 99: 27—36, 1971

3）Remy J, Arnaud A, Fardou H, et al: Treatment of hemoptysis by embolization of bronchial arteries. Radiology 122: 33—37, 1977

4）Grüntig A, Kumpe DA: Technique of transluminal angioplasty with the Grüntig balloon catheter. Am J Roentgenol 132: 547—552, 1979

5）佐藤守男，山田龍作，高島澄夫，他：硬化性下肢動脈閉塞性疾患に対するPercutaneous transluminal angioplasty，脈管学，22: 233—239, 1982

6）沢　靖彦：制癌剤の肝動脈内one shotによる肝細胞癌の治療，肝臓，20: 852—859, 1979

7）川端　衛，高島澄夫，光実　淳，他：肝腫瘍に対するballoon occluded arterial infusion therapy，癌と化学療法，11: 806—813, 1984

8）山田龍作，佐藤守男，中村健治，他：肝細胞癌60例に対する抗癌剤併用Transcatheter arterial embolization—血管像による検討—，日本医放会誌，41: 742—750, 1981

9）鈴木謙三，竹川鉦一，高橋元一郎，他：肺疾患におけるinterventional angiography，放射線科，1: 284—293, 1983

10）加藤哲郎，根本亮介，森　久，他：各種進行癌に対するMMCマイクロカプセル動注療法の試み，日癌治，15: 353—361, 1980

11）Kuhne D, Helmke K: Embolization with ethiblock of vascular tumors and arteriovenous malformations in the head and neck. Neuroradiology 23: 253—258, 1982

12）加藤哲郎，根本良介，森　正，他：泌尿器悪性腫瘍の化学塞栓療法に関する臨床的研究，日泌尿会誌，71: 157—170, 1980

13）松村俊宏，川村正喜，山本啓介，他：腎癌に対するTranscatheter embolization，日泌尿会誌，69: 1094—1103, 1978

14）山田龍作，中塚春樹，中村健治，他：各種悪性腫瘍に対するTranscatheter arterial embolization therapyの経験，脈管学，18: 563—571, 1978

15）Kunatlinnger F, Brunelle F, Chaumont P, et al: Review —Vascular occlusive agent—. Am J Roentgenol 136: 151—156, 1981

16）打田日出男：Interventional angiographyとくに腹部領域におけるTranscatheter embolizationによる治療，日独医報，24: 475—479, 1979

17）伊丹道真，山田龍作，中塚春樹，他：新動脈塞栓材料—Carbazilquinone含有ゼラチンスポンジーの作製と応用，日本医放会誌，41: 75—78, 1981

18）Robson CJ, Churchill BM, Anderson W: The results of radical nephrectomy for renal cell carcinoma. J Urol 101: 297—301, 1969

19）Lang EK: Superselective arterial catheteriza-

tion as a vehicle for delivering radioactive infarct particles to tumors. Radiology 98: 391—399, 1971

20) Hilal SK, Michelsen JW: Therapeutic percutaneous embolization for extra-axial vascular lesions of the head, neck, and spine. J Neurosurg 43: 275—287, 1975

21) 中塚春樹，山田龍作，佐藤守男，他：胃癌に対するTranscatheter arterial embolization—ゼラチンスポンジと金属コイルの両者の特徴について—，日本医放会誌，41: 409—416, 1981

22) Almgard LE, Fernstrom I, Havering M, et al: Treatment of renal adenocarcinoma by embolic occlusion of renal circulation. Brit J Urol 45: 474—479, 1973

23) Wallace S, Gianturco C, Anderson JH, et al: Therapeutic vascular occlusion utilizing steel coil technique: Clinical applications. Am J Roentgenol 127: 381—387, 1976

24) Vlahos L, Benakis V, Dimakos P, et al: A comparative study of the degree of arterial recanalization in kidneys of dogs following transcatheter embolization with eight different materials. Eur Urol 6: 180—185, 1980

25) Ellman BA, Parkhill BJ, Cully TS, et al: Ablation of renal tumors with absolute ethanol: A new technique. Radiology 141: 619—626, 1981

26) 成松芳明，井戸邦雄，古寺研一，他：腎癌に対するエタノール動脈内注入療法，日本医放会誌，43: 412—419, 1983

27) 広田省三，佐古正雄：Ferromagnetic Microembolizationによる悪性腫瘍の治療に関する基礎的並びに臨床的研究，日癌治，17: 1936—1948, 1982

28) 中野　博：腎癌に対する経カテーテル動脈閉塞術に関する研究，日泌尿会誌，71: 927—940, 1980

29) McDondld MW: Current therapy for renal cell carcinoma. J Urol 127: 212—216, 1982

30) 牧野卓麿，白石民夫，福井博義，他：Carbazylquinoneの抗腫瘍効果に関する臨床的検討，臨床と研究，50: 195—202, 1973

31) 中塚春樹：ゼラチンスポンジの動脈内注入による非観血的抗腫瘍療法に関する基礎的，臨床的検討，阪市医誌，28: 191—223, 1979

32) Dekernion JB, Ramming KP, Smith RB: The natural history of metastatic renal cell carcinoma: A computor analysis. J Urol 120: 148—152, 1978

33) Wallace S, Chuang VP, Swanson D, et al: Embolization of renal carcinoma. Experience with 100 patients. Radiology 138: 563—570, 1981