The University of Osaka
Institutional Knowledge Archive

Title	右生殖腺静脈を経由するPortosystemic Venous Collateralの検討
Author(s)	鈴木, 敏文; 大串, 雅俊; 山口, 昂一 他
Citation	日本医学放射線学会雑誌. 1985, 45(7), p. 982-989
Version Type	VoR
URL	https://hdl.handle.net/11094/19506
rights	
Note	

The University of Osaka Institutional Knowledge Archive : OUKA

https://ir.library.osaka-u.ac.jp/

The University of Osaka

日本医放会誌：45（7），982—989，1985（昭60）

右生殖腺静脈を経由する Portosystemic Venous Collateral の検討

山形大学医学部放射線医学教室
鈴木　敏文　　大串　雅俊　　山口　昂一
石川県立中央病院放射線科
清　水　　博　志

（昭和60年1月7日受付）
（昭和60年3月14日最終原稿受付）

Angiographic Study of the Portosystemic Venous Collateral Via the Right Gonadal Vein

Toshifumi Suzuki, Masatoshi Oogushi and Kohichi Yamaguchi
Department of Radiology, Yamagata University School of Medicine
Hiroshi Shimizu
Department of Radiology, Ishikawa Pref. Central Hospital

Research Cord No. : *508.4*

Key Words : *Right gonadal vein, Portosystemic venous collateral, Angiography, Portal hypertension, Mesenteric varices*

The authors reviewed 222 cases in which transarterial portography was performed during the past 5 years in order to examine the incidence of the portosystemic venous collateral from a branch of the superior mesenteric vein to the inferior vena cava via the right gonadal vein. The following results were obtained;

1) This collateral is found in 27 (12.2%) out of the 222 cases.

2) This collateral is found in 2 (2.5%) out of the 79 cases with intrahepatic portal hypertension, 22 (32.4%) out of the 68 cases with extrahepatic portal hypertension and 3 (4.0%) out of the 75 cases without portal hypertension, respectively.

3) A history of previous abdominal surgery or peritonitis is revealed in 14 (51.9%) out of the 27 cases. However, it is considered that portal hypertension has a more important role in the development of this collateral than the above history.

4) Mesenteric varices are revealed in 3 (11.1%) out of the 27 cases, but none of the patients has a history of massive lower gastrointestinal bleeding.

5) As the ileocecal region is a location for mesenteric varices to develop, this collateral is worth remembering in a patient with portal hypertension and lower gastrointestinal bleeding.

はじめに

門脈圧亢進時に門脈系と体循環系との間に，種々の側副血行路が形成されることはすでに知られている[1)2)]．しかし，これらの側副血行路の中で，上腸間膜静脈枝から右生殖腺静脈を経由して下大静脈に至る経路についてはあまり知られていな

い．今回著者らは，右生殖腺静脈を経由する門脈体循環側副血行路（portosystemic venous collateral, 以下 p-s collateral と略す）について，その出現頻度を肝内性門脈圧亢進症群，肝外性門脈圧亢進症群および門脈圧亢進症を伴わない群に分けて検討するとともに臨床的意義についても言及する．

1．対象および方法

1979年5月1日から1983年12月31日までの5年間に，山形大学附属病院放射線部において経動脈性門脈造影を施行した222例を対象とした．経動脈性門脈造影はプロスタグランディン E_1 を用いる薬理的経上腸間膜動脈門脈造影法（以下 PGE_1-SMA と略す），または閉塞バルーンカテーテル使用による経上腸間膜動脈門脈造影法[3]（以下 Balloon-SMA と略す）により行なった．PGE_1-SMA はプロスタグランディン E_1 20μg 注入後，造影剤を毎秒10～12ml，計50ml 注入，注入と同時に撮影を開始し毎秒1枚で7秒間，2秒に1枚で14秒間，計19秒間の撮影をした．Balloon-SMA を用いる場合は，Balloon により上腸間膜動脈近位部を閉塞し造影剤を毎秒8ml，計48ml 注入，注入直後にBalloon を解除し2秒に1枚で26秒間撮影した．造影剤には76％ウログラフィンを使用した．すべての症例で2管球交互曝射による立体撮影を行なった．立体視により尿管と上腸間膜静脈の間で腰椎の右側前方を上行し第1あるいは第2腰椎のレベルで消失する血管を右生殖腺静脈とした．

2．結　　果

1）右生殖腺静脈の出現頻度

経動脈性門脈造影を行なった222例中27例（12.2％）に上腸間膜静脈枝から右生殖腺静脈を経由して下大静脈に至る p-s collateral が認められた．27例の内訳は Table 1に示す如くである．性別では男性15例，女性12例で平均年齢は59.3歳である．疾患別では膵臓癌，肝外胆管癌，肝硬変肝細胞癌合併例が各6例，胃癌3例，肝硬変，十二指腸乳頭部癌各2例，胆のう癌，食道癌各1例の計27例である．

次に222例を肝内性門脈圧亢進症群，肝外性門脈圧亢進症群および門脈圧亢進症を伴わない群に分類し3群における右生殖腺静脈の出現頻度について検討した．Group 1（肝内性門脈圧亢進症群）には，肝生検または肝シンチにより肝硬変と診断されたもの，Banti 症候群，多発性肝のう胞および門脈本幹とその第1次分枝に異常を認めない多発性転移性肝癌と肝細胞癌を含め，孤立性の腫瘤性病変は除外した．Group 11（肝外性門脈圧亢進症群）は，上腸間膜静脈，門脈本幹およびその第1次分枝に狭窄や閉塞を伴うものとし脾静脈の狭窄や閉塞の有無は検討の対象とはしなかった．Group 111は Group 1, 11以外のものとした．Table 2に示す如く Group 1では79例中2例（2.5％），Group 11では68例中22例（32.4％），Group 111では75例中3例（4.0％）に右生殖腺静脈を経由する p-s collateral が認められた．

Group 11を上腸間膜静脈および門脈の狭窄群と閉塞群に分けて，それぞれにおける右生殖腺静脈を経由する p-s collateral の頻度を検討した（Table 3）．狭窄群では48例中15例（31.3％），閉塞群では20例中7例（35.0％）であり両者の間に有意差はなかった．

2）腹部手術歴との関係

右生殖腺静脈を経由する p-s collateral がみられた27例の中で，腹部手術歴あるいは腹膜炎の既往歴は14例（51.9％）にみられた（Table 1）．Group 1, 11, 111, それぞれについて腹部手術歴や腹膜炎の有無と右生殖腺静脈の関係について検討した（Table 4）．Group 11では腹部手術歴がある場合には32例中11例（34.4％）に，また腹部手術歴がない場合には36例中11例（30.6％）に右生殖腺静脈がみられた．両者の間には有意差はなかった．

3）静脈瘤の形成および下部消化管出血との関係

回盲部領域に血管撮影で静脈瘤がみられた症例は27例中3例（11.1％）のみであった（Table 1）．これら3例中1例に腹部手術歴があったが他の2例にはなかった．静脈瘤が認められた3例共に下部消化管出血の既往はみられなかった．次に代表例を呈示する．

Table 1 Clinical data

	Case No.	Age	Sex	Clinical diagnosis	Portal vein involvement	Operation history	Mesenteric varices
Group I	1	67	M	Liver cirrhosis Hepatoma	No	No	No
	2	45	M	Liver cirrhosis	No	No	Yes
Group II	3	66	M	Pancreatic cancer	Yes	No	No
	4	41	F	Pancreatic cancer	Yes	Sesarian section	No
	5	75	F	Pancreatic cancer	Yes	No	No
	6	57	M	Pancreatic cancer	Yes	Appendectomy	No
	7	54	F	Pancreatic cancer	Yes	No	No
	8	46	M	Cancer of the bile duct	Yes	Appendectomy	No
	9	69	F	Cancer of the bile duct	Yes	Cholecystectomy	No
	10	60	M	Cancer of the bile duct	Yes	No	No
	11	67	F	Cancer of the bile duct	Yes	No	Yes
	12	51	M	Cancer of the bile duct	Yes	No	No
	13	43	M	Liver cirrhosis Hepatoma	Yes	Appendectomy	No
	14	64	F	Liver cirrhosis Hepatoma	Yes	No	No
	15	58	M	Liver cirrhosis Hepatoma	Yes	No	No
	16	38	M	Liver cirrhosis Hepatoma	Yes	No	No
	17	70	M	Liver cirrhosis Hepatoma	Yes	No	No
	18	48	M	Gastric cancer	Yes	Gastrectomy	No
	19	56	F	Gastric cancer	Yes	Gastrectomy	No
	20	70	F	Gastric cancer	Yes	Appendectomy	No
	21	51	F	Liver cirrhosis	Yes	Appendectomy	No
	22	76	M	Cancer of the papilla of Vater	Yes	No	No
	23	67	F	Cancer of the gallbladder	Yes	Appendectomy	No
	24	53	M	Esophageal cancer	Yes	Esophagectomy	Yes
Group III	25	68	F	Pancreatic cancer	No	Peritonitis tuberculosa	No
	26	74	M	Cancer of the papilla of Vater	No	Appendectomy	No
	27	67	F	Cancer of the bile duct	No	Appendectomy	No

3. 症　例 (Table 1, Fig. 1～4)

症例 1 [Case No. 2]. 45歳男性, 肝硬変症(Fig. 1). 食道静脈瘤の破裂のため 3 年前に Transthoracic esophageal transection を施行した. その後は経過良好であった. 上部消化管造影で食道静脈瘤がみられた. PGE_1-SMA の門脈相で回結腸領域に静脈瘤の形成があり, 腰椎の右側を上行する右生殖腺静脈が描出されていた.

症例 2 [Case No. 23]. 67歳女性, 胆のう癌(Fig. 2). 34年前虫垂切除術の既往あり. 食欲不振と黄疸を主訴に入院した. 腹部超音波検査, ERCP, CT で胆のう癌と診断された. 総肝動脈造影で胆のう動脈は断裂し, 右肝動脈およびその分枝と十二指腸枝に管径不整を認めた. Balloon-SMA の門脈

Table 2　Incidence of the P-S venous collateral via the right gonadal vein related to portal hypertension

	No. of cases	Right gonadal vein
Group I (intrahepatic portal hypertension)	79	2 (2.5%)
Group II (extrahepatic portal hypertension)	68	22 (32.4%)
Group III (without portal hypertension)	75	3 (4.0%)
Total	222	27 (12.2%)

Table 3　Incidence of the P-S venous collateral via the right gonadal vein related to involvement of the portal vein

	No. of cases	Right gonadal vein
Portal vein stenosis	48	15 (31.3%)
Portal vein occlusion	20	7 (35.0%)
Total	68	22 (32.4%)

Table 4　Incidence of the right gonadal vein on each group related to previous abdominal surgery or peritonitis

	Abdominal surgery or Peritonitis		Right gonadal vein
		No. of cases	No. of cases
Group I	Yes	39	0 (0 %)
	No	40	2 (5.0%)
Group II	Yes	32	11 (34.4%)
	No	36	11 (30.6%)
Group III	Yes	32	3 (9.4%)
	No	43	0 (0 %)
Total	Yes	103	14 (13.6%)
	No	119	13 (10.9%)

相で門脈本幹および左右の門脈枝に狭窄がみられた．腰椎の右側を上行する右生殖腺静脈と下腸間膜静脈が描出されていた．

症例3［Case No. 15］．58歳男性，肝硬変症，肝細胞癌(Fig. 3-a, b, c)．肝硬変症で経過観察中AFP高値となり入院した．腹部CTで肝右葉にlow density areaが認められた．腹腔動脈造影，総肝動脈造影では肝右葉を占拠するhypervascular tumorで肝細胞癌と診断した．PCE_1-SMAの門脈相で門脈本幹に陰影欠損があり，門脈右枝

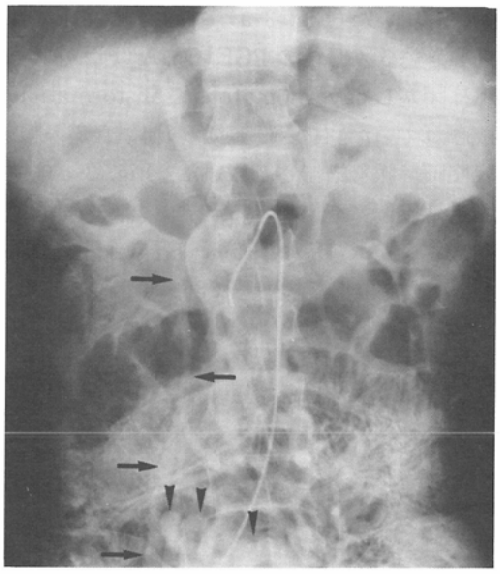

Fig. 1　Case No. 2. A 45-year-old man with liver cirrhosis. PGE_1-SMA reveals mesenteric varices (arrowheads) in the ileocecal region, which drained into the inferior vena cava via the right gonadal vein (arrows).

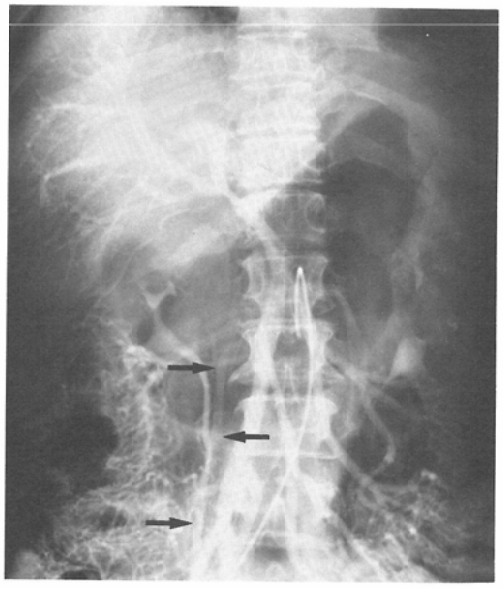

Fig. 2　Case No. 23. A 67-year-old female with cancer of the gallbladder. Balloon-SMA shows severe stenosis of the portal vein and its branches. The right gonadal vein (arrows) and inferior mesenteric vein are also noted.

は閉塞していた(Fig. 3-a). 右生殖腺静脈はみられない. 約5カ月後の PGE_1-SMA (Fig. 3-b) で門脈は閉塞し cavernomatous transformation が形成されていた. 右生殖腺静脈の他に食道静脈瘤, 下腸間膜静脈も描出されていた. Fig. 3-c は逆行性右生殖腺静脈造影である. アンモニアの測定結果は, 右生殖腺静脈およびその近位部下大静脈で184μg/dl, 遠位部下大静脈で86μg/dl であった.

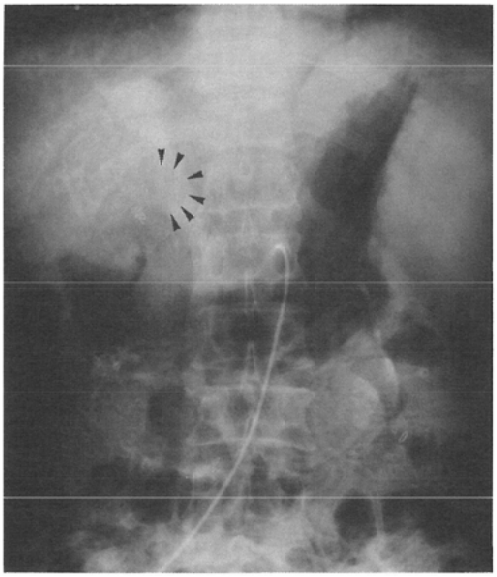

(a)

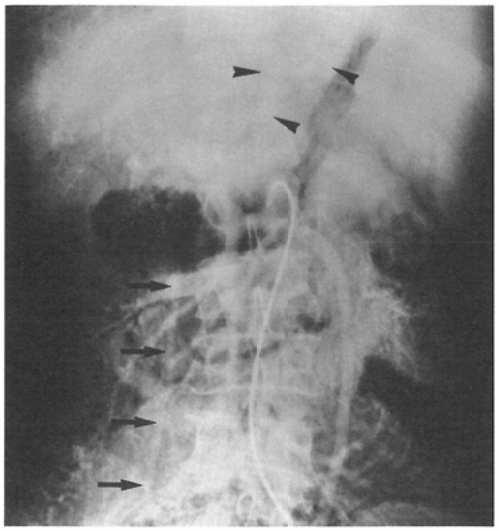

(b)

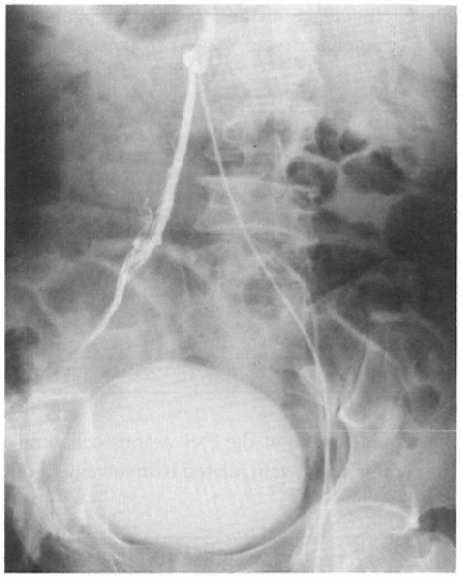

(c)

Fig. 3 (a−c) −Case No. 15. A 58-year-old man with liver cirrhosis and hepatoma. (a) PGE_1-SMA demonstrates a filling defect (arrowheads) in the portal vein and occlusion of the right portal vein. (b) About 5 months after, PGE_1-SMA shows occlusion of the portal vein. The right gonadal vein (arrows), gastroesophageal varices (arrowheads) and inferior mesenteric vein are visualized. (c) The right gonadal vein is selectively catheterized and opacified. Venous blood sampling is also made after the venography.

症例4 [Case No. 26]. 74歳男性, 十二指腸乳頭部癌 (Fig. 4). 虫垂切除術の既往あり. 黄疸の精査の結果, 十二指腸乳頭部癌と診断された. PGE_1-SMA の門脈相で門脈に狭窄や閉塞の所見はない. 腰椎の右側を上行する右生殖腺静脈と下腸間膜静脈の一部が描出されていた. 手術所見で上腸間膜静脈および門脈に異常はなく, 肝臓にも肉眼的には肝硬変, 肝転移の所見はなかった.

4. 考　察

解剖学的には, 右生殖腺静脈は後腹膜腔内で腰筋, 尿管の前方に存在し腸間膜根, 回結腸動静脈, 右結腸動静脈と交叉しながら上行し右腎静脈の直下で下大静脈に流入する[4]. 腹腔内臓器が後腹膜組織と接する部位では, 正常例においても門脈と体循環の間に種々の吻合が形成されている[5].

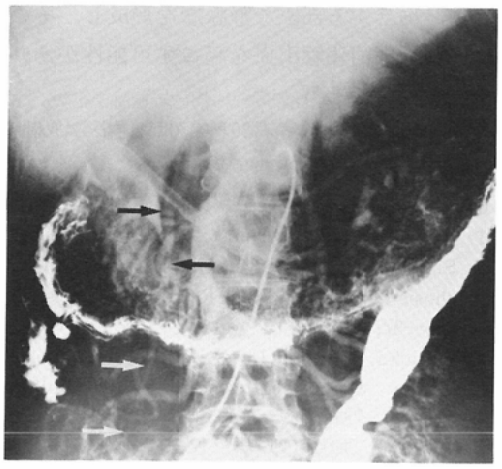

Fig. 4　Case No. 26. A 74-year-old man with cancer of the papilla of Vater. PGE_1-SMA demonstrates the portal vein and its branches to be intact. The right gonadal vein (arrows) and inferior mesenteric vein are visualized.

Madden ら[6]は，死体例の検索で肝疾患のない8例中4例（50.0%）に門脈と下大静脈の間の吻合を認めており，その部位が確認された2例中1例は胃底部から左副腎静脈に続く経路で，他の1例は上腸間膜静脈枝から右卵巣静脈に続く経路であったと報告している．著者らは，門脈圧亢進症を伴わない Group 111で75例中3例（4.0%）に右生殖腺静脈を経由する p-s collateral を認めた．門脈圧亢進症を伴わない場合でも，経動脈性門脈造影で右生殖腺静脈を経由する p-s collateral は4%前後は存在し得ると言える．

門脈圧亢進症を伴う場合の頻度については，Kessler ら[7]によると，経脾静脈門脈造影を行なった150例の肝硬変症例中2例(1.3%)，経肝門脈造影による Nunez ら[8]の報告によると，120例中3例（2.5%）である．

経脾静脈門脈造影も経肝門脈造影も逆行性門脈造影であり，非生理的な状態での造影法である．一方，PGE_1-SMA は血管拡張剤の使用により人為的に血流を一時増加させるものの，逆行性造影よりは生理的状態と考えられる．また，Balloon-SMA の場合は，造影剤注入の間は Balloon により上腸間膜動脈が閉塞されるため動脈相は非生理的状態であるが，Balloon を解除した後に描出される静脈相は PGE_1-SMA よりもさらに生理的血流を反映すると考えている[3]．

門脈圧亢進症の病型分類は種々報告[9)~12)]されているが，肝外門脈の狭窄や閉塞所見を重視する立場から，著者らは肝内性門脈圧亢進症と肝外性門脈圧亢進症に分類した．上腸間膜静脈，門脈本幹とその第1次分枝に狭窄や閉塞を伴う場合には，肝疾患の有無に関係なく肝外性門脈圧亢進症とした．また，肝硬変症，Banti 症候群と多発性肝腫瘍で門脈本幹とその第1次分枝に狭窄や閉塞を伴わないものを肝内性門脈圧亢進症とした．Group 1(肝内性門脈圧亢進症群)では79例中2例(2.5%)に右生殖腺静脈を経由する p-s collateral がみられた．79例中肝硬変症と Banti 症候群は68例で，これらの中の2例（2.9%）に右生殖腺静脈を認めている．これは，Kessler ら[7]の1.3%，Nunez ら[8]の2.5%より若干高い頻度であるが，これらの値に有意差はなかった．

Group 1, 111に比較し Group 11（肝外性門脈圧亢進症群）では32.4%と高頻度であった．肝外性門脈圧亢進症における右生殖腺静脈を経由する p-s collateral の報告は，著者らが検索した範囲ではみられなかった．上腸間膜静脈や門脈本幹に狭窄や閉塞を伴う場合，肝内性門脈圧亢進症の場合とは異なり，狭窄や閉塞部位により側副血行路の発達は異なる．特に，上腸間膜静脈が閉塞した場合には p-s collateral として下腸間膜静脈と後腹膜を経由する経路が発達する．後者の中では比較的右生殖腺静脈を経由する経路が発達し易いと考えられる．

上腸間膜静脈や門脈の狭窄群と閉塞群の間で，右生殖腺静脈の出現頻度に有意差はみられなかったが，門脈が閉塞に陥った状態で始めて右生殖腺静脈が認められた症例を呈示した（Fig. 3-a, b, c,）．

肝硬変症あるいはアルコール性肝障害の症例で腹部手術歴や腹膜炎の既往がある場合に，右生殖腺静脈を経由する p-s collateral がみられることが多い[13)~18)]．この場合，手術や腹膜炎により生じた癒着部位に門脈一静脈吻合が形成され，これが

右生殖腺静脈と交通するためと考えられている．また腹部手術歴や腹膜炎等の既往がない症例も報告されている[19]．著者らが各グループ毎に腹部手術歴や腹膜炎の既往の有無と右生殖腺静脈を経由する p-s collateral の出現頻度を検討した結果，この collateral が発達するためには門脈圧亢進症，特に肝外性門脈圧亢進症が腹部手術歴や腹膜炎の既往よりも重要であると推察された．

右生殖腺静脈を経由する p-s collateral についてこれまでの報告は，そのほとんどが肝内性門脈圧亢進症で回結腸領域に mesenteric varices を形成し，その破裂により下部消化管出血を起こした例である[13)~17)]．最近，Yashiro ら[18)]は肝内性門脈圧亢進症で mesentric varices を形成した8例を報告しているが，下部消化管出血は1例もなかったと述べている．著者らの場合には，mesenteric varices は右生殖腺静脈が認められた27例中3例にみられたのみで，下部消化管出血を合併した例はなかった．しかし，回結腸領域に形成される mesenteric varices は，その破裂により下部消化管出血を起こす可能性を含んでいる．門脈圧亢進症，特に肝外性門脈圧亢進症の場合には食道静脈瘤と同様に留意すべき経路である．

5. 結　語

過去5年間に経動脈性門脈造影を施行した222例を対象に，上腸間膜静脈枝から右生殖腺静脈を経由する p-s collateral の出現頻度について検討し以下の結果を得た．

1) 222例中27例（12.2%）に右生殖腺静脈を経由する p-s collateral が認められた．

2) 肝内性門脈圧亢進症群では79例中2例（2.5%），肝外性門脈圧亢進症群では68例中22例（32.4%），門脈圧亢進症を伴わない群では75例中3例（4.0%）であった．

3) 門脈圧亢進症が腹部手術歴や腹膜炎の既往よりも右生殖腺静脈を経由する p-s collateral の発達に関与していると考えられた．

4) Mesenteric varices の形成は27例中3例（11.1%）にみられたが，下部消化管出血は1例もみられなかった．

5) しかし，臨床的には上腸間膜静脈枝と右生殖腺静脈が吻合する部位で静脈瘤を形成し，その破裂により下部消化管出血を起こす可能性があり留意すべき経路である．

本論文の要旨は1984年7月20日第70回日本医学放射線学会北日本地方会（札幌市）にて発表した．

文　献

1) Hoevels, J., Lunderquist, A., Tylén, U. and Simert, G.: Porto-systemic collaterals in cirrhosis of the liver. Acta Radiol. Diagnosis, 20: 865—877, 1979
2) Ruzicka, F.F. and Rossi, P.: Arterial portography: Patterns of venous flow. Radiology, 92: 777—787, 1969
3) 清水博志，加登真理子，久保田恒，山口昂一：閉塞バルーンカテーテル使用による経上腸間膜動脈門脈造影法の有用性．薬理的経上腸間膜動脈門脈造影法との比較．日本医放会誌，43：875—884, 1983
4) Gray, H.: Gray's anatomy. Thirty-Fifth Edition pp. 709—710, 1973, Longman Group Ltd., Edinburgh
5) Edwards, E.A.: Functional anatomy of the porto-systemic communications. Arch. Int. Med., 88: 137—154, 1951
6) Madden, J.L., Loré, J.M., Gerold, F.P. and Ravid, J.M.: The pathogenesis of ascites and a consideration of its treatment. Surg. Gynec. Obst., 99: 385—391, 1954
7) Kessler, R.E., Tice, D.A. and Zimmon, D.S.: Retrograde flow of portal vein blood in patients with cirrhosis. Radiology, 92: 1038—1042, 1969
8) Nunez, D., Russell, E., Yrizarry, J., Pereiras, R. and Viamonte, M.: Portosystemic communications studied by transhepatic portography. Radiology, 127: 75—79, 1978
9) Leevy, C.M., Cherrick, G.R. and Davidson, C.S.: Portal hypertension. N. Engl. J. Med., 262: 397—403, 1960
10) Imanaga, H., Yamamoto, S. and Kuroyanagi, Y.: Surgical treatment of portal hypertension according to state of intrahepatic circulation. Ann. Surg., 155: 42—50, 1962
11) 杉浦光雄：門脈圧亢進症の病因とその治療．臨外，23：885—894, 1968
12) Sherlock, S.: Classification and functional aspects of portal hypertension. Am. J. Surg., 127: 121—128, 1974
13) Bloor, K. and Orr, W.M.: A case of hemorrhage from varices in the small intestine due to portal hypertension. Br. J. Surg., 48: 423—424, 1961

14) Fleming, R.J. and Seaman, W.B.: Roentgenographic demonstration of unusual extraesophageal varices. A.J.R., 103: 281—290, 1968
15) Börrjesson, B., Olsson, A.M. and Vang, J.O.: Hemorrhage from a portal-systemic venous shunt with unusual localization in a case of portal hypertension. Scand. J. Gastroenterol., 9: 571—573, 1974
16) Moncure, A.C., Waltman, A.C., Vandersalm, T. J., Linton, R.R., Levine, F.H. and Abbott, W. M.: Gastrointestinal hemorrhage from adhesion-related mesenteric varices. Ann. Surg., 183: 24—29, 1976
17) Fee, H.J., Taylor, J.B. and O'Connell, T.X.: Bleeding intestinal varices associated with portal hypertension and previous abdominal surgery. Am. Surg., 43: 760—762, 1977
18) Yashiro, N., Kokubu, T., Iio, M. and Takekawa, S.: Mesenteric varices: An entity with specific clinical, angiographic features. Radiation Medicine, 2: 44—48, 1984
19) Federle, M. and Clark, R.A.: Mesenteric varices: A source of mesosystemic shunts and gastrointestinal hemorrhage. Gastrointest. Radiol., 4: 331—337, 1979