The University of Osaka
Institutional Knowledge Archive

Title	多発性嚢胞腎の排泄性尿路造影,シンチグラフィ,超音波診断
Author(s)	宗近, 宏次; 酒井, 安美; 井口, 博善 他
Citation	日本医学放射線学会雑誌. 1980, 40(7), p. 690-701
Version Type	VoR
URL	https://hdl.handle.net/11094/19508
rights	
Note	

The University of Osaka Institutional Knowledge Archive : OUKA

https://ir.library.osaka-u.ac.jp/

The University of Osaka

多発性嚢胞腎の排泄性尿路造影，シンチグラフィ，超音波診断

自治医科大学放射線医学教室
宗近　宏次　　酒井　安美　　井口　博善
田中　　修　　大澤　　忠
臨床病理学教室
伊　東　　紘　一

（昭和54年12月17日受付）
（昭和55年2月5日最終原稿受付）

Urography, Scintigraphy, and Sonography of adult polycystic kidney disease

Hirotsugu Munechika, Yasumi Sakai, Hiroyoshi Iguchi,
Osamu Tanaka and Tadashi Ohsawa
Department of Radiology, Jichi Medical School
Kohichi Ito
Department of Clinical Pathology, Jichi Medical School

Research Code No.: *518*
Key Words: *Polycystic kidney, Excretory urography, Renal scintigraphy, Renal ultra-sonography*

The 18 cases of adult polycystic kidney disease are divided into three groups on the basis of physical examination, roentgen studies, and laboratory tests: early (kidneys not enlarged), advanced (kidney enlarged with renal function remained), and azotemic (kidneys enlarged with uremia) respectively.

Excretory urography, scintigraphy and sonography of these three groups are evaluated retrospectively as to the detectability of the multiple cysts of the kidney and liver to determine the first choice of the study.

In the group of azotemic patients, sonography is the study of choice for polycystic kidney disease as well as detecting associated liver cysts. Urography and scintigraphy are not of value.

In the group of the patients whose renal function is impaired but remained, the detecting ability of the multiple cysts of the kidney by sonography is about the same as that by urography. Since each procedure has its own advantage, it would be better to use both modalities in the particular patients. Renal scintigraphy, however, will not provide any more diagnostic informations than urography.

In the group of the patients who have normal renal size and function, three modalities may be used complementarily. While sonography may be greatly dependent upon the skill of sonographer, it may be easier to detect the renal lesions by scintigraphy. Excretory urography without tomography can not also provide definitive diagnosis. In such cases, probably, angiography has to be performed to confirm the diagnosis.

はじめに

成人型の polycystic kidney disease（以後 PKD と略す）は幼児型に比べ，発生頻度が高く，500～750人に1人の割[1]でみられ，常染色体優性遺伝する．多数の微少嚢胞が腎臓，肝臓，膵臓，その他の臓器に生下時すでに存在し，年齢とともにゆっくり大きくなる．腎は腫大し，臨床的には一般に40～50代になって発現する[2]．従って病気の進行経過から，無症状期，症状期，腎不全期と臨床的に分けられるように，X線検査や超音波診断の所見にも spectrum がある[3]．

PKD の診断には，排泄性尿路造影，腎シンチグラフィ，超音波検査，computed tomography，血管造影と種々の検査法[4)~7)]がもちいられていて，いづれの検査法も，症例が典型的な場合には，腎に多発する嚢胞を容易に証明することができる[8]．しかし腎機能不全を伴う症例の腎の嚢胞の検出には腎機能に依存しない検査である超音波診断が最適である[9]．一方，腎腫大を伴わない時期の比較的小さい腎の多数の嚢胞検出のためには，high dose の排泄性尿路造影の nephrotomogram，computed tomography，超音波診断が非侵襲的な診断手段として，互いに弱点を補強し合ってもちいられているが[6)10)~12)]，腎血管造影静脈相の "swiss-cheese" 様所見が最も信頼される診断所見である．

成人型の PKD の排泄性尿路造影，腎シンチグラフィ，超音波検査の所見と診断能について，腎腫大のないグループ，腎腫大はあるが腎機能不全のないグループ，腎機能不全を示すグループの3グループに分けて検討する．

対象及び方法

18症例の成人型 PKD を対象とした（Table 1）．排泄性尿路造影と超音波検査の所見，触診上の腎腫大の有無，血中 BUN とクレアチニン値から上記の3グループに分け，排泄性尿路造影，腎シンチグラフィ，超音波検査の有効性を retrospective に検討した．

排泄性尿路造影；40ml のウログラフィン60またはコンレイ 400を bolus で静注後，3，10，20分に撮影．必要と思われる症例には断層撮影を加えた．

腎シンチグラフィ；^{99m}Tc-DTPA（5～10mci），^{99m}Tc-DMSA（5～10mci），または ^{131}I-hippuran（250μ ci）を静注直後より 2.5sec 間隔で腎臓部を背部より連続撮影（dynamic study）．hippuran と DTPA では静注3，5，10，15，25分後に，また DMSA では2時間後に撮影（static study）．ピッカー社製ダイナカメラ4—15を使用．肝脾シンチグラフィは ^{99m}Tc-Sn コロイド 3mci 静注30分後に肝と脾の4方向を撮影．

超音波診断；aloka 超音波診断装置 SSD-60B を使用．2.25または 3.5MHz の振動子を用い，腎の検査は腹臥位で，肝の検査は仰臥位で撮影．

なお膵その他の臓器に合併する嚢胞については対象外とした．

結　果

症例の内訳は男性8名，女性10名，年齢は28～69歳で平均48歳である．腎腫大のないもの3名，腎腫大はあるが腎機能不全のないもの9名，腎機能不全を示すもの6名である．主要症状は腹痛，腹部腫瘤，高血圧，血尿，尿路感染，腎機能不全であり，腎腫大のないグループの2名には症状がなく，偶然 PKD がみつかった．腎腫大があり腎機能不全のないグループでは高血圧，腹部腫瘤が主症状で，そのための検査で PKD が診断された症例が多い．腎機能不全のグループでは腎機能不全にもとづく症状，腹部腫瘤，高血圧を主要症状とする症例が多い．明らかな PKD の家族歴のある4症例以外には初診時の診断に助けになるような強い家族歴をもった症例はない．

1）腎腫大がないグループ

3症例とも排泄性尿路造影だけでは確定診断はなされていない．DTPA の腎シンチグラムでは nephrogram に相当する時期に診断価値がある．腎の辺縁近くにある病変が腎シンチグラムで読影し易い．3症例中2例に超音波検査が行われており，1例は PKD に特徴的な所見を示したが，他の1例は1つの嚢胞しか検出されていない．腎血管造影が2症例で施行され，2症例とも静脈相

Table 1 Summary of 18 patients with adult polycystic kidney disease

	Pt. No.	Age & Sex	Presenting symptoms	urography	Kidney		Liver			
					scintigraphy	sonography	angio-graphy	scinti-graphy	sono-graphy	remark
Early kidneys not enlarged	1.	43 M	none	bilateral multiple cysts	DTPA multiple defects	bilateral multiple cysts	(−)	normal	normal	pancreas ca associated
	2.	28 F	none	multiple cysts on R normal on L	DTPA muliple defects	(−)	typical	(−)	(−)	
	3.	40 F	left abdominal pain	a large cysts on R multiple cysts on L	(−)	a cyst on R normal on L	typical	(−)	(−)	
Advanced enlarged kidneys with renal function remained	4.	26 F	left abdominal mass	typical	(−)	typical	(−)	(−)	normal	renal calcification
	5.	55 F	abdominal mass	typical	DTPA enlarged pelvo-calyces	typical	(−)	normal	normal	
	6.	36 F	hypertension & back pain	typical	DMSA multiple defects	typical	(−)	normal	(−)	strong family history of PKD*
	7.	37 M	hypertension	typical	DTPA enlarged pelvo-calyces	typical	(−)	defects	(−)	Probably rupture of cyst on R
	8.	40 F	none	typical	DMSA multiple defects	typical	(−)	defects	cysts	
	9.	45 F	hypertension	typical	DMSA multiple defects	typical	(−)	equi-vocal	normal	strong family history of PKD*
	10.	58 M	none	typical	(−)	typical	typical	defects	cysts	pancreas cysts
	11.	69 F	hematuria	poor visualization masses on tomo.	(−)	typical	typical	(−)	(−)	renal stone
	12.	65 M	hypertension & CRF	poor visualization masses on tomo.	(−)	typical	(−)	normal	normal	
Azotemic enlarged kidneys with uremia	13.	55 F	hypertension & abdominal mass	non-visualization	Hippuran non-visualization	typical	(−)	single defect	cysts	strong family history of PKD*
	14.	48 M	hypertension & CRF	non-visualization	DMSA non-visualization	typical	(−)	defects	cysts	
	15.	50 M	abdominal mass & CRF	(−)	(−)	typical	(−)	(−)	cysts	
	16.	63 F	abdominal mass UTI & CRF	non-visualization	DMSA non-visualization	typical	(−)	defects	cysts	
	17.	45 M	hypertension & CRF	(−)	DMSA non-visualization	typical	(−)	normal	normal	strong family history of PKD*
	18.	60 M	hypertension, abdominal mass & CRF	non-visualization	Hippuran enlarged pelvo-calyces	typical	(−)	(−)	(−)	

* PKD=polycystic kidney disease (−)=study not performed CRF : chronic renal failure UTI : urinary tract infection

で PKD に特徴的な "swiss-cheese" appearance が両側性にみられた．肝シンチグラフィは1例で行われ正常であった．肝の超音波検査は腎の検査の際に PKD を疑われた症例以外ではなされていない．3症例中2例に手術が行われた．1例は合併する膵癌のため，他の1例は腎の充実性腫瘍が疑われたためである．

排泄性尿路造影，腎シンチグラフィ，腎の超音波検査のどれも単独では確定診断するのには不十分である[10]．high dose の rapid bolus injection による nephrotomogram が行われていたら，多発性嚢胞の検出に最も良かったかもしれない．しかし 40ml のウログラフィン60静注後3分の写真より DTPA の腎シンチグラフィの nephrogram 相の方が多発性の腎嚢胞を検出し易い．DMSA の腎シンチグラフィの症例はない．超音波検査で診断できなかった1例には比較的大きな嚢胞が1つあり，その嚢胞の診断のみに終り検査が不十分であった．このような症例では腎の血管造影がされることになる．

また腎の検査を行う段階で，PKD の可能性が指摘されないと，肝のシンチグラフィや超音波検査も行われないことになる．

2) 腎腫大があり，腎機能不全のないグループ

腎機能の程度により排泄性尿路造影の nephrogram と pyelogram に幅があり，"swiss-cheese" 様の nephrogram から造影不良の症例まである．nephrogram 造影不良の症例では，断層撮影が多発する腎嚢胞の検出に有効である．両側性に腫大した腎と "swiss-cheese" 様の nephrogram，さらに多数の腫大した嚢胞の圧迫による腎盂腎杯の変形は PKD の排泄性尿路造影の典型像である．

このグループには DTPA または DMSA による5例の腎シンチグラフィが行われている．DMSA の腎シンチグラムは排泄性尿路造影での nephrogram 所見に類似し，腫大した両腎に大小さまざまの多数の欠損像を示す．DTPA の腎シンチグラムは多発する欠損像を明らかに示す程には nephrogram 相の RI activity は高くなく，腎盂腎杯に集積した DTPA が拡張変形した腎杯を示し，排泄性尿路造影での pyelogram に相当する．PKD の診断には腎皮質の marker である DMSA[13] の腎シンチグラムが DTPA による像に優る．

超音波診断は9例とも例外なく PKD の典型像を示し，腫大した腎に多数の大小の嚢胞が両側性にみられた．

肝のシンチグラフィは7例になされ，3例が陽性，1例は equivocal であった．肝の超音波検査は6例に行われ，equivocal の1例を除き，全例とも肝シンチグラフィの結果と一致している．従って肝の嚢胞の検出には超音波検査でも肝シンチグラフィでもよいわけであるが，腎の検査につづいて行える肝の超音波診断は容易，便利かつ安価である．

このグループでは排泄性尿路造影と超音波検査の診断価値はほぼ同じである．しかし，腎機能がやや低下していた2症例（症例番号11と12）の排泄性尿路造影では造影が悪く，断層写真で多発する腎嚢胞を retrospective に認める程度である．これらの症例では超音波検査の方がより診断価値がある．

腎シンチグラフィで陽性で，排泄性尿路造影または超音波検査で equivocal であったという症例はない．また腎シンチグラフィが PKD の診断にどうしても必要であった症例はない．いいかえれば，このグループでは腎シンチグラフィは腎の残存機能の経過観察の手段に使われるかもしれないが[9]，PKD の存在診断及び経過観察には排泄性尿路造影あるいは超音波検査で十分である．症例7では経過観察中に右腹痛を訴え，排泄性尿路造影を行い，右腎の嚢胞内に造影剤の貯溜を認めた．多分嚢胞の腎盂内への破裂であろう．このような症例では排泄性尿路造影が超音波検査より適していることを示している．

肝嚢胞の存在診断では，肝シンチグラフィが陽性で，超音波検査が陰性の症例はなく，超音波検査の肝嚢胞の検出能はよい．しかし肝嚢胞の数，大きさ，位置などの情報にはシンチグラフィが必要である．

3）腎機能不全のグループ

6症例いづれも血中 BUN 87.6～138.0mg/100ml，クレアチニン6.1～16.1mg/100ml で人工透析が行われた患者である．

4例に排泄性尿路造影が行われたが，nephrogram も pyelogram も造影されなかった．DMSA または hippuran の腎シンチグラムが5例で行われたが，排泄性尿路造影と同様に腎は造影されていない．6症例に超音波検査が施行され，典型的な PKD がみられた．

肝のシンチグラフィと超音波検査は5例で行われ，4例に肝嚢胞が検出された．

このグループでは，超音波検査でのみ多発する腎嚢胞の診断が可能である．いいかえれば排泄性尿路造影も腎シンチグラフィも PKD の診断および経過観察には無力である．

肝のシンチグラフィは超音波検査に比べ，肝全体の様子をより明らかに示すが，肝シンチグラフィ陽性で，超音波検査陰性の症例はなく，また PKD に合併する肝嚢胞は臨床的に重要でない[14]ことを考えれば，肝シンチグラフィは必要ないであろう．

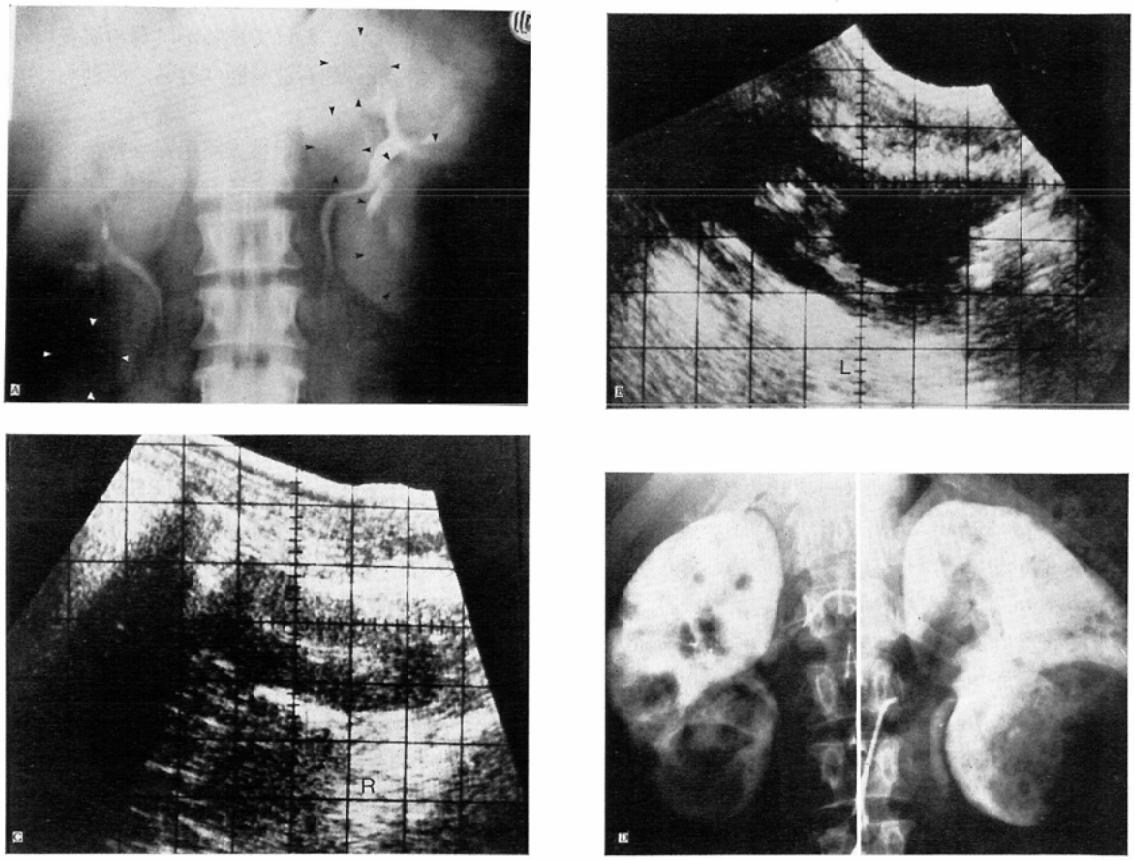

Fig. 1　Case I

A. A tomographic section of excretory urography shows multiple masses (arrow heads) in the both kidneys with distortion of the left lower pole calyces.

B & C. The longitudinal sonogram of the left kidney (B) on prone position shows a cyst in the lower pole. The right kidney (C) appears to be normal.

D. The venous phase of selective renal arteriography shows "swiss-cheese" appearance characteristic for polycystic kidney disease.

症例1（症例番号3，腎腫大のないグループに属す）

40歳の女性，左側腹部痛を主訴に自治医大病院泌尿器科外来を受診．ただちに行われた排泄性尿路造影で左腎下極に比較的大きな腫瘤と，右腎に多数の小腫瘤を認め（Fig. 1-A），入院した．入院時血圧122/90mmHg．一般血液，尿検査，血液生化学検査すべて正常．腎超音波検査では左腎下極の腫瘤が嚢胞であることは判ったが，polycystic kidney disease は診断されなかった（Fig. 1-B, C）．腎血管造影が行われ，両側性，多数の嚢胞が造影された（Fig. 1-D）．手術時，左腎下極の嚢胞を穿刺，嚢胞壁の一部が生検された．両腎に多発する小嚢胞も確認された．

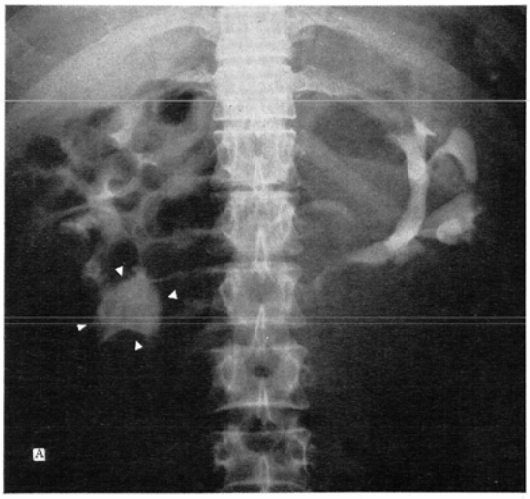

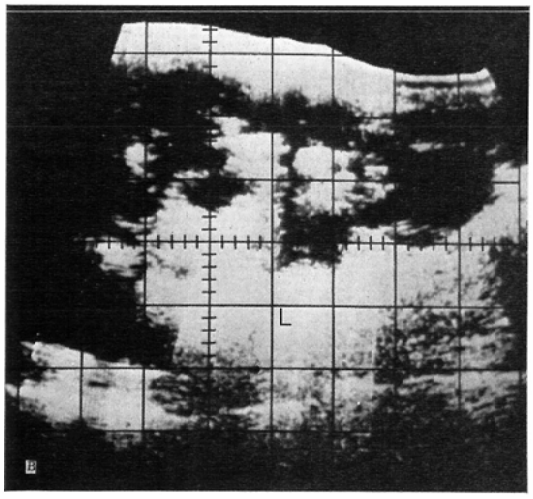

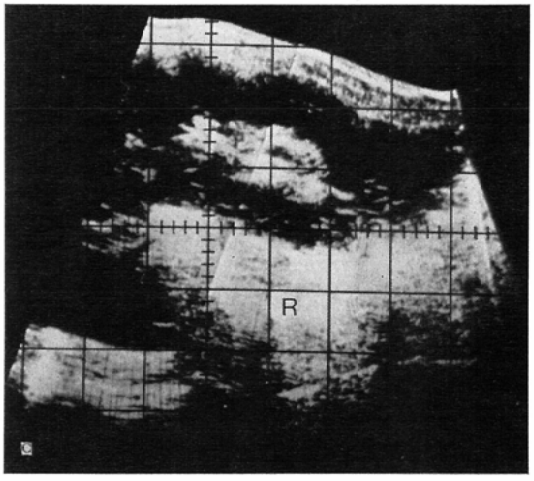

Fig. 2　Case II

A. Excretory urogram shows bilateral large kidneys and a large mass in the left lower pole with displacement of the pelvo calyceal complex. There is an abnormal collection of contrast medium (arrow heads) below the right renal pelvis. This was thought to be rupture of the cyst into the renalpelvis.

B & C. The prone longitudinal sonogram shows the enlarged left (B) and right (C) kidneys which contain multiple sonolucent cysts of varying size.

症例Ⅱ（症例番号7，腎腫大はあるが腎機能不全のないグループに属す）

37歳の男性．昭和51年高血圧の精査で polycystic kidney disease と診断された．昭和52年1月に脳卒中になり，以後右片麻痺がある．腹部に大きな腫瘤を触知した．一般血液，尿検査，血液生化学検査は正常．昭和52年2月右側腹部痛あり排泄性尿路造影で嚢胞の破裂が疑われた（Fig. 2-A, B, C）．以後外来にて経過観察中．

症例Ⅲ（症例番号8，腎腫大はあるが腎機能不全のないグループに属す）

40歳の女性．昭和51年6月26日，夜間の呼吸困難を主訴に自治医大病院呼吸器内科を受診．易疲労性あるも，咳，痰などの呼吸器症状はない．血圧136/80mmHg．胸部理学所見は正常．腹部の触診にて約5cm 直経の可動性の腫瘤を右上腹部に

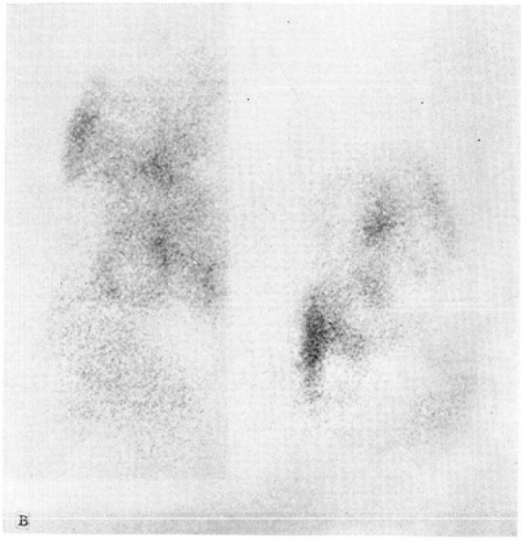

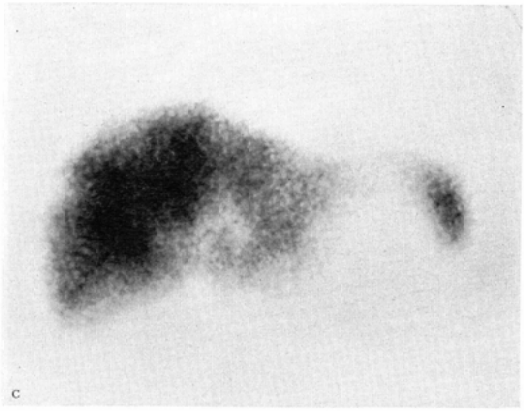

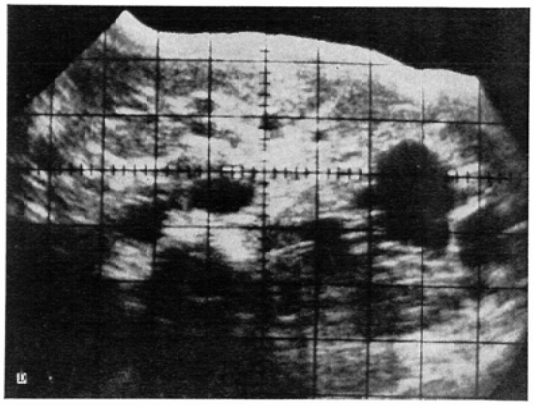

Fig. 3　Case Ⅲ

A. Excretory urogram shows bilateral large kidneys, non-homogenous nephrogram and marked distortion of both pelvocalyceal complex by the cysts.

B. ^{99m}Tc-DMSA scan of the kidneys shows bilateral large kidneys and multiple areas of decreased uptake.

C. ^{99m}Tc-Sn colloid scan of the liver shows multiple scan defects.

D. The longitudinal sonogram of the right kidney and liver on supine position shows multiple sonolucent cysts in both kidney (KC) and liver (LC).

触知．腫瘤は呼吸とともに動く．立位では左上腹部にも腫瘤を触れた．腎疾患が疑われ，直ちに施行された排泄性尿路造影の結果（Fig. 3-A），polycystic kidney disease と診断された．腎超音波検査と腎シンチグラフィも行われた（Fig. 3-B）．肝シンチグラフィ（Fig. 3-C）と肝超音波検査（Fig. 3-D）で肝嚢胞が診断されたが，膵は ERCP で正常であった．血液検査は正常．尿検査で赤血球少数，白血球9～10ヶ/視野，血中 BUN は 15mg/dl であった．呼吸器内科から泌尿器科に転科し，経過観察中．

症例Ⅳ（症例番号16，腎腫大と腎機能不全のグループに属す）

63歳の女性．昭和52年7月に全身倦怠感，発熱，褐色尿が出現し，腎盂腎炎の診断で加療したことがある．昭和52年8月には鼻出血，歯肉出血など出血傾向が出現し自治医大病院に入院した．入院時血圧 130/90mmHg，脈拍数 108/分，呼吸数 26/分で栄養状態不良，精神状態正常であった．眼球結膜貧血あり，全肺野に湿性ラ音聴取するも

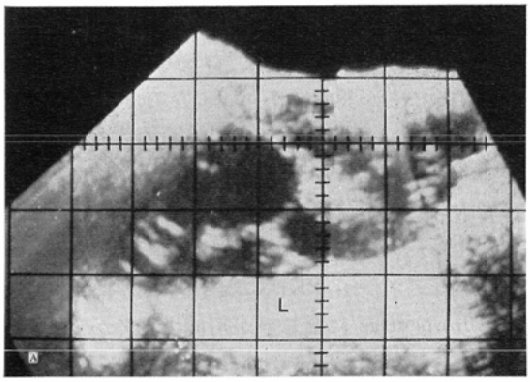

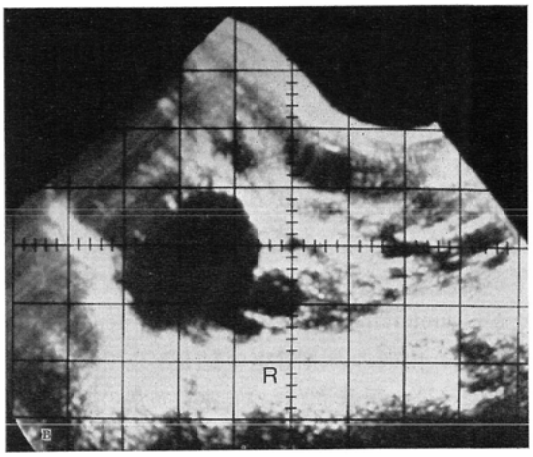

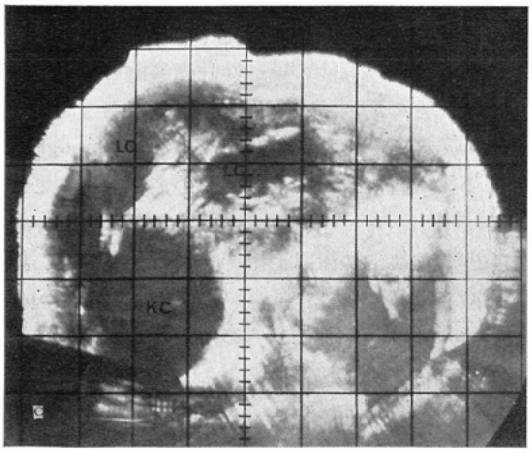

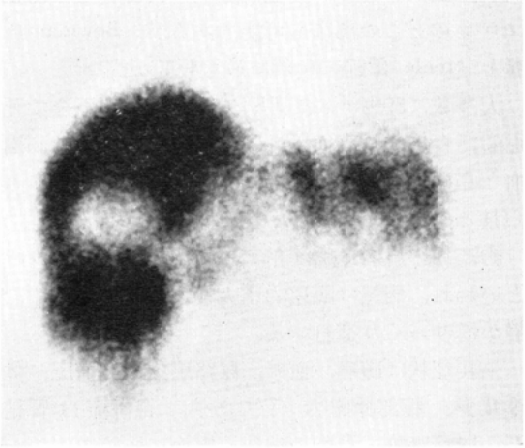

Fig. 4　Case Ⅳ

A, B & C. The longitudinal prone sonograms of the left (A) and right (B) kidneys show large kidneys and multiple cysts of varying size. The transverse sonogram (C) shows sonolucent cysts in the liver (LC) as well.

D. ^{99m}Tc-Sn colloid scan of the liver shows at least one area of decreased uptake.

心雑音聴取せず．肝を5横指と腫大した腎を触知し，尿沈査では赤血球および白血球が多数みられた．血液検査では赤血球363×10⁶，Hb 10.6mg/dl，血小板8,000，白血球11,200で，血中BUN 109mg/100ml，クレアチニン6.1mg/100ml，PSP 15分値3％であった．排泄性尿路造影，腎シンチグラフィ，超音波検査（Fig. 4-A, B, C）で，polycystic kidney disease と診断される．肝シンチグラフィ（Fig. 4-D）と超音波検査で肝嚢胞あり．血少板減少は次第に回復したが併発した胃潰瘍から出血を繰り返し，治療に反応せず，発熱，口内炎，舌炎の出現に，血漿蛋白の低下と腹水も現われ，慢性腎不全が増悪し昭和52年10月11日死亡．

考　案

PKD は常染色体優性遺伝をし，生下時多数の微小嚢胞が両側腎に存在する．年齢とともに次第に嚢胞が増大するとともに腎は腫大し，腎機能低下が出現するようになる．病因はよく判っていないが，ureteralbud 由来の集合管と nephrogenic blastema 由来の尿細管との結合不全であろうといわれる[15]．組織学的には正常と異常の集合管とネフロンが混合していて，患者の寿命は正常構造の数によりきまる．嚢胞の形成は集合管またはネフロンのどこの部にも可能であるが，Bowman 氏嚢と Henle 係蹄の角部に最も頻度が高い[15]．

大多数（59％）[1] の PKD の患者は腎不全で死亡し，合併する高血圧，脳動脈瘤破裂による脳出血と心疾患による死亡がそれぞれ13％，6％にみられる[2]．

約75％の患者は臨床的に認められずにすぎる[1]といわれ，病気は臨床的に大きな変化を示さず，静かにゆっくり進行する．

主要症状は腹痛，血尿，尿路感染，高血圧，体重減少，腹部腫瘤など[2]であり，合併症は腎結石，尿路感染，嚢胞の破裂，出血，尿管の圧迫などである．腎結石や嚢胞の破裂による腹部疝痛が主訴となることもある．われわれの18症例中4例に PKD に関連した症状がなく，病気は偶然に診断されている．大多数の症例（85％）[1] で腹部腫瘤があり，一般に腎機能不全の出現前に腎は腫大する．われわれの症例では18例中3例に明らかな腎腫大を認めなかった．

腎以外の臓器の嚢胞合併は，肝43％，膵9％であり，脳動脈瘤は11～20％に合併するといわれる[2]．

1）排泄性尿路造影

PKD の排泄性尿路造影の典型像は多数の腎嚢胞を伴って，腎は両側性に腫大し，造影剤の排泄は低下する．多数の嚢胞は nephrogram で“swiss-cheese”様にみえる．嚢胞が増大し，腎杯を圧迫，変形させ，pyelogram では細長くなり，一見“くもの足”様を呈する．

腎腫大を伴わない時期では，nephrogram または nephrotomogram で腎皮質に多数の小欠損像をみつけることが診断のかぎ[16]になる．一方腎不全の時期では，造影剤のヨード分子の量で40～60g を bolus 静注後の nephrotomogram で多発する腎嚢胞の診断が可能となる[9]．

われわれの18症例のうち16例に排泄性尿路造影が行われ，7例が PKD に典型的であった．4例は retrospective には診断が可能であるが，prospective には疑診で，5例は異常であるが診断不可能であった．初期と末期の PKD の診断は排泄性尿路造影では難かしい[14]．とくに腎腫大を伴わない時期では，両側性の単純性貯瘤嚢胞の多発している症例との鑑別はほとんど不可能である[14)16]．多量の造影剤を bolus で静注し，nephrotomogram をとるのが腎皮質の小さい病変の造影に適してはいるが[17)18]，ルーチン検査にはむいていない．むしろ普通の排泄性尿路造影が異常で，疑診なら他の検査（超音波検査，腎シンチグラフィ，computed tomography）を勧めるのがよいであろう．

2）腎シンチグラフィ

PKD の腎シンチグラムの典型像は両側性に腫大した腎と多数の腎皮質の欠損像である．腎盂腎杯に排泄される hippuran や DTPA で拡張し変形した腎盂腎杯を認めることができる．

18症例中12例で腎シンチグラフィがされ DTPA（4例），DMSA（6例），hippuran（2例）が使わ

れた．腎機能不全のない症例では DTPA 静注後の nephrogram 相で，腎皮質はよく描出され，腎の多数の欠損像は容易に観察される．しかし腎機能不全が進むにしたがい腎皮質の病変検出は難かしくなり，排泄された DTPA による拡張，変形した腎盂腎杯を示すだけになる．排泄性尿路造影が典型的 PKD を示す症例では，DMSA の腎シンチグラフィは腎の多発性欠損をよく描出して，腎の大きさも読影しやすい．しかし解像力では排泄性尿路造影に劣る．腎不全の症例では DMSA, hippuran のどちらを用いても腎は描出されない．腎シンチグラフィは腎機能に依存しているので PKD の診断には排泄性尿路造影とほぼ同価値である．したがって排泄性尿路造影と超音波検査を行った症例に腎シンチグラフィをしても新しい情報はえられない．しかし超音波検査のみがされている症例で，腎盂腎杯の全体像がみたい場合には腎シンチグラフィは排泄性尿路造影に代わるものである[5)12)]．また腎クンチグラフィが腎の残存機能を経過観察するために使われるかもしれない[9)]．

3） 超音波検査

両側性に腫大した腎に多数の嚢胞性病変があるのが PKD の典型的超音波像である．18症例中16例に超音波検査が行われ，1例を除き全例が診断可能であった．PKD を検出する最も効率の良い検査法である．診断できなかった1例（症例番号3）は排泄性尿路造影でも equivocal で，比較的大きい腫瘤があり，その腫瘤の診断にとどまり，検査が不十分であった症例である．排泄性尿路造影が PKD を診断できなかった症例で，超音波検査が診断できたという報告もあるが[6)8)]，われわれのこの1例は超音波診断が画像を作る技術の熟練度に依存していることをよく示している．

超音波診断は腎機能に依存しないで，尿毒症の患者でも診断は可能である．しかし，他の診断手段（排泄性尿路造影，腎シンチグラフィ）を併用すれば，PKD の診断精度をあげる[11)]ばかりでなく，経過観察中に嚢胞が腎盂に破裂したとか，水腎症を併発したような症例[12)]では超音波検査の情報不足を補足するであろう．

computed tomography による PKD の診断能は超音波検査とほぼ同等という報告[7)10)]があるが，われわれの18症例には行っていない．

4） 腎血管造影

PKD の初期の症例では，非侵襲的な検査で診断不可能なことも多く，腎血管造影が行われる機会が多い[4)]．また濃い静脈相にみられる“swiss-cheese”様所見は最も信頼されるものである．18症例中4例に腎血管造影が行われた．腎腫大を伴わない2症例を含め4症例全例で，PKD に特徴的な“swiss-cheese”様所見がみられた．

5） 肝のシンチグラフィと超音波検査

18症例中どちらかの検査が行われた症例が14例で，多発性肝欠損像または多発性肝嚢胞を7例で認めた．14症例中シンチグラフィと超音波検査の両者とも行われた10例で，両検査の結果は一致している．肝に多発性の欠損像または嚢胞がみられた7症例において，その病変の大きさ，位置，数に関する情報と画像の読影のし易さで，肝シンチグラフィは肝超音波検査に優っている．しかし病変の検出については超音波検査は肝シンチグラフィと同等であり，しかも肝内の病変が嚢胞性であることが判り，かつ腎の検査にひきつづき検査できることから，肝超音波診断は PKD に合併する肝嚢胞の検査に適している．

肝嚢胞の診断は PKD の診断をより確かにするが，腎機能不全の症例では臨床的に肝嚢胞の存在が重要でない[14)]ことを考え合わせれば，肝シンチグラフィを肝超音波検査に加えて行う必要はない．

6） 鑑別診断

結節性硬化症に合併する多発性腎過誤腫では両側性に腎は腫大し，排泄性尿路造影の所見が PKD に類似する[19)]．超音波検査，血管造影で鑑別は可能である．

一番問題となる鑑別疾患は多数の単純性貯瘤嚢胞が両側性にある症例である．とくに腎機能不全

がなく，PKD の家族歴がない患者では両者の鑑別はほぼ不可能に近い[5)14)]．血管造影所見と腎外性の嚢胞の検出が診断の助けになる[20)]．

まとめ

成人型 polycystic kidney disease の18症例を腎腫大のないグループ，腎腫大はあるが腎不全のないグループ，腎不全のグループに分け，腎嚢胞と肝嚢胞の検出能と所見について，排泄性尿路造影，シンチグラフィ，超音波検査を retrospective に比較検討した．

腎不全のグループでは超音波検査による診断と経過観察がよく，排泄性尿路造影や腎シンチグラフィは必要なく，肝シンチグラフィも必要ないであろう．

まだ腎機能が残っているグループでは腎嚢胞の同定には排泄性尿路造影と超音波検査はほぼ同価値である．両者はそれぞれの利点があり両者とも用いられるが，腎シンチグラフィからは排泄性尿路造影以上の情報は得られない．

腎腫大のないグループでは排泄性尿路造影，シンチグラフィ，超音波検査の3者ともお互いに診断情報を補足し合う．画像の良否が検査者の技術に依存するところの多い超音波検査や，nephrotomogram のない排泄性尿路造影と比べると，腎シンチグラフィの方が優れているともいえる．これらの症例ではいずれにせよ血管造影による診断が必要となろう．

文　献

1) Higgins, C.C.: Bilateral polycystic kidney disease. Review of ninety-four cases. Arch. Surg., 65: 318—329, 1952
2) Bosniak, M.A. and Ambos, M.A.: Polycystic kidney disease. Semin. Roentgenol., 10: 133—143, Apr. 1975
3) Scheible, W. and Talner, L.B.: Gray scale ultrasound and the genitourinary tract. A review of clinical applications. Radiol. Clin. North. Am., 17: 281—300, Aug. 1979
4) Ettinger, A., Kahn, P.C. and Wise, H.M. Jr.: The importance of selective renal angiography in the diagnosis of polycystic disease. J. Urol., 102: 156—161, Aug. 1969
5) Kahn, P.C.: Renal imaging with radionuclides, ultrasound, and computed tomography. Semin. Nucl. Med., 9: 43—57, Jan. 1979
6) Kelsey, J.A. and Bowie, J.D.: Gray-scale ultrasonography in the diagnosis of polycystic kidney disease. Radiology, 122: 791—795, Mar. 1977
7) Rosenfield, A.T., Allen, III. W.E., Curtis, A. McB., et al.: Gray scale ultrasonography, computerized tomography, and nephrotomography in evaluation of polycystic kidney and liver disease. Urology, 9: 436—438, Apr. 1977
8) Mandewell, J.E., Hartman, D.S. and Lichtenstein, J.E.: Radiologicpathologic correlations in cystic disease of the kidney: Radiol. Clin. North. Am., 17: 261—279, Aug. 1979
9) McClemnan, B.L.: Current approaches to the azotemic patient. Radiol. Clin. North. Am., 17: 197—211, Aug. 1979
10) Lawson, T.L., McClennan, B.L. and Shirkhoda, A.: Adult polycystic kidney disease: Ultrasonographic and computed tomographic appearance. JCU., 6: 297—302, 1978
11) Morales, J.O. and Goldberg, B.B.: Combined use of ultrasound and nuclear medicine techniques in kidney disease. Semin. Nucl. Med., 5: 339—351, Oct. 1975.
12) Sanders, R.C., Menon, S. and Sanders, A.D.: The complementary uses of nuclear medicine and ultrasound in the kidney. J. Urol., 120: 521—527, Nov. 1978
13) Kawamura, J., Hosokawa, S. and Yoshida, O.: Renal function studies using ^{99m}Tc-dimercaptosuccinic acid. Clin. Nucl. Med., 4: 39—46, Jan. 1979
14) Hatfield, P.M. and Pfister, R.C.: Adult polycystic disease of the kidneys (Potter type 3). J.A.M.A., 222: 1527—1531, Dec. 1972
15) Osathanondh, V. and Potter, E.L.: Pathogenesis of polycystic kidneys. Type 3 due to multiple abnormalities of development. Arch. Path., 77: 485—501, May 1964
16) Lalli, A.F. and Poirier, V.C.: Urographic analysis of the development of polycystic kidney disease. A.J.R., 119: 705—709, Dec. 1973.
17) Halpern, M., Dalrymple, G. and Young, J.: The nephrogram in polycystic disease: An important radiographic sign. J. Urol., 103: 21—23, Jan. 1970
18) Bosniak, M.A.: Nephrotomography: A relatively unappreciated but extremly valuable diagnostic tool. Radiology 113: 313—321,

Nov. 1974
19) Wright, F.W., Ledingham, J.G.G., Dunnill, M.S. and Grieve, N.W.T.: Polycystic kidneys renal hamartomas, their variants and complications. Clin. Radiol., 25: 27—43, 1974
20) Shirkhoda, A. and Mittelstaedt, C.A.: Demonstration of pancreatic cysts in adult polycystic disease by computed tomography and ultrasound. A.J.R., 131: 1074—1076, Dec. 1078