The University of Osaka
Institutional Knowledge Archive

Title	造影MR imagingにおける骨髄造血巣の造影効果と形態的特徴-脊髄炎・腫瘍との対比を含めて-
Author(s)	天野, 康雄; 林, 宏光; 松浦, 真紀 他
Citation	日本医学放射線学会雑誌. 1995, 55(7), p. 451-455
Version Type	VoR
URL	https://hdl.handle.net/11094/19513
rights	
Note	

The University of Osaka Institutional Knowledge Archive : OUKA

https://ir.library.osaka-u.ac.jp/

The University of Osaka

造影MR imagingにおける骨髄造血巣の造影効果と形態的特徴
ー脊椎炎・腫瘍との対比を含めてー

天野　康雄　　林　宏光　　松浦　真紀
渡　潤　　隈崎　達夫

日本医科大学放射線医学教室

Contrast Enhancement and Morphological Findings of Hematopoietic Regions of Bone Marrow on MR Imaging : Comparative Study with Spondylitis and Vertebral Tumors

Yasuo Amano, Hiromitsu Hayashi, Maki Matsuura, Jun Watari and Tatsuo Kumazaki

The enhanced MR findings of hematopoietic regions in aplastic anemia were compared with those of spondylitis, metastatic vertebral tumors and hematologic neoplasms.

The enhanced MR images showed hematopoietic regions to homogeneously enhance and occupy the margin of vertebral bodies, while spondylitis and metastatic tumors appeared as round, inhomogeneously enhancing lesions. MR images of leukemia and myelodysplastic syndrome showed homogeneous enhancement at the margins of vertebrae that was difficult to differentiate from hematopoietic regions.

Enhanced MR images were useful in detecting the hematopoietic areas in marrow and differentiating them from spondylitis and metastatic tumors, although further experience is needed to distinguish between tumorous hyperplastic regions and benign hematopoietic regions in marrow.

Research Code No. *: 509. 9*

Key words *: Bone marrow, Aplastic anemia, MR imaging, Hematopoiesis, Gadolinium-DTPA*

Received Mar. 16, 1994 ; revision accepted Jun. 1, 1994

Department of Radiology, Nippon Medical School

はじめに

骨髄内における再生不良性貧血の造血巣や白血病の腫瘍巣の評価に，近年MRIが有用とされているこれらの描出には[1)-7)]，T1強調像(T1WI)やshort TI inversion recovery (STIR)法が頻用されているが[1)-3), 6)]，最近では造影MRIの有用性が報告されている[8)]．

しかし，造影MRIにおける造血巣の造影像やその形状についての詳細な報告は見当たらない．さらに，造血巣がT1T2延長を示しかつ明瞭な造影効果を示すため，脊椎炎や転移性腫瘍などの病的な造影を示す疾患との鑑別が問題となるが[3)]，これについても詳細な検討を加えた報告は見られない．

そこで我々は，再生不良性貧血における骨髄内造血巣の造影MRI所見を検討し，併せて脊椎炎症・腫瘍性疾患のMRI像と比較したので報告する．

対象と方法(Table 1)

平成4年9月から6年1月までの間，日本医科大学付属病院放射線科におけるMRI検査にて，造血巣を描出し得た再生不良性貧血7例を対象とし，造血巣を有した27椎体について検討した．性別は男6例女1例，年齢24～75歳(平均年齢54歳)であった．骨髄内の造血巣は，対照群の骨髄と比してSTIR法で高信号を呈し，造影効果を示す領域とした．

造影MRI像の比較として，同時期に胸腰椎の造影MRI検査を行った，脊椎炎4例8椎体，転移性脊椎腫瘍10例37椎体，腫瘍性血液疾患3例24椎体およびその他の理由でMRI検査を行った対照群13例104椎体を検討に加えた．病巣の境界が不明瞭な場合もあるため，椎体ごとに分析を加えることとし，計37例200椎体を対象とした．

いずれの症例も病理学的あるいは臨床的に診断された．脊椎炎の起炎菌，転移性脊椎腫瘍の原発腫瘍および腫瘍性血液疾患や対照群の内容は，Table 1に示すごとくであり，対照群については悪性腫瘍を有した症例や圧迫骨折を呈した症例は除外した．

使用MRI装置は東芝製超電導型MRT-50A (0.5 tesla)で，

脊椎用コイルを用い，胸椎あるいは腰椎の矢状断面を撮像した．T1WIおよびopposed phase(op-)T1WIはspin echo(SE)法500/30/2(TR/TE/excitations)にて，STIR法はinversion recovery(IR)法2000/100/30/2(TR/TI/TE/excitations)の条件で撮像した．撮像範囲は30cm，マトリクス256×128～256，スライス厚10mmを原則とした．造影MRIは全例に施行し，gadopentetate dimeglumine(Gd-DTPA)0.1mmol/Kgを静注した後，T1WIまたはop-T1WIを撮像した．特に，血液疾患例と対照群では，造影前後像を用いたsubtraction像を作成して，骨髄の造影効果を確認した．

以下の項目について，造血巣の造影MRI所見を対照群および脊椎の炎症性・腫瘍性疾患例と比較しながら検討した．すなわち，1)造血巣の造影効果とその均一性，2)造血巣の骨髄内における形態と分布，について検討した．

Table 1 Summary of comparative cases

1) Spondylitis	No.	Sex	Age (yo)	Organisms
	4 [8]	3M1F	26-74 (Mean 47)	Staphylococcus aureus(2), Candida albicuns, Tuberculosis
2) Metastasis	**No.**	**Sex**	**Age (yo)**	**Primary tumors**
	10 [37]	4M6F	55-74 (Mean 63)	hepatocellular carcinoma(5), lung carcinoma(2), breast carcinoma(2), malignant lymphoma
3) Hematologic neoplasms	**No.**	**Sex**	**Age (yo)**	**Diagnosis**
	3 [24]	3F	26-66 (Mean 52)	hypoplastic leukemia, myelodysplastic syndrome, multiple myeloma
4) Normal marrow cases	**No.**	**Sex**	**Age (yo)**	**Clinical diseases**
	13 [104]	7M6F	21-64 (Mean 46)	disc herniation(5), postoperative neurogenic tumors(3), intracanal hematoma, arachnoiditis, spinal infarction, sarcoidosis, meningeal cyst

No. = numbers of cases, [] = numbers of vertebrae, yo = years old

結　　果(Table 2)

1．造血巣の造影効果とその均一性

再生不良性貧血の骨髄における造血巣は，対照群の正常骨髄(Fig.1)と比較して明らかに強く，均一に造影された(Fig.2)．脊椎炎(Fig.3)や転移性腫瘍(Fig.4)で見られた，輪状の造影効果と中心部の非造影域は認められなかった．なお，脊椎炎8椎体すべてと転移性腫瘍37椎体のうち25椎体に非造影域が認められた．一方で，骨髄異形成症候群や低形成性白血病(Fig.5)における腫瘍巣も均一に増強された．

2．造血巣の骨髄内における形態と分布

造血巣および腫瘍性血液疾患の腫瘍巣は，椎体辺縁を底辺とする多角形状を呈する傾向にあり(Fig.2，5)，27椎体のうち2椎体にのみ類円形を呈した造血巣が認められた．転移性腫瘍(Fig.4)は椎体辺縁に分布したが，その約半数の15椎体が類円形ないし半円形を示した．また，全体が造影される椎体も認められた(Fig.4)．

以上より，造影MRIにおいて，造血巣は椎体辺縁を底辺とする多角形を呈し，均一に増強されることが示された．

Table 2 MR findings of enhancing regions

	total cases	inhomogeneous enhancement*	round-shape region*
1) hematopoietic areas	7 [27]	0	2
2) spondylitis	4 [8]	8	0
3) metastasis	10 [37]	25	13
4) hematologic neoplasms	3 [24]	0	0

[] = number of vertebrae
* Numbers of inhomogeneous enhancement and round-shape region are those of vertebrae.

考　　察

再生不良性貧血における骨髄内の造血巣は，T1WIで低信号，STIR法で高信号を呈し，造影される[1), 6), 8)]．特に造影MRIでは，造血巣の範囲を明瞭に描出することができる[8)]．しかし，その造影MRI像を詳細に検討した報告はなく，さらに転移性腫瘍や脊椎炎などの疾患も造影されるため[9)-13)]，造血巣との区別が必要な場合もあると思われた．通常これらの鑑別は臨床症状や血液所見から比較的容易であるが，再生不良性貧血に悪性腫瘍を合併した症例や，汎血球減少症を呈する他の血液疾患例に対しては，脊椎内の造影域が腫瘍であるのか非腫瘍性の造血巣であるのかを，画像から判断すべき症例も出てくるものと思われる．今回我々は，再生不良性貧血7例のうち造血巣を有した27椎体の造影MRI所見を検討するとともに，脊椎炎，転移性脊椎腫瘍および

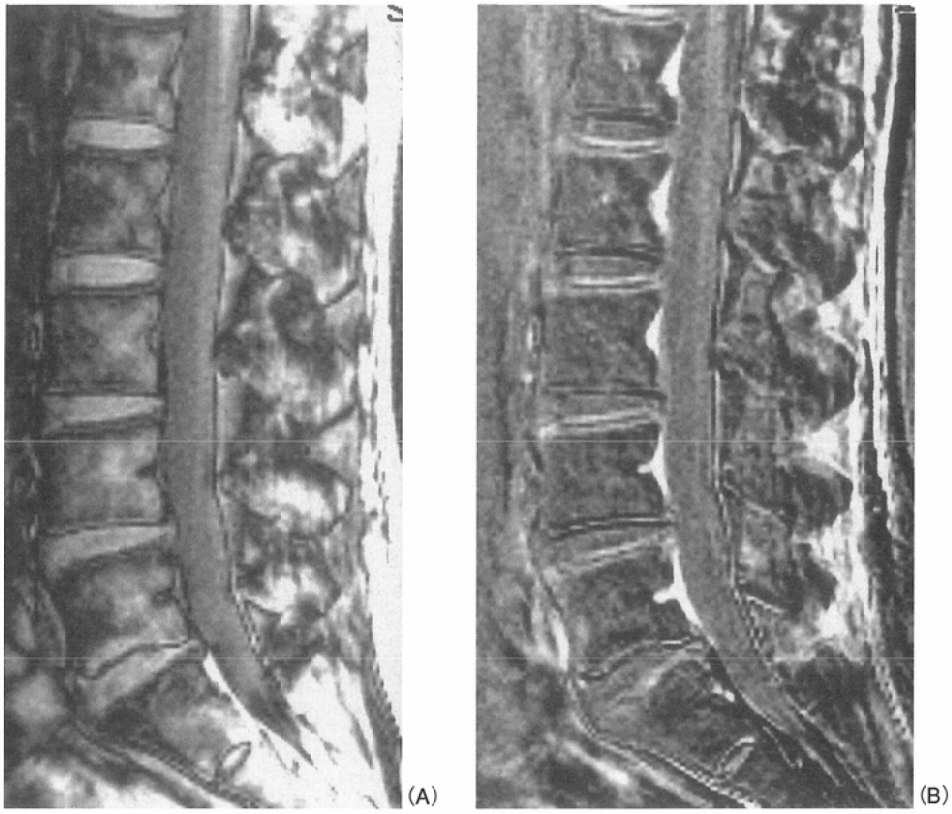

Fig.1　Normal marrow case, disc herniation (54-year-old woman)
(A) Opposed phase T1WI (SE500/30) reveal bone marrow as low intensity.
(B) Subtraction images do not detect the definite enhancement of normal marrow.

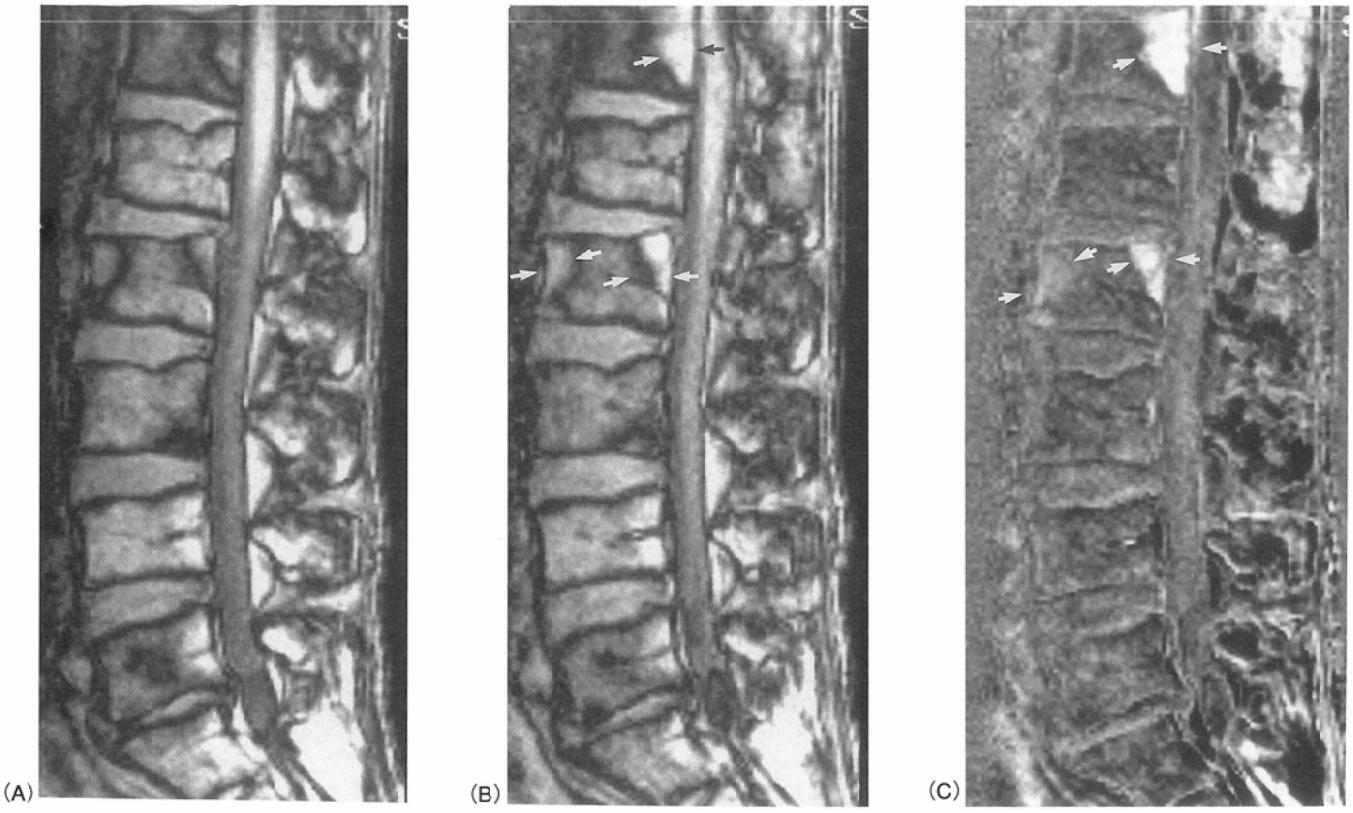

Fig.2　Aplastic anemia (60-year-old man)
(A) Opposed phase T1WI (SE500/30) reveal bone marrow as high intensity suggestive of fatty marrow.
(B) Enhanced opposed phase T1WI (SE500/30) show contrast enhancement of hematopoietic regions (arrow).
(C) Subtraction images demonstrate that the hematopoietic regions reveal the traiangle-shaped and homogeneously enhancing areas (arrow).

腫瘍性血液疾患例の所見と比較し，これらとの鑑別点を考察した．

1．造血巣の造影効果とその均一性

造血巣の造影効果は正常骨髄よりも強く，その造影効果は脊椎炎や転移性脊椎腫瘍に比べて均一であった．造血巣においては，細胞成分の増加とこれに伴う血流量の増加が生じているために，明瞭な造影効果が得られるものと思われた[8]．また，造血巣は既存の赤色髄の回復過程であるため，炎症性の反応や中心性壊死が生じず[10], [12]，均一な造影像を示したものと考えられた．よって造影MRIにより造血

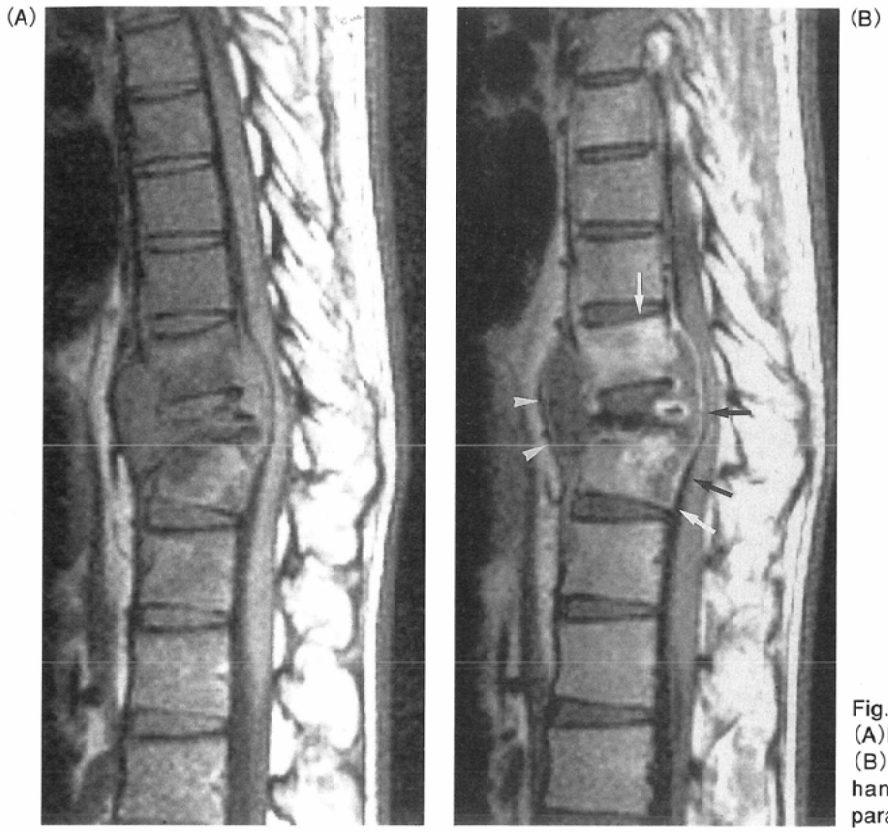

Fig.3 Tuberculous spondylitis (26-year-old man)
(A) Precontrast T1WI (SE500/30)
(B) Postcontrast T1WI (SE500/30) show rim enhancement of the lesions (arrow). Additionally paraspinal abscess is observed (arrow head).

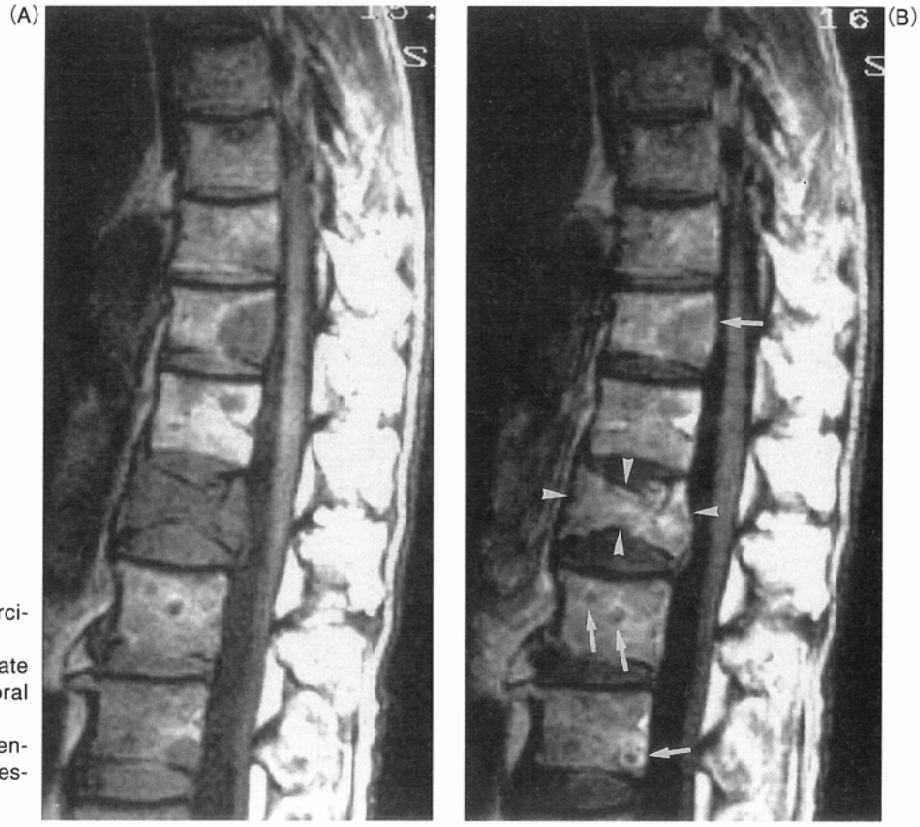

Fig.4 Vertebral metastasis from lung carcinoma (73-year-old man)
(A) Precontrast T1WI (SE500/30) demonstrate the multiple hypointense lesions in vertebral bodies.
(B) Enhanced T1WI (SE500/30) show rim enhancement (arrow) of metastasis and compression fracture (arrow head).

巣の指摘と他疾患との鑑別は可能であるが，今回の検討では腫瘍性血液疾患の過形成巣の造影効果との鑑別は困難であった．

2．造血巣の骨髄内における形態と分布

造血巣は椎体辺縁に分布し，多角形を示した．これは，成人の椎体において辺縁部が血流に富んでいることと[1]，造血巣が膨脹性に発育しないためと思われた．一方，腫瘍細胞や起炎菌は血行性に移動して脊椎骨の骨随に生着するた

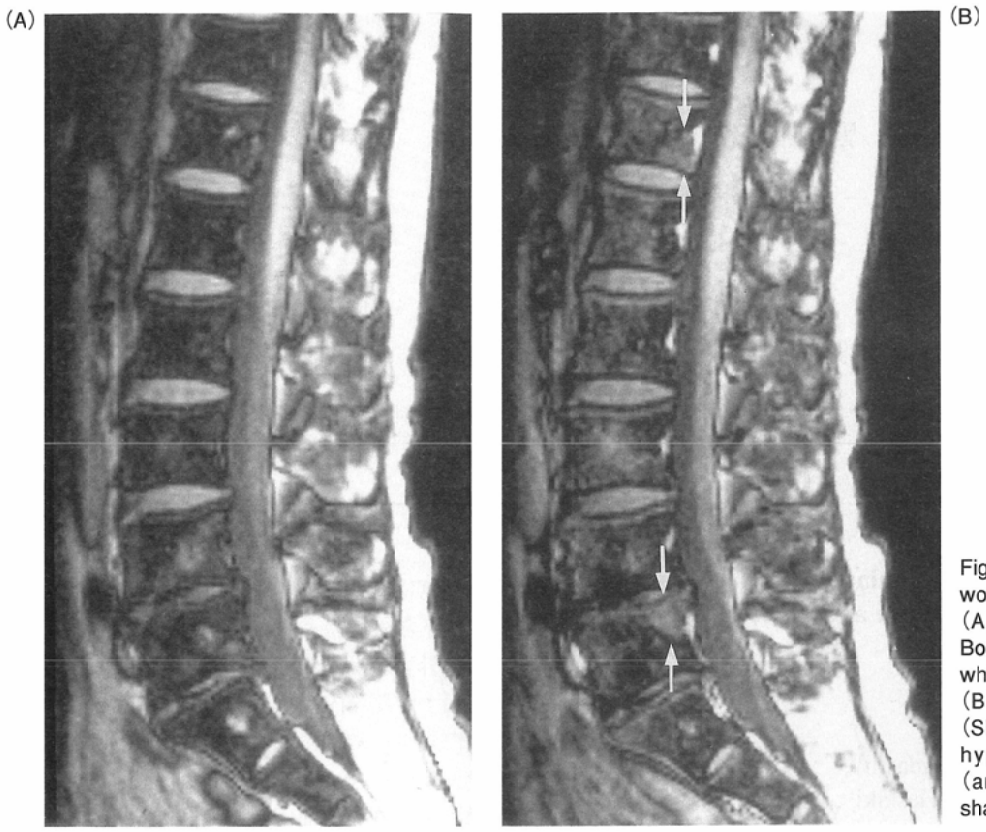

Fig.5　Hypoplastic leukemia (63-year-old woman)
(A) Opposed phase T1WI (SE500/30). Bone marrows show low signal intensity, which resemble normoplasic marrows.
(B) Postcontrast opposed phase T1WI (SE500/30) detect the enhancement of hyperplastic and tumorous regions (arrow). These areas reveal triangle-shaped lesions at the margin of vertebrae.

め，転移性腫瘍や脊椎炎の病巣も同様の分布を呈した[9),10)]．しかし，その病巣は円形を呈したり椎体全体から周囲組織に及んだりする場合が見られた[10)-13)]．この形態的な差異は，既存の赤色髄が回復する造血巣と既存構造を圧排していく他病変の，進展形態の違いを反映していると思われた．一方，腫瘍性血液疾患は骨髄細胞の腫瘍化であるため，造血巣と同様の多角形を呈したと考えられた．

以上の検討より，造血巣の造影効果が均一で椎体辺縁を底辺とする多角形を呈するという形態的特徴に留意すると，そのMRI所見は，造血巣が既存組織の回復であることを反映しているものと思われた．また，この所見から造血巣の造影所見と脊椎炎や転移性腫瘍の造影所見とを鑑別することができると思われた．しかし本検討では，骨髄自体の腫瘍性疾患の過形成巣との鑑別が困難な症例も見られ，血液学的に汎血球減少症や低形成性の骨髄を示す腫瘍性疾患との鑑別については，さらに検討が必要と考察された．

文　献

1) 石坂　浩，栗原美貴子，平敷淳子，他：Short TI IR法による骨髄病態の評価—第1報—日本医放会誌　49：128-133，1989
2) 岩崎俊子，河村泰孝，木村浩彦，他：STIRを加えた骨髄MRIの定量的評価．日磁医誌　11：420-426，1991
3) Fletcher BD, Wall JE, Hanna SL:Effect of hematopoietic growth factors on MR images of bone marrow in children undergoing chemotherapy. Radiology 189：745-751, 1993
4) Vogler JB III, Murphy WA: Bone marrow imaging. Radiology 168:679-693, 1988
5) Nyman R, Rehn S, Glimelius B, et al:Magnetic resonance imaging in diffuse malignant bone marrow diseases. Acta Radiol 28:199-205, 1987
6) 楠本修也：MRI (Magnetic Resonance Imaging) による骨髄病態の解析；再生不良性貧血 (AA) と骨髄異形成症候群 (MDS) について．臨床血液　33：423-429，1992
7) Porter BA, Schields AF, Olson DO：Magnetic resonance imaging of bone marrow disorders. Radiol Clin North Am 24:269-289, 1986
8) 天野康雄，田辺義博，宮下次廣，他：opposed phase T1強調像および造影MR imagingによるI骨髄造血状態の評価．日本医放会誌　54：958-964，1994
9) 樫本　修，国分正一，鈴木　隆，他：結核性脊椎炎のMR像の特徴；造影像におけるrim enhancement．東日本臨整会誌　4：319-323，1992
10) 畑山明広，宮坂和男：MRIによる転移性脊椎腫瘍の鑑別診断．Orthop 24：19-28，1990
11) Stimac GK, Porter BA, Olson DO, et al:Gadolinium-DTPA-enhanced MR imaging of spinal neoplasms:preliminary investigation and comparison with unenhanced spin-echo and STIR sequences. AJNR 9：839-846, 1988
12) 望月得郎，木田彰雄，谷口脩二，他：感染性脊椎炎のMR imeging；Gd-DTPAの有用性について．日本医放会誌　53：535-543，1993
13) 安藤啓一，村上昌雄，黒田康正，他：脊椎領域における転移性腫瘍のGd-DTPA subtraction MR imagingの有用性．日本医放会誌　53：155-162，1993