The University of Osaka
Institutional Knowledge Archive

Title	出血を伴う転移性脳腫瘍-CT画像,出血促進因子及び予後の分析-
Author(s)	高橋, 元一郎; 竹川, 鉦一; 鈴木, 謙三 他
Citation	日本医学放射線学会雑誌. 1986, 46(3), p. 458-468
Version Type	VoR
URL	https://hdl.handle.net/11094/19527
rights	
Note	

The University of Osaka Institutional Knowledge Archive : OUKA

https://ir.library.osaka-u.ac.jp/

The University of Osaka

日本医放会誌：46（3），458—468，1986（昭61）

出血を伴う転移性脳腫瘍
—CT 画像，出血促進因子及び予後の分析—

東京都立駒込病院放射線科
高橋元一郎　竹川　鉦一　鈴木　謙三　潮田　隆一
深谷　哲昭　松岡勇二郎　一戸　建志　松田　忠義
東京都立駒込病院脳神経外科
松　谷　雅　生　浅　井　昭　雄

（昭和60年9月13日受付）
（昭和60年10月28日最終原稿受付）

Hemorrhagic Brain Metastases
Analysis of Computed Tomography, Predisposing Factors and Prognosis

Motoichiro Takahashi, Shoichi D. Takekawa, Kenzo Suzuki, Tetsuaki Fukaya,
Takakazu Ushioda, Yujiro Matsuoka, Kenji Ichinohe and Tadayoshi Matsuda
Department of Radiology, Tokyo Metropolitan Komagome Hospital
Masao Matsutani and Akio Asai
Department of Neurosurgery, Tokyo Metropolitan Komagome Hospital

Research Code No. : *503.1, 602.5*

Key Words : *Metastatic brain tumor, Tumor hemorrhage, Computed tomography, Predisposing factor, Brain irradiation*

Tumor hemorrhage on computed tomography (CT) was found in 14 patients with brain metastases (7% of two hundred patients with brain metastases), from April 1979 to July 1983. Primary foci of these lesions were the lung (6 patients), breast (2), kidney (2), uterus (2), colon (1) and adrenal gland (1). "Stroke" syndrome was the initial presenting symptom in 3 patients; neurological focal sign or symptoms of increased intracranial pressure in the remaining patients. CT demonstrated peritumoral hemorrhage in all patients with solid mass, intratumoral hemorrhage in a few patients and also cerebral or ventricular hemorrhage, which was fatal complication, in 2 patients (colon and breast cancers). A cystic mass with fluid-blood level was noted in a patient with breast cancer. Several predisposing factors including chemotherapy, thrombocytopenia, radiotherapy or combination of these were recognized in 8 patients. Of these, chemotherapy was the most causative factor of tumor hemorrhage. Brain irradiation for hemorrhagic brain metastases was effective for prolongation of mean survival time of these patients as follows; 10 months in irradiated group, whereas 1.5 months in non-irradiated group.

I. はじめに

癌に対する各種集学的治療法の進歩により，患者の延命効果は次第に向上してきている一方で，脳転移を来たす患者は増加している．他臓器における腫瘍からの出血と同様に出血性脳転移はしばしば致命的な転帰をもたらす．その早期診断にCT のはたす役割は大きい．我々は，CT で出血の確認された転移性脳腫瘍症例の CT 像を分析するとともに，出血を誘発する諸因子およびこれら症例に対する治療効果を検討したので報告する．

II. 対象及び方法

昭和54年4月から昭和58年7月までの間に，当院におけるCT検査で確認された転移性脳腫瘍症例は200例で，原発巣は肺癌96例，乳癌28例，消化器系癌25例，頭頸部癌14例，泌尿器系癌11例，リンパ腫および白血病11例，女性生殖器癌6例，原発不明癌6例およびその他3例であった．これらの内，腫瘍出血が認められた14症例を検討の対象とした．使用したCT装置はGE CT/T8800で，スライス厚，間隔ともに10mmでスキャンした．出血は，単純CTにおける高級収域病巣の経日的な濃度の低下により，石灰沈着と鑑別診断した．化学療法，血小板減少，放射線治療（脳腫瘍に対する）および高血圧等の出血誘発因子を各症例で検討した．

III. 結　果

出血を伴う転移性脳腫瘍患者14症例の内訳はTable 1に示した．

1. 発生頻度：転移性脳腫瘍200症例中，腫瘍出血は14症例に認められ，7%の頻度であった．

2. 年齢および性差：年齢は，38歳から83歳にわたり，平均57歳で，男女それぞれ7名で性差はなかった．

3. 原発巣の病理組織型：肺癌6例（96例中6%）で最も多く，組織別には，扁平上皮癌，腺癌，小細胞癌各2例であった．以下乳癌（28例中7%），腎細胞癌（7例中29%），子宮癌（5例中40%）各2例，大腸癌（7例中14%），副腎癌（1例中100%）各1例であった．

4. 初発神経症状：卒中発作を呈したものは3例（症例5，8，14）で，他の11例は，頭蓋内圧亢進または局所症候を示した．原発巣の発見以前に卒中発作を契機にCTで脳転移が発見された症例は1例（症例5）で，他は，原発癌またはその転移巣の加療または経過観察中に発見された．

5. CT所見：これら14症例の単純CT像をもとにして，腫瘍出血像をFig. 1のごとく分類した．すなわち，腫瘍出血（I型）と腫瘍外出血（II型）に大別し，前者を，腫瘍辺縁性出血に加えて，腫瘍中心部の出血の有無及び程度から，a. 辺縁出血型（辺縁部の出血のみで，中心性出血はみられない），b. 辺縁＋内部斑状出血型（辺縁部の出血に加えて，内部に出血斑を併存する），c. 略全出血型（辺縁部の出血に加えて内部全域に出血を併存する），およびd. 出血性嚢胞形成型（嚢胞内出血）を加えて分類した．なお，ここに用いた“辺縁出血”について説明を加えると，腫瘍内外側部，腫瘍境界部，腫瘍周囲の脳実質部の3者を包括して“腫瘍辺縁出血”という用語を用いた．症例9，10及び追加例，計3例（腎癌の脳転移例）の手術並びに病理所見からでも上述3者を区別して出血部位を指摘することは困難であった．臨床的にも，腫瘍外側部の出血は，やがて腫瘍境界部から周囲の圧迫壊死を来した浮腫性脳実質に出血が波及

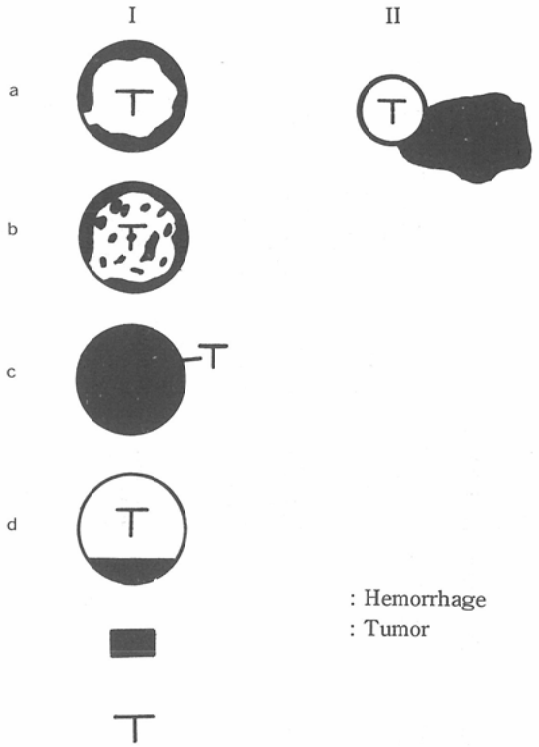

Fig. 1　CT patterns of hemorrhagic brain metastases
Type Ia : Marginal hemorrhage
Ib : Marginal hemorrhage with scattered central hemorrhage
Ic : Diffuse hematoma in the metastatic tumor
Id : Cystic tumor with fluid hemorrhage forming a niveau
Type II : Extratumoral hematoma

Table 1 Fourteen patients with hemorrhagic brain metastasis (HBM)

Patient	Primary Tumor	Present illness	Complication	Systemic Chemotherapy	Thrombocy-topenia	Brain irradiation	Initial Symptoms	CT findings	Treatment of HBM	Survival time
1 57y M	Lung ca. (Small cell ca.)	Diagnosis of lung ca. 2 mo. ago	—	VCR(i.v.) MMC(BAI)	—	—	Headache	Multiple Ib	Whole brain irradiation (40Gy)	7mo.
2 57y F	Lung ca. (Small cell ca.)	Diagnosis of lung ca. 2 mo. ago	Liver cirrhosis	ADM(BAI)	+ (5×10^4)	—	Headache Right hemi-paresis	Multiple Ib	Whole brain irradiation (38Gy)	10mo.
3 83y M	Lung ca. (Squamous cell ca.)	Operation for lung ca. 10 mo. ago	—	—	—	—	Nausea Vomiting	Single Ia	Steroid	?
4 61y M	Lung ca. (Adenoca.)	Diagnosis of lung ca. 1 mo. ago	—	ADM(BAI) VCR, MMC, END	—	—	Stupor	Multiple Ia	Steroid	1mo.
5 40y M	Lung ca. (Squamous cell ca.)			—	—	—	Convulsive seizure Right hemi-plegia	Multiple Ic	Surgical removal and whole brain irradiation (50Gy)	12mo.
6 65y F	Lung ca. (Adenoca.)	Diagnosis of lung ca. 5 mo. ago	—	MMC(BAI) VCR, Futraful	—	—	Gait dist-urbance	Multiple Ia	Steroid	1mo.
7 38y F	Breast ca.	Mastectomy for breast ca. 6 yrs. ago	—	—	—	—	Double vision, Disorient-ation	Multiple Id	Surgical removal and whole brain irradiation (50Gy)	1y 4mo.
8 46y F	Breast ca.	Mastectomy for breast ca. 6yrs. ago	—	—	—	—	Nausea Headache	Multiple II	steroid Glyceol	7days
9 58y F	Renal cell ca.	Nephrectomy 1 yr. ago	Pulmonary metastases	VDS(BAI) VDS, Cisplatin	+ (5×10^4)	—	Headache Right hemi-paresis	Multiple Ic	Surgical removal and whole brain irradiation (40Gy)	7mo.
10 75y M	Renal cell ca.	Nephrectomy 4 yrs. ago	—	—	—	—	Right hemi-paresis	Single Ic	Surgical removal	?
11 50y M	Adrenal ca.	Liver cirrhosis since 4 mo.	Pulmonary metastases	—	+ (5×10^4)	—	Headache	Single Ib	Steroid Glyceol	1mo.
12 62y F	Uterine ca, body	Hysterectomy 2yrs. 7mo. ago	Pulmonary metastases	—	+ (10×10^4)	Conform-ation and whole brain irradiation	Headache right hemi-plegia	Multiple Ia, Ic	Whole brain irradiation	8mo.
13 54y F	Uterine ca, cervix	Hysterectomy 3yrs. ago	Pulmonary metastases	FAMT, FAME, AVE, BLM, MMC	+ (8×10^4)	—	Left hemi-plegia	Multiple Ia	Steroid	2.5mo.
14 52y M	Ca. of the colon	Colectomy 4yrs 3mo. ago	Pulmonary metastases, postoperation	—	—	—	Loss of consciousness	Multiple II	Steroid Glyceol	3mo.

VCR: Vincristine, MMC: Mitomycin-C, ADM: Adriamycin, END: Endoxan, VDS: Vindesine, FAMT: 5FU+Endoxan+Mitomycin−C+Toyomycin, FAME: Futraful+Adriamycin+Mitomycin-C+Endoxan, AVE: Adriamycin+Vincristine+Endoxan, BLM: Bleomycin, BAI: Bronchial artery infusion

し，II型の如く，明らかに腫瘍近傍の脳実質内に広汎な出血巣を形成し脳室内に穿破する出血を招く危険性がある意味で重要である．12例にIa～dの内13の型が認められ，Ia型5例（子宮体癌，子宮頸癌，肺扁平上皮癌各1例および肺腺癌2例），Ib型3例(肺小細胞癌2例および副腎癌1例)，Ic型4例（腎細胞癌2例，子宮体癌，肺扁平上皮癌各1例），およびId型1例(乳癌)であった．同一症例でも，子宮体癌のごとく転移巣によっては異なる出血パターンを呈する症例も認められた．II型は2例（大腸癌，乳癌）にみられ，乳癌の脳転移例では側脳室内に穿破する出血を併存し，致命的な転帰をもたらした．

6．出血の促進因子：化学療法,脳転移に対する放射線治療，血小板減少，高血圧の4つの因子を検討すると，高血圧はいずれの症例でも認められず，他の因子がなくて腫瘍性出血と思われる症例は6例（肺扁平上皮癌，乳癌各2例，腎癌，大腸癌各1例）で，残りの8症例では，下記のごとく単一または複数の因子の関与が考えられた．1．血小板減少1例（副腎癌，肝硬変症合併），2．化学療法3例（肺腺癌2例，肺小細胞癌1例），3．化学療法＋血小板減少2例（子宮頸癌，肺小細胞癌各1例），4．化学療法＋血小板減少＋放射線治療1例（腎細胞癌），5．放射線治療＋血小板減少1例（子宮体癌）．

7．治療および臨床経過：経過を観察できた12例の生存期間は，7日から1年4ヵ月（平均5.7ヵ月）に亙っていた．脳出血による死亡症例は2例(大腸癌，乳癌)であった．治療との関係では，摘出または放射線治療を施行できた6症例の平均生存期間は10ヵ月であったが，ステロイド，グリセオール等の投与を受けた6症例のそれは1.5ヵ月であった．

IV．症　例

［**症例1**］62歳，女性，子宮体癌，Ia, c型出血(Fig. 2a, b)

昭和51年7月に広汎子宮全摘術を受けた．昭和53年3月に肺転移が出現しAdriamycin, Endoxanの投与を受けた．昭和54年2月から，左下肢の運動困難，頭痛，両下肢脱力を認め，CTで基底核領域に転移巣が確認されたので3月15日より，1日腫瘍線量1.5～3.0Gy，総腫瘍線量30Gy(19回/26日）の原体照射を行い，さらに4月20日のCTで多発する脳転移巣が発見されたので，5月10日から6月11日まで，1日腫瘍線量1.2Gy，総腫瘍線量30.9Gy(23回/33日)の全脳照射が施行された．6月23日の単純CT（Fig. 2a, b）では，辺縁出血および略全出血型の混在する転移巣がみられた．この頃の血小板数は10～11万であった．腫瘍出血に加えて，血小板減少および放射線治療による壊死性出血も原因と考えられた．

［**症例2**］50歳，男性，副腎癌，Ib型出血(Fig. 2c)

昭和54年11月,某病院で肝機能障害を指摘され，昭和55年8月3日当院感染症（肝臓）科に精査のため入院した．アルコール性非A非B肝硬変症と診断されたが，右副腎癌の併存が発見された．肺転移巣の出現とともに，頑固な頭痛も持続するため，同年8月27日脳単純CT（Fig. 2c）を施行した．左後頭葉に辺縁および内部に出血を伴う転移巣を認めた．頭痛は激しく，ステロイドやグリセオール投与も効果が少なく，9月8日意識消失，羽ばたき振戦が出現し，9月13日に死亡した．血

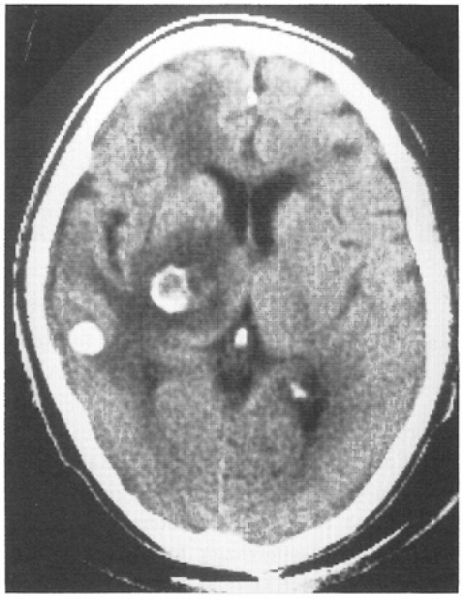

2a

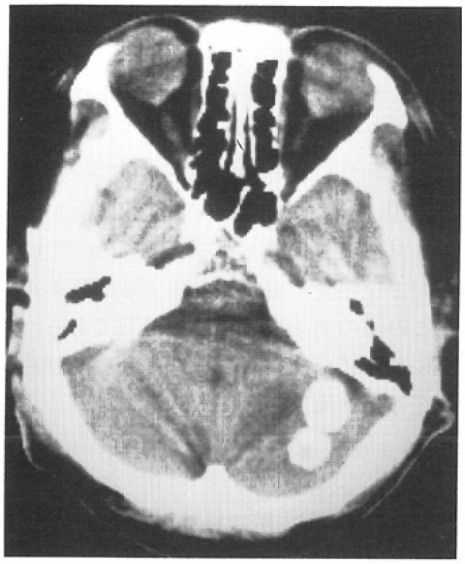

2b

2c

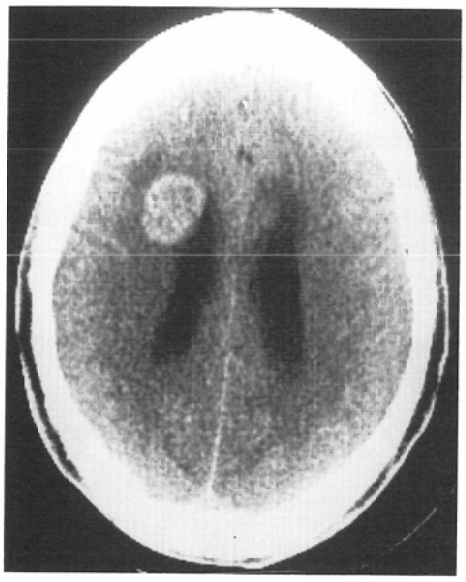

2d

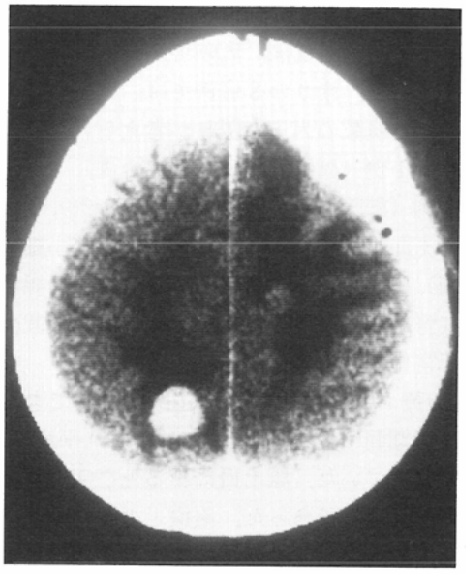

2e

Fig. 2 Plain CT of hemorrhagic brain metastases

a and b : Case 1. Carcinoma of the uterine body (Patient No. 12)
Multiple metastatic foci are seen ; A metastatic tumor in the right thalamic region is of marginal hemorrhage and 3 metastatic foci with diffuse hematoma in the right temporal lobe and left cerebellar hemisphere.

c : Case 2. Carcinoma of the adrenal gland (Patient No. 11)
A metastatic tumor with marginal hemorrhage includes central band-like hematoma.

d : Case 3. Small cell carcinoma of the lung (Patient No. 1)
Scattered hemorrhagic foci are demonstrated in the metastatic tumor with marginal hemorrhage.

e : Case 4. Renal cell carcinoma (Patient No. 9)
A round metastatic nodule with grossly diffuse hematoma is noted in the right parietal lobe.

小板数は5～7万台に減少しており，腫瘍出血に加えて血小板数減少も出血の誘因となったと考えられた．

［症例3］57歳，男性，肺小細胞癌，Ib型出血（Fig. 2d）

昭和54年10月17日肺癌の診断で入院した．左肺S3原発の小細胞癌で，10月25日 Vincristine 1mg の静脈内投与後，Mitomycin-C 10mg の気管支動脈内動注後，腫瘍縮小効果は著明であった．11月25日左肺上葉切除術を受けた．11月末から頭痛が増強し，12月12日，脳単純CTで，多発する脳転移巣が発見された．右前頭・頭頂葉の転移巣は腫瘍の辺縁出血および内部に斑状の小出血巣を伴っていた（Fig. 2d）．全脳照射（総腫瘍線量40Gy）により奏効を得て，昭和55年2月9日退院できたが，脊髄転移の出現と肺内転移巣の増強により6月15日死亡した．腫瘍性出血と思われた．

［症例4］58歳，女性，腎細胞癌，Ic型出血（Fig. 2e）

昭和56年3月27日左腎癌による腎摘出術が施行された．術後，Vincristine, OK 432, Mitomycin-C, Futraful の全身的化学療法を受けたが，肺転移が出現したので，同年10月12日，当院化学療法科に入院した．10月20日に，Vindesine 6mg の気管支動脈内動注が施行された．11月20日より Vindesine, Cisplatin, Tamoxifen の併用化学療法を行ったところ，白血球減少出現により2週間で中止した．翌57年1月22日より同併用化学療法を再開したが，血小板数は5.6万に減少した．3月初めから頭痛および左半身の脱力が出現し，3月18日の脳CTで右前頭葉に脳転移を認め，開頭摘出した．4月10日の単純CT（Fig. 2e）で，略全出血型の転移巣が右頭頂葉に認められた．腫瘍性出血に加えて，強力な化学療法およびそれに伴う血小板減少も出血の誘因となったと考えられた．

［症例5］38歳，女性，乳癌，Id型出血（Fig. 3a, b）

昭和51年2月，右乳癌に対して乳房切断術を受けた．昭和57年2月に入り，複視，左眼窩周囲痛，左外転神経麻痺，歩行困難等が出現したので，2

3a

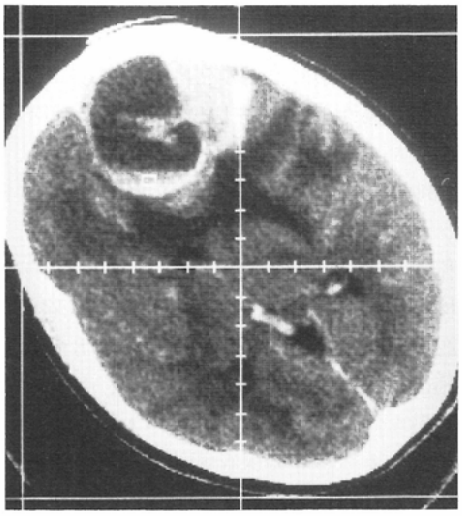

3b

Fig. 3 Case 5. Breast cancer (Patient No. 7)
Plain CT reveals a cystic brain metastasis, with fluid/blood level, in the left frontal lobe (a). The fluid/blood level moves rightwards as the head was rotated to the right side as shown in b. Contrast enhancement is demonstrated in the adjacent solid tumor and also the cystic wall (b).

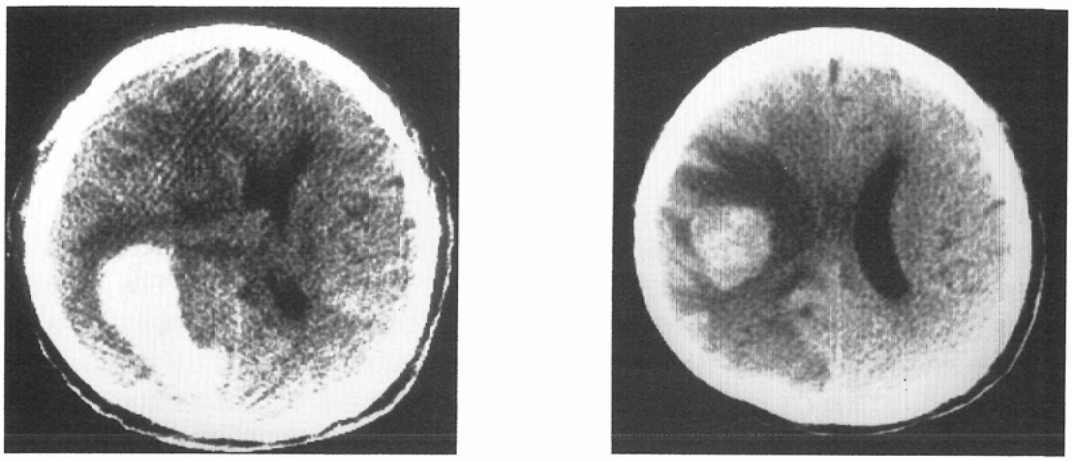

4a 4b

Fig. 4 Case 6. Carcinoma of the sigmoid colon (Patient No. 14)
A large hematoma is seen in the right occipital lobe on plain CT (a). 2 months later, the hematoma disappeared and a calcified metastatic tumor is verified in the anterior aspect of the previously noted hematoma (b).

月8日化学療法科に入院した．血小板数は9～10万台であった．2月17日の造影前後CT(Fig. 3a, b)で，左前頭葉内に，嚢胞内出血を伴う嚢胞形成性腫瘤が認められた．急速に増大する嚢胞壁から出血したものと思われた(腫瘍性出血)．3月2日同腫瘍摘出術を施行し，その後全脳照射（総腫瘍線量40Gy）を行い著効を得た．6月25日退院後，外来で経過を観察し，昭和58年7月22日に，癌性胸膜炎及び癌性心嚢炎による呼吸不全，心不全にて死亡した．

［症例6］52歳，男性，結腸癌，II型出血(Fig. 4a, b)

昭和53年11月S状結腸癌，および昭和57年7月肺転移巣に対する外科的手術を受けた．昭和58年1月29日急激に意識は低下した．2月8日の単純CT(Fig. 4a)で右側頭葉，後頭葉に，浮腫および圧迫効果を伴う脳内血腫が発見された．ステロイド，グリセオール等の保存療法で徐々に意識は回復した．4月14日の単純CT（Fig. 4b）で血腫は吸収されているが，石灰沈着を伴う転移巣が認められた．4月29日，ふたたび意識消失し，5月10日に死亡した．

［症例7］46歳，女性，乳癌，II型出血(Fig. 5a, b, c)

昭和50年3月，左乳癌のため乳房切断術を受けた．昭和56年5月13日，前胸壁，腋窩リンパ節転移の治療のため放射線科に入院し，放射線治療，Futraful, Halotestin等の投与により軽快し9月30日退院した．10月中旬，前額部腫張，右前頭部痛，眼痛，嘔気が出現し，10月30日のCT(Fig. 5a, b）で，右後頭葉に辺縁出血を伴う転移巣を認めた．11月2日のCT（Fig. 5c）で側脳室内に穿破する出血が発見された．保存的療法を行うも甲斐なく，11月6日に死亡した．剖検により，脳内，脳室内出血，クモ膜下出血，多発脳転移に伴う右鈎嵌入が確認された．これら腫瘍性出血が直接の死因であった．

V. 考　察

脳出血の各種原因の内で，脳腫瘍が0.9[1)]～10[2)]%を占めるという．原発性脳腫瘍では一般的に神経膠腫に出血例が多く，その出血併存の頻度は0.8[3)]～3.7[4)]%である．一方転移性脳腫瘍の2.6[5)]～14[3)]%に出血がみられ，報告によってその頻度に差がある．Mandybur[3)]は，神経膠腫より転移性脳腫瘍に出血の併発例が多いと述べている．出血を起しやすい代表的な転移性脳腫瘍として，悪性黒色腫，悪性絨毛上皮腫，肺癌，腎細胞癌等が挙げられている[3)5)~9)]が，我々の検討例では肺癌が14症例中6

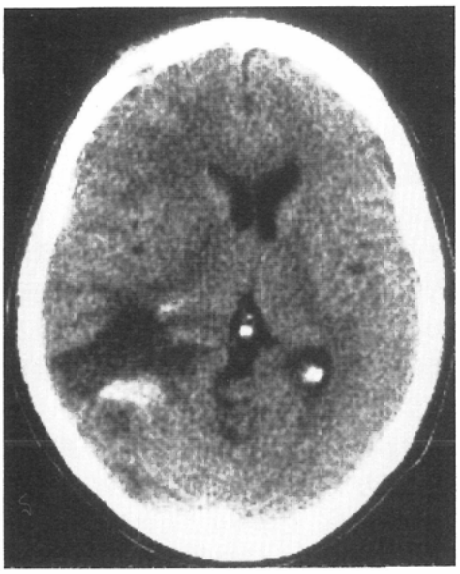

5a

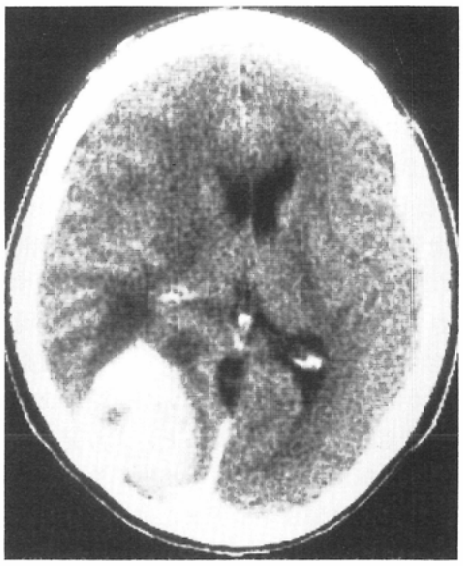

5b

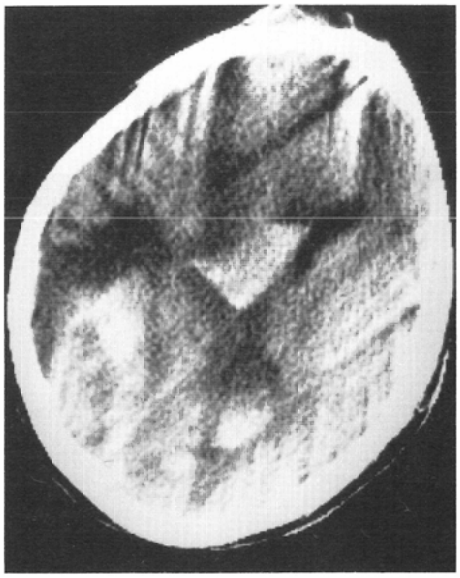

5c

Fig. 5 Case 7. Breast cancer (Patient No. 8)
Precontrast CT reveals a crescent-shaped hematoma in the right occipital lobe (a). After contrast infusion, a highly enhanced mass was seen in the posterior aspect of the hematoma (b). The patient deteriorated 3 days later and intraventricular hemorrhage was also demonstrated (c).

例であり最も多かった．また，肺癌の脳転移症例96例中では6%の頻度であった．肺癌の組織型と出血の間には症例は少ないが有意差は認められなかった．重篤な出血を来たした症例は，乳癌と大腸癌であった．

脳腫瘍に伴う腫瘍性出血の発生機序に関しては

いくつかの報告がある．悪性神経膠腫では，新生血管の内膜増殖による内腔閉塞に基く虚血性壊死，腫瘍の増大・歪曲に伴う脆弱な新生血管の破裂，さらには腫瘍細胞による血管壁浸潤等が原因となる出血を生じる[10]といわれる．転移性脳腫瘍は，灰白質と白質の境界領域に好発する傾向があり，血管の豊富な灰白質と乏血管性白質の間での急激な血管狭小領域に腫瘍塞栓が発生しやすい[11]とされている．この腫瘍塞栓による出血が発症する可能性はあるが，この考えからすると腫瘍塞栓の初期から出血が発生してよいが，Mandybur による病理組織学的検索によると，よく発達・成長した転移性脳腫瘍に，より大出血が生じるとのべている．さらに腫瘍の境界またはその外側部，または急速に浸潤している壊死性脳組織に出血が発生するという．周囲脳組織には高度の血管のうっ血が認められたという．

Zimmerman ら[12]は，CT 像から，腫瘍に伴う出血形態を3型に分類し，辺縁性出血と腫瘍周囲に生じる出血性梗塞は転移性脳腫瘍に多くみられたと述べている．我々も，14症例中嚢胞形成腫瘤を除く13例に腫瘍辺縁性出血がみられ，2例ではさらに腫瘍外へ出血は波及しており，Mandybur による前記の病理組織所見に略合致しており，腫瘍の辺縁出血は，周囲脳実質更には脳室内に穿破する出血を惹起する危険性があり重要な所見であると考える．このように，CT は剖検後の組織の検討と異なり，出血の初期像から経時的に経過観察できるので，今後，多数の症例を集積することにより，腫瘍出血の発生，進展様式の解明に重要な役割を果すと考える．

症例検討を行った結果，腫瘍出血の誘因となる諸因子の関与が示唆された．すなわち，14例中8例に血小板減少，化学療法または放射線治療等の単一または複数因子の関与がみられた．高血圧症例はなかった．ことに，強力な化学療法を進める際には充分注意を払うべきである．放射線治療に伴う腫瘍出血は1例にみられたが，放射線治療により腫瘍組織の壊死，血管の閉塞が助長され，出血が惹起されると考えられ，他にもいくつかの報

6a

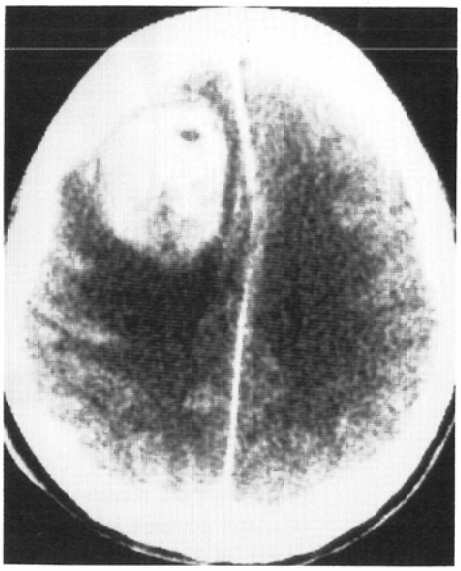

6b

Fig. 6 55 years old male, Renal cell carcinoma
Precontrast CT (a) shows a large solid hematoma in the right frontal lobe. No remarkable contrast enhancement is seen in the hematoma except for the tiny contrast-enhanced area in the outer side of the hematoma (b). Hemorrhagic brain metastasis was histologically confirmed.

告がある[3)4)13)]．Wakai ら[14)]は，脳室ドレナージ，脳血管造影，頭部外傷または白血病が関与した脳腫瘍出血症例（7例）を報告している．腫瘍出血は腫瘍内に滞っている間は重篤な症状を示すことは少ないが，一旦腫瘍外組織に出血が波及すると，致命的な転帰をとることが多く，癌の集学的治療を進めるときには注意すべき事柄の一つである．

CT 診断で留意すべきものとして，卒中発作で発症した孤立性の転移性脳腫瘍出血（Ic 型または II型出血）が挙げられる．高血圧性脳出血の好発部位と異なる部位での出血巣が見られたときには，造影 CT を行い，出血巣近傍に腫瘍の描出が無いか，また，多発転移巣が無いかも検討すべきである．脳内出血の手術に際しても孤立性転移巣の可能性を考慮して行うことが必要であろう．出血と石灰沈着[15)]の鑑別は，経時的に濃度変化の有無をみることにより可能である．

治療法としては，孤立性であれば手術的に摘出すべきであるが，全身状態および他の転移巣の状況等から判断し放射線治療が有用であった．症例7のごとく，開頭摘出後に発見された多発脳転移巣に全脳照射（50Gy）を施行し転移巣の縮小を認め1年4カ月生存した例もあった．ステロイドやグリセオール投与を受けた6例の平均生存期間は1.5カ月の短期に終ったが，放射線治療を受けた6例のそれは10カ月であり，平均8.5カ月の差が認められた．症例12では，原体照射および全脳照射の経過中に生じた腫瘍出血（Ia, Ic 型出血）は，照射を続行したにもかかわらず腫瘍外脳出血は発生せず，8カ月生存することができた．

VI. 結　語

14症例の出血性脳転移症例を対象として CT 像，出血誘発因子，治療効果を検討した．種々の出血形態がみられたが，嚢胞内出血を来たした1例を除いて，他の13例では辺縁出血が共通の所見であった．癌に対する集学的治療を施行する過程で，強力な化学療法や血小板減少等の出血誘発因子に十分注意を払うべきであり，治療としては，摘出，放射線治療が有用であることが判明した．

本研究の一部は，厚生省がん研究助成金59—24（尾内班）および東京都衛生局都立病産院臨床研究費（昭和59年）の援助を受けた．論文の要旨の一部は，第13回日本神経放射線研究会（昭和59年2月，東京）において発表した．

（追加）

稿を終えた後，最近，脳卒中発作で発症した腎細胞癌の出血性脳転移例を経験したので追加する．

［症例15］55歳，男子，腎細胞癌，Id 型出血（Fig. 6）

昭和60年6月腎細胞癌により左腎摘出術を受けた．同年8月22日，突然，左片麻痺及び発語障害，頭痛が出現し緊急入院した．入院時の CT では，右前頭葉内に孤立性の高吸収域を認め，造影後 CT で辺縁に一部造影剤増強効果を認めるのみであった．脳内出血と孤立性出血性脳転移を鑑別する目的で脳血管造影を施行したが腫瘍血管の描出は得られず，同日緊急手術を行った．手術時の所見では脳出血と思われたが組織学的に腎細胞癌の脳転移巣に由来する出血（大部分は腫瘍外出血で，腫瘍辺縁部にも出血を伴う）であることが確認された．高血圧，出血傾向，化学療法剤の関与は無く，腫瘍性出血と考えられた．

文　献

1) Mutlu, N. and Berry, R.G.: Massive cerebral hemorrhage. Arch. Neurol., 8: 644—661, 1963
2) Scott, M.: Spontaneous intracranial hematoma caused by cerebral neoplasms. J. Neurosurg., 42: 338—342, 1975
3) Mandybur, T.I.: Intracranial hemorrhage caused by metastatic tumors. Neurology, 27: 650—655, 1977
4) Oldberg, E.: Hemorrhage into gliomas A review of 832 consecutive verified causes of gliomas. Arch. Neurol. Psychiat, 30: 1062—1073, 1933
5) Weisburg, L.A.: Computed tomography in intracranial hemorrhage. Arch. Neurol., 36: 422—426, 1979
6) Deck, M.D.F., Messina, A.V. and Sackett, J.F.: Computed tomography in metastatic disease of the brain. Radiology, 119: 115—120, 1976
7) Gildersleeve, N. Jr., Koo, A.H. and McDonald, C.J.: Metastatic tumor presenting as intracranial hemorrhage: Report of six cases examined by computed tomography. Radiology, 124: 109—112, 1977
8) Enzmann, D.R., Kramer, R., Norman, D. and

Pollock, J.: Malignant melanoma metastatic to the central nervous system. Radiology, 127: 177—180, 1977

9) Little, J.R., Dial, B., Belanger, G. and Carpenter, S.: Brain hemorrhage from intracranial tumor. Stroke 10(3): 283—288, 1979

10) Glas, B. and Abbott, K.H.: Subarachnoid hemorrhage consequent to intracranial tumors. Review of literature and report of seven cases. Arch. Neurol. Psychiat., 73: 369—379, 1955

11) Teacher, J.H.: A manual of obstetrical and gynecological pathology. London, Oxford University Press, 1935: Cited by 3)

12) Zimmerman, R.A. and Bilaniuk, L.T.: Computed tomography of acute intratrumoral hemorrhage. Radiology, 135: 355—359, 1980

13) 藤田勝三，松本　悟：脳腫瘍に合併した脳内出血症例の臨床病理学的検討．脳神経外科，8：929—934，1980

14) Wakai, S., Yamakawa, K., Manaka, S. and Takakura, K.: Spontaneous intracranial hemorrhage caused by brain tumor: Its incidence and clinical significance. Neurosurg., 10: 437—444, 1982

15) Takahashi, M., Takekawa, D.S., Suzuki, K., Takahashi, M., Ishibashi, T., Shikano, S., Okeda, R., Matsutani, M. and Nagashima, T.: Calcified brain metastases from carcinoma of the gastrointestinal tract: Correlation between computed tomography and histopathology. Nippon Acta Radiol., 44: 917—923, 1984