The University of Osaka
Institutional Knowledge Archive

Title	Moving-table MR angiographyによるvascular treeの構築-連続画像合成プログラムの開発と初期臨床経験-
Author(s)	林, 宏光; 石原, 眞木子; 高浜, 克也 他
Citation	日本医学放射線学会雑誌. 1999, 59(8), p. 409-411
Version Type	VoR
URL	https://hdl.handle.net/11094/19528
rights	
Note	

The University of Osaka Institutional Knowledge Archive : OUKA

https://ir.library.osaka-u.ac.jp/

The University of Osaka

Moving-table MR angiographyによるvascular treeの構築
－連続画像合成プログラムの開発と初期臨床経験－

林　宏光　石原眞木子　高浜　克也
中條　秀信　井上　幸平　隈崎　達夫

日本医科大学放射線科

Composition of Vascular Tree Using Moving-table MR Angiography: Development and preliminary clinical experience with a semi-automated program combining stacks of MR angiographic Images

Hiromitsu Hayashi, Makiko Ishihara, Katsuya Takahama, Hidenobu Nakajo, Kohei Inoue and Tatsuo Kumazaki

Moving-table MR angiography, combining a contrast enhanced MRA approach with table movement, has recently become available. This technique allows imaging of long, longitudinal anatomical regions of vasculature.

We have developed a semi-automated program combining stacks of MRA images obtained from different image stations, and applied it to the reconstruction of vascular trees in twenty-five patients with peripheral arterial occlusive disease.

Using this program, continuous vascular trees, extending from the abdominal aorta to lower leg (up to 124 cm), were semi-automatically reconstructed within two minutes from six different projection angles. Extensive vascular lesions were recognized three-dimensionally by moving image display mode.

Research Code No. *: 208.9, 508.9*

Key words *: MR angiography, Vascular imaging, Postprocessing*

Received Feb. 9, 1999; revision accepted April 28, 1999

Department of Radiology, Nippon Medical School

はじめに

Inflow効果に依存せず造影剤のT1短縮効果を利用した造影MR angiography（MRA）は，血管病変の低侵襲的診断法として広く利用されている[1]．近年，広範囲の血管病変を短時間で検査する目的で，MR装置内で患者寝台を移動させて一回の造影剤注入にて検査を完了するmoving-table MRA（MT-MRA）が報告され，より侵襲の少ない診断法として注目されている[2),3)]．この際，複数領域から取得した画像を合成してvascular treeを作成し，連続画像として評価できることが望まれるが，現時点では複数領域の画像を視覚的に合成するのが一般的である．今回，われわれは連続画像を再構成する際に，matrixあるいはcm単位で客観的にvascular treeを合成し得るプログラムを開発し，MT-MRAに応用したところ良好な結果が得られたため，その初期臨床経験を報告する．

対象および方法

使用したMR装置はGE社製Signa Horizon（1.5T）である．MT-MRAはbody coilを用い，冠状断，FOV 48×48cmにて各々の撮影範囲が10cm重複するように腹部から下肢にかけ連続して三領域を撮像した（上下方向124cm）．撮像は3D-fast SPGR（TR/TE/FA＝5.6～6/1.9～2/35）を用い，matrix 256×160，0.75 NEX，スラブ厚13～15cm，実効スライス厚2.5mm（3次元スラブ分割数26～30）にて撮像した．一領域の撮像時間は約20秒である．三領域の造影前画像を撮像した後，用手的にGd-DTPAおよび生理食塩水30mlを1ml/秒にて連続して注入し，注入開始25秒後より同様に撮像した．

その後，GE社製Advantage Windowsを用い，得られた三領域につき体軸周囲に0°（側面像），30°，60°，90°（正面像），120°，150°方向からMIP法にて画像再構成し，一領域当たり6方向のsubtraction像を得た（Fig. 1A，B，C）．そして三領域6方向のMIP像を画像処理専用workstation（Sparc20，Sun Microsystems社製）に転送し，プログラミング言語IDL™を用いた画像合成ソフトウェアにより，一連のvascular treeを得るべく連続画像を作成した．本プログラムの入力系の指示項目はFOV，各部位毎の重複幅（matrixまたはcm単位）および一領域の画像枚数であり，最終的に得られた合成画像は動画像あるいはフレーム表示にて診断が可能である（Fig. 2）．本検討ではFOVを48×48cm，各領域の画像重複部分を上下

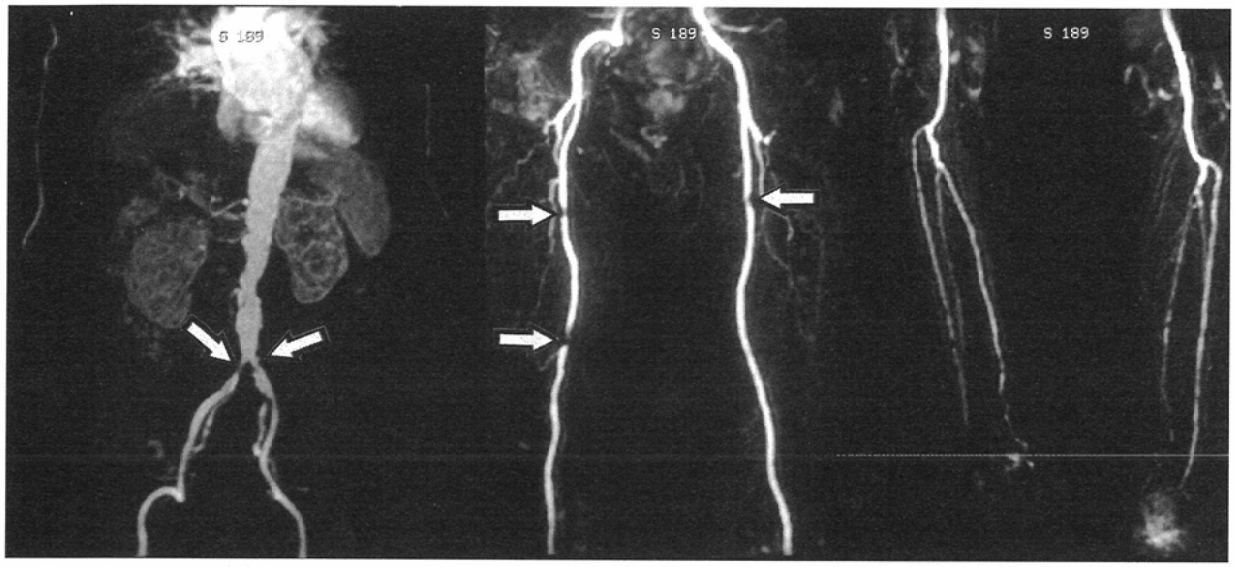

(A) (B) (C)

Fig. 1 Moving-table MR angiograms in a 70-year-old man with arteriosclerosis (MR images from different image stations).
A: MIP image of the abdominal aorta and pelvic arteries. Stenoses at the origin of the common iliac arteries (arrows) are seen.
B: MIP image of the femoral and popliteal arteries. Multiple stenoses are depicted in both femoral arteries (arrows).
C: MIP image of the calf arteries.

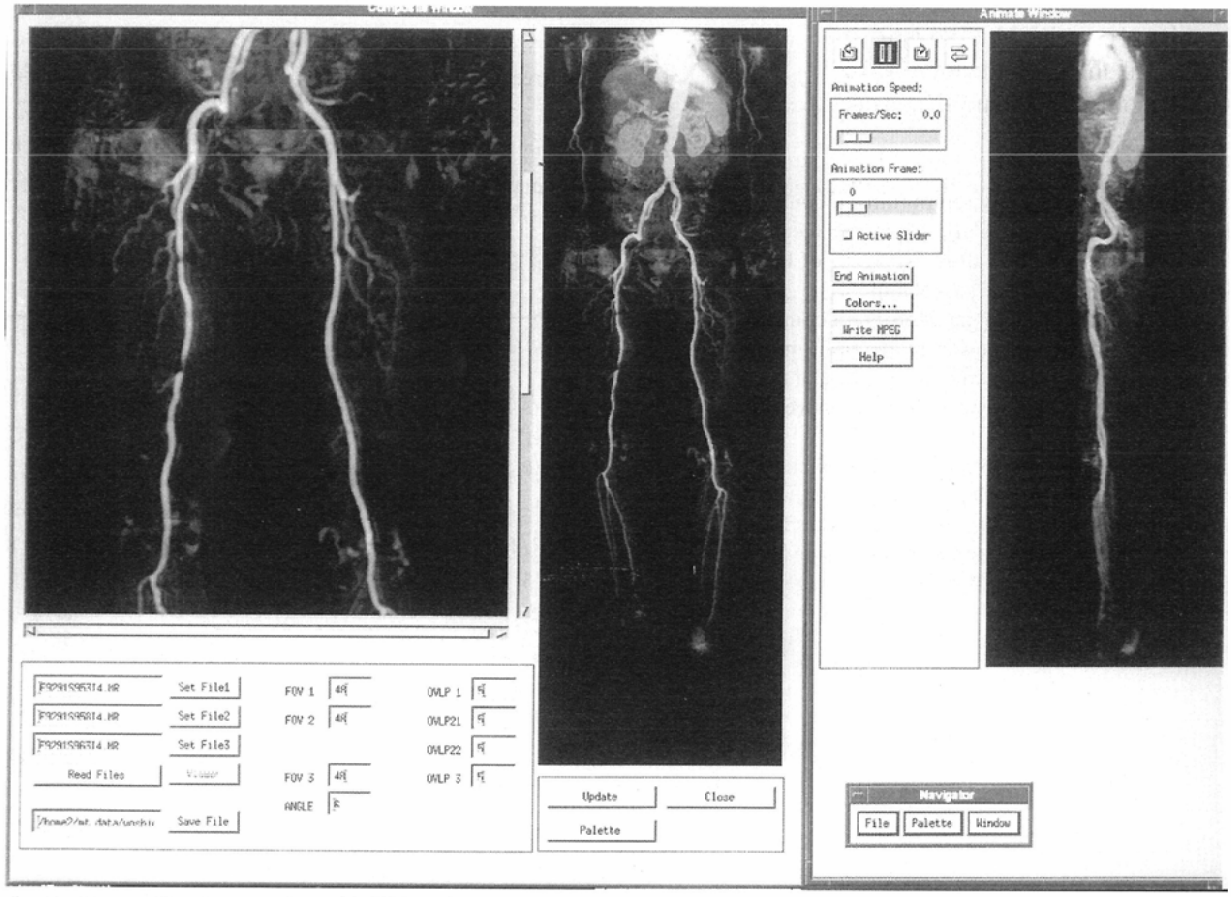

Fig. 2 Composition from moving-table MR angiogram obtained by using a semi-automated combining program on a workstation. Field of view of each image station (FOV: 48 cm in this case), range of overlap between image stations (OVLP: 5 cm), and projection angles (ANGLE: 6) are input.

5cm，一領域当たりの画像枚数を6枚とし，合成したvascular treeを6方向から表示して診断した．

対象は血管造影にて病変が確認されている閉塞性動脈硬化症25例であり，横隔膜レベルから足関節部までを一期的に検査した．

結　果

今回開発したプログラムを用いて，全例で連続した124cmの範囲のvascular treeを再構成することが可能であり，動画像表示することで病変の3次元的把握も容易であった(Fig. 3)．

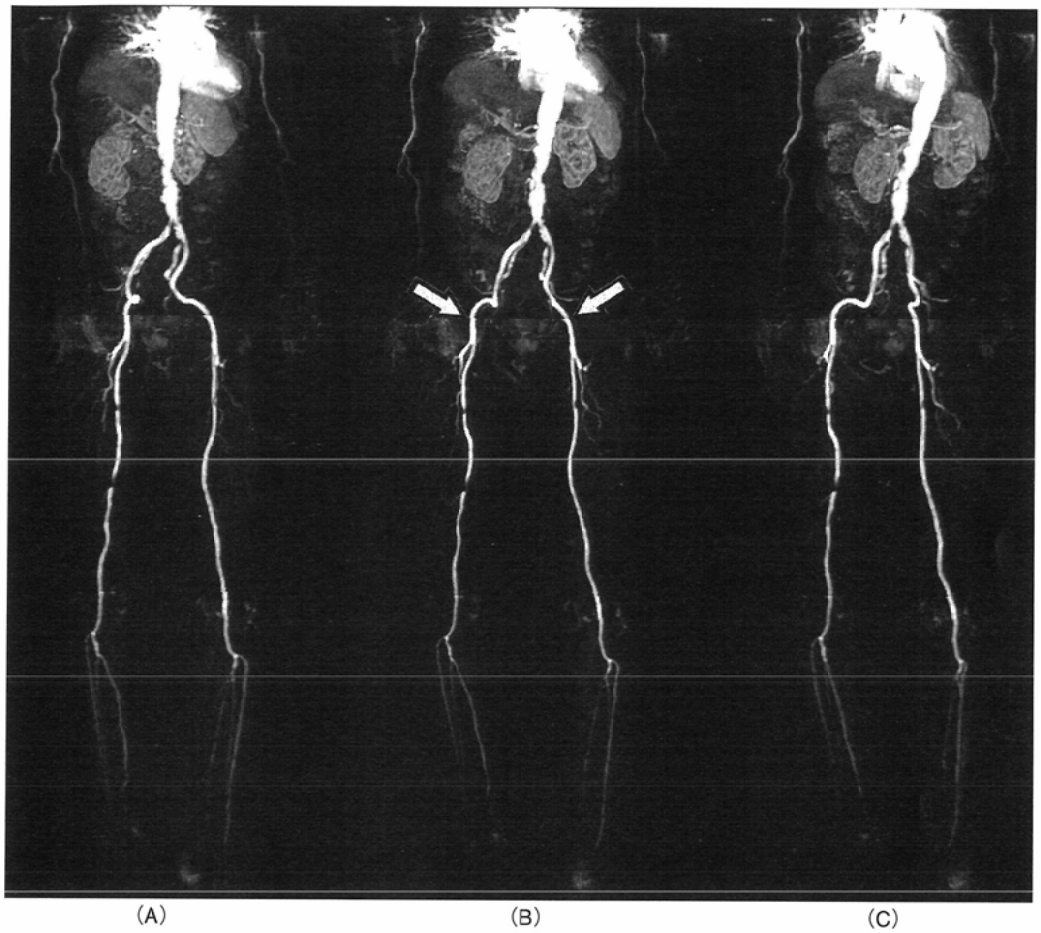

(A)　(B)　(C)

Fig. 3　Final presentation of continuous MR angiographic images using a semi-automated combining program (A: RAO 30°; B: AP view; C: LAO 30°).
A continuous vascular tree from the abdominal aorta to the calf arteries can be created. However, spatial registration between the first and second image stations is slightly inappropriate, presenting a stair-like appearance (arrows).

画像合成に要する時間は1例当たり約2分であった．しかし5例では画像合成部の血管の連続性がスムースではなく，Fig. 3に示す程度に接合部が階段状に認められた．

考　察

近年，広範囲の血管病変を短時間で検査するため，MR装置内で患者寝台を移動して一回の造影剤注入にて検査を完了するMT-MRAが報告され注目されている[2),3)]．この際，複数の領域から取得した画像を視覚的に合成し連続画像として表示するのが一般的であるため，今回プログラミング言語IDL™を用い，一連のvascular treeを得るための客観的な画像合成ソフトウェアを開発し，その初期臨床評価を行った．

本ソフトウェアを用いることで，連続した124cmの範囲の6方向からのvascular treeが約2分で再構成でき，動画像表示することで病変部の3次元的理解も容易であった．しかし，なかには合成部の血管の連続性がスムースではなく，わずかに階段状に認められる例があった．この現象の出現には様々な因子が関与するものと考えられるが，なかでもMR装置内の磁場の不均一性に起因する画像の歪みがその主因と推察される．MR装置内の磁場は5％以内で均一に調整することが求められ[4)]，当施設の装置の磁場の不均一さも，この範囲内であった．しかし今回の検討ではFOVを大きくしたことで歪みの影響を強く受け，接合部が階段状に認められたものと考えられた．この現象を軽減するにはFOVを小さくし，MR装置の中心部に近い範囲でデータ収集を行い，かつ各領域間の重複部分を大きくとり，歪みの影響を受けやすい上下部分を十分に削除して画像を合成することが必要と思われる．磁場の不均一性に起因する画像の歪みを定量的に評価することが可能なファントムを用いて，今後，さらに本現象を検証する必要があるものと考えられた．

文　献

1) Prince MR: Gadolinium-enhanced MR aortography. Radiology 191: 155-164, 1994
2) Ho KYJAM, Leiner T, de Haan MW, et al: Peripheral vascular tree stenoses: Evaluation with moving-bed infusion-tracking MR angiography. Radiology 206: 683-692, 1998
3) Wang Y, Lee HM, Khilnani NM, et al: Bolus-chase MR digital subtraction angiography in the lower extremity. Radiology 207: 263-269, 1998
4) Joseph GO, Clarke GD, Wladyslaw TS, et al: Acceptance testing of magnetic resonance imaging systems: Report of AAPM nuclear magnetic resonance Task Group No 6. Med Phys 19: 217-229, 1992