The University of Osaka
Institutional Knowledge Archive

Title	ヘリカルCTによる乳癌の乳管内進展と多発病巣の診断
Author(s)	植松, 孝悦; 椎名, 眞; 小林, 晋一 他
Citation	日本医学放射線学会雑誌. 1997, 57(3), p. 85-88
Version Type	VoR
URL	https://hdl.handle.net/11094/19530
rights	
Note	

The University of Osaka Institutional Knowledge Archive : OUKA

https://ir.library.osaka-u.ac.jp/

The University of Osaka

ヘリカルCTによる乳癌の乳管内進展と多発病巣の診断

植松　孝悦[*1)]　椎名　眞[1)]　小林　晋一[1)]　清水　克英[1)]
佐野　宗明[2)]　牧野　春彦[2)]　本間　慶一[3)]

1)新潟県立がんセンター放射線科　2)同外科　3)同病理　*現　新潟大学医学部放射線医学教室

Helical CT of the Breast: Detection of intraductal spread and multicentricity of breast cancer

Takayoshi Uematsu[*1)], Makoto Shiina[1)], Shinichi Kobayashi[1)], Katsuhide Shimizu[1)], Muneaki Sano[2)] Haruhiko Makino[2)] and Keiichi Homma[3)]

PURPOSE: This study was performed to evaluate the clinical utility of postcontrast helical CT (HCT) scan for the detection of intraductal spread (DS) and multicentricity of breast cancer. MATERIALS AND METHODS: DS and multicentricity in 84 patients with invasive ductal carcinoma were evaluated by preoperative postcontrast HCT. The HCT protocol of 3-mm section width and 3mm/sec table speed was used with the patients in a supine position. Scanning started 70sec after beginning the intravenous injection of 90ml (27gI) of contrast material at the rate of 1.5ml/sec. The three-dimensional images were displayed. RESULTS: Eighty-four of 84 main tumors (100%) were shown as enhanced masses by postcontrast HCT. The sensitivity and specificity of HCT for the detection of DS and multicentricity were 60.0% (18/30) and 88.9% (48/54), and 88.9% (16/18) and 90.9% (60/66), respectively. When DS and multicentric lesions were combined, the sensitivity and the specificity were 76.3% (29/38) and 89.1% (41/46), respectively. CONCLUSION: HCT of the breast is effective in detecting DS and multicentric lesions of breast cancer and might be useful in helping surgeons to successfully perform breast-conserving surgery.

Research Code No. : 521.1

***Key words :** Breast cancer, 3-dimensional CT*

Received May. 23, 1996; revision accepted Oct. 21, 1996

1) Department of Radiology, Niigata Cancer Center Hospital
2) Department of Surgery
3) Department of Pathology

はじめに

近年乳癌手術は縮小化の傾向にあり，早期乳癌に対する乳房温存療法が普及しつつある[1)]．しかし，乳房温存療法の適応を確立するためには，温存乳房内再発の最大の危険因子である乳管内進展(Intraductal spread；以下，DS)[2)-4)]や多発病巣の正確な診断が不可欠である．

われわれは今回，ヘリカルCT(HCT)によるDSと多発病巣の画像診断の可能性について検討したので報告する．

対象と方法

1．対象

1995年6月から1995年12月の間に，新潟県立がんセンターで手術された浸潤性乳管癌84例全例を対象として術前にHCTを施行した．年齢は24～85歳(平均50.1歳)であった．

病理組織学的分類は乳頭腺管癌24例(28.6%)，充実腺管癌21例(25.0%)，硬癌39例(46.4%)であった．なお2種以上の組織型が認められる場合は量的に優位な組織型に分類した．

2．検査方法

CT装置はGE社製HiSpeed Advantageを使用した．非イオン性造影剤90ml(27gI)を1.5ml/secにて全例手背静脈より自動注入した．患者の検査体位は仰臥位とし，造影剤注入開始70sec後よりスキャンを開始した．

撮影条件はX線ビーム幅3mm，テーブル移動速度3mm/sec，X線管電圧120kV，管電流240-280mAとし，確実な呼吸停止下で，1回転/secで30-35sec間連続スキャンを行った．スキャン範囲は乳頭と腫瘍を含めて頭尾方向に9～10.5cmとした．

付属システムの画像処理用ワークステーションを用いて3次元画像を作成した．

3．検討方法

HCTによるDSの診断基準は，腫瘤に連続して造影される線状ないし点状の高吸収域を認めるものとした(Fig.1)．また複数の連続性のない，造影される腫瘤を多発病巣の診断基準とした(Fig.2)．

病理組織学的なDSの診断基準は、本研究では主腫瘤の辺

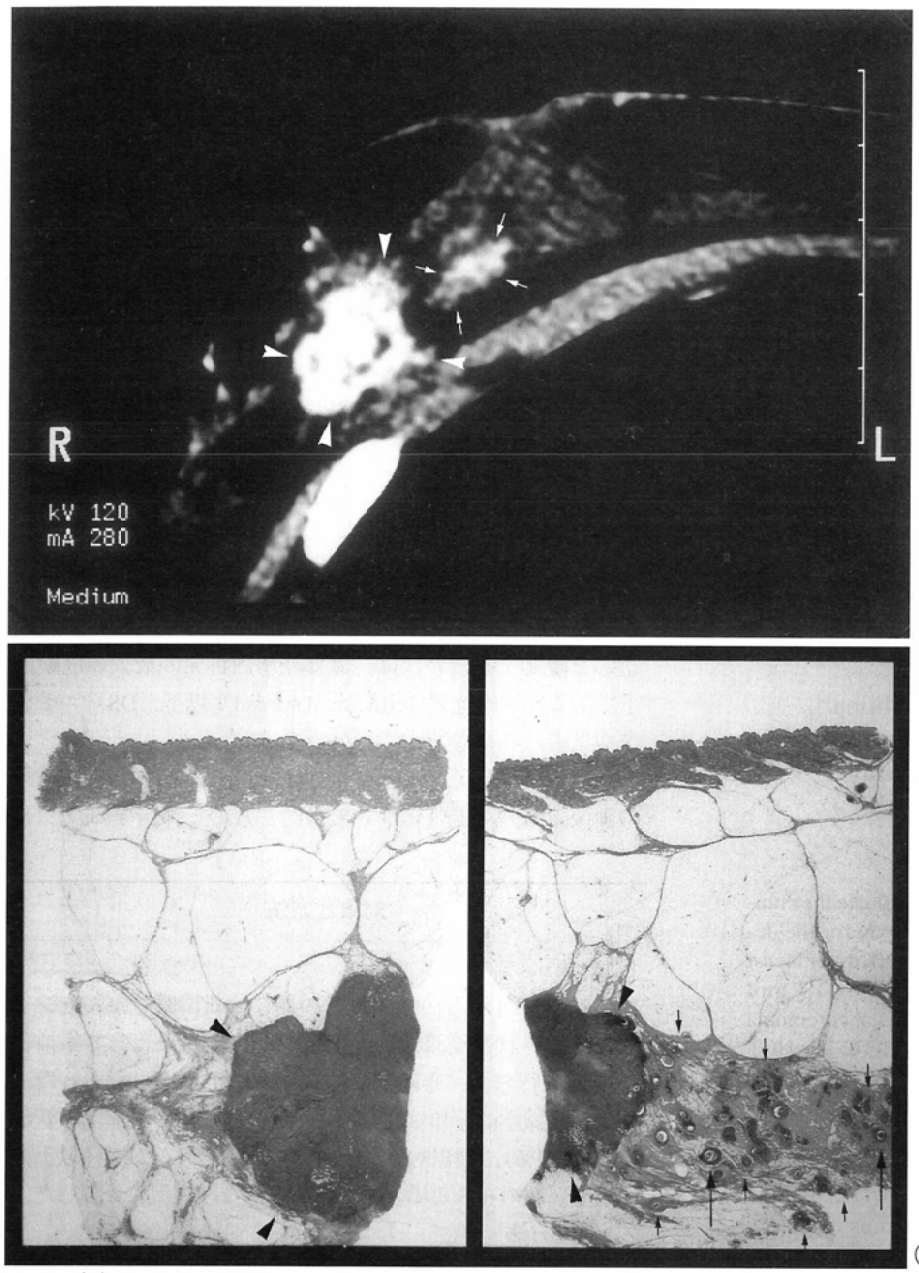

Fig.1　(A)The Helical CT image shows a well-enhanced mass (arrowheads) with linear and spotty enhancements (arrows).　(B)Photograph of the pathologic specimen divided into two cover glass preparations shows invasive ductal carcinoma (arrowheads) with intraductal spreads (long arrows).　Note the grouped intraductal spreads (short arrows).

縁より10mmを越えた乳管内に腫瘍細胞(非浸潤癌)を認めるものとした．多発病巣の診断基準は、正常乳腺組織で隔てられた2つの腫瘤を認めるものとした．病理組織学的な検索は，いずれも乳頭と腫瘤を結ぶ線に直角に切り出した5mm幅の標本で行った．

以上の基準に基づいてHCT画像と病理組織像を対比，検討した．

結　果

1．腫瘍の存在診断および造影効果

造影HCTで，浸潤性乳管癌84例はすべて造影される腫瘤として描出され，存在診断は100%であった．腫瘤の短径は平均2.1cm(0.5cm～11.0cm)であった．

腫瘤の造影前後の平均CT値をみると，造影前30.4(12.0～46.0)HU，造影後77.3(43.1～115.1)HUであり，造影によるCT値の増加は平均46.3(22.2～80.8)HUであった．

2．HCTによるDSと多発病巣の診断精度

病理組織学的検索の結果，主腫瘤の辺縁より1cm以上離れた所にまでDSが達していた症例は84例中30例(35.7%)であった．また，多発病巣と診断された症例は18例(21.4%)あった．

DSと多発病巣のHCTによるsensitivityはおのおの60.0%(18/30)と88.9%(16/18)，specificityは88.9%(48/54)と90.9%(60/66)，accuracyは78.6%(66/84)と90.5%(76/84)であった(Table 1)．

考　察

乳房温存療法を施行する場合の最大の問題点は残存乳房内の再発である．この局所再発は，DSと多発病巣を術前に十分把握できないため，癌病巣が取り残されてしまうことにおもな原因がある．したがって，乳房温存療法の適応を確立するためには，局所再発の原因となるDSと多発病巣を術前に正確に診断しなければならない．そのためには，DSと多発病巣を画像化し，その診断基準を確立する必要がある．

乳癌の画像診断にはマンモグラフィ，超音波検査，MRI，CTなどがある．

マンモグラフィと超音波検査はかなり普及している乳癌画像診断法であり，DSの診断もある程度可能である[5)-7)]．しかし，マンモグラフィでは微細石灰化を指標としているので，石灰化を伴わない乳癌には無力である．また超音波検査は客観性に乏しく，検者の技量により診断精度が大きく異なるという欠点がある．

MRIは新しい乳癌画像診断法として注目されいるが，HCTに比べ，空間分解能・検査時間の点で劣っている．さらに，MRIは機種間の能力差や多種の撮像法があるため，検査の標準化が困難である．

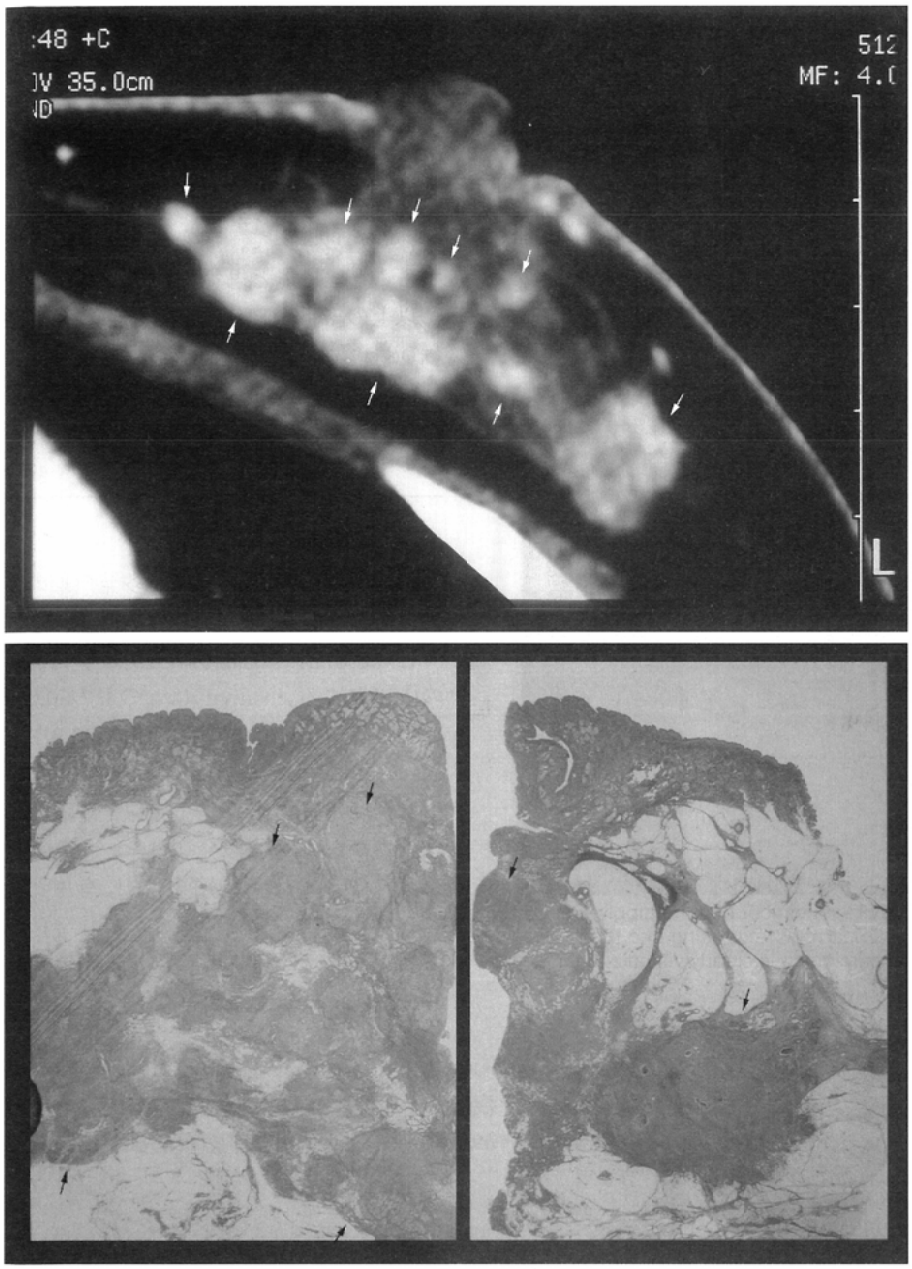

Fig.2　(A)The Helical CT image shows multiple enhanced masses(arrows).　(B)Photograph of the pathologic specimen divided into two cover glass preparation shows multicentricity of invasive ductal carcinoma(arrows).

Table 1　Helical CT-Pathology Correlations in 84 Patients with Invasive Ductal Carcinoma

Parameter	Intraductal Spread	Multicentricity
Sensitivity	18/30 (60.0)	16/18 (88.9)
Specificity	48/54 (88.9)	60/66 (90.9)
Accuracy	66/84 (78.6)	76/84 (90.5)
Predictive value		
positive	18/24 (75.0)	16/22 (72.7)
negative	48/60 (80.0)	60/62 (96.8)

Note: Numbers in parenthesis are percentages.

CTによる乳癌を含めた乳腺疾患の診断については，Changの詳細な報告[8]がある．しかし，DSと多発病巣の画像診断については，詳細な報告はない．

われわれがDSの診断にHCTを採用した理由は，①HCTは切れ目のない連続スキャンで，空間的に連続するボリュームデータが得られるため，小病巣の検出に優れていること，②われわれの経験では，乳癌病変は強く造影されること，③MRIでもDSが造影され，angiogenesisの関与が想定されていること[9]，④HCTでは，乳房内の脂肪が高コントラストを呈するので，FOVを小さくすることにより空間・濃度分解能が向上し，さらに微細な病変の画像化が期待できること，などである．

今回われわれは，DSと多発病巣に分けて，それぞれHCTによる画像診断の診断精度について検討したが，病理組織学的にもDSと多発病巣の区別は難しく，画像でも両者の区別に苦慮する症例がある．実際に，DSのfalse negative 12例を検討すると，HCTで多発病巣と診断された症例が3例(25%)あった．他の1例は授乳中のため，乳腺全体が瀰漫性に濃染し診断困難であった．残りの8例は，DSが少量で密度も疎のためであった．

また，多発病巣のfalse negative 2症例のうち1例(50%)はHCTでDSと診断されて，他の1例は転移リンパ節と診断された．これらは，いずれも画像と病理標本で位置の一致が確認されている．

以上の結果から，乳房温存療法後の局所再発の原因となるDSと多発病巣を画像に捉えることが目的と考えると，DSと多発病巣を一つのカテゴリーとし，病巣の局所進展として考える方が臨床的に有用と思われる．そこでDSと多発病巣を一つのカテゴリーにすると，sensitivityは76.3%(29/38)，specificityは89.1%(41/46)，accuracyは83.3%(70/84)となる(Table 2)．

われわれはHCTで得られる画像データから，付属システムを用いて3次元画像を作成している．3次元画像は乳頭と病変部の位置関係を明示できるので，術式決定などに利用される(Fig.3)．また，患者へのインフォームドコンセントに使用することにより，患者のよりよい理解を得ることに役立つと考えられた．

ヘリカルCTは，X線ビーム幅とテーブル移動速度により

Table 2　Helical CT-Pathology Correlations, when Intraductal Spread (DS) and Multicentric lesions were combined

Parameter	DS and/or Multicentricity
Sensitivity	29/38 (76.3)
Specificity	41/46 (89.1)
Accuracy	70/84 (83.3)
Predictive value	
positive	29/34 (85.3)
negative	41/50 (82.0)

Note: Numbers in parenthesis are percentages.

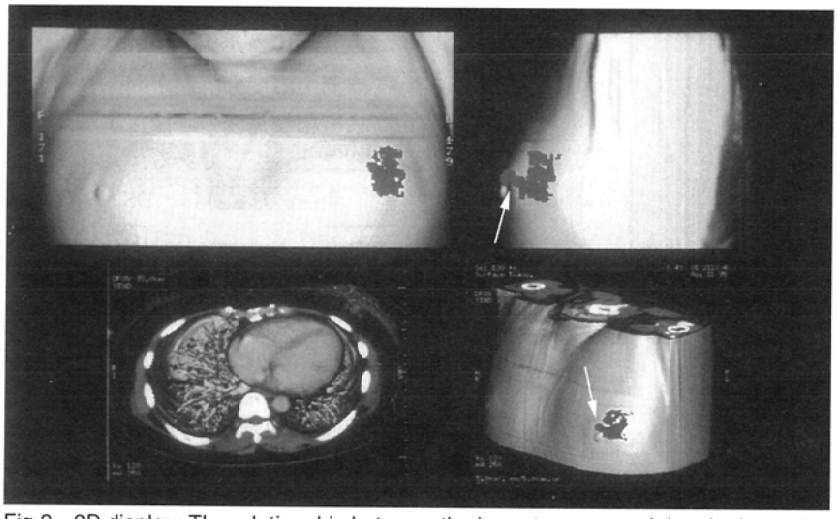

Fig.3　3D display: The relationship between the breast cancer and the nipple can be visualized three-dimensionally.　In this case,　DS (arrows) extending into the nipple of the left breast in a patient with invasive ductal carcinoma is clearly visualized three-dimensionally.

再構成画像の画質や撮影範囲が変化する．X線ビーム幅の薄い方が体軸方向の空間分解能が良くなるがSN比が低下する．テーブル移動速度を遅くすると体軸方向の空間分解能が良くなるが撮影範囲が狭くなる[10),11)]．われわれの方法ではX線ビーム幅 3mm，テーブル移動速度 3mm/sec，画像再構成間隔 3mmとしたが，得られた画像の画質はほぼ満足できるものであった．一方，撮影範囲は9～10.5cmとなるので，乳腺全体を捉えることは困難であった．しかし，乳頭と腫瘤を含んでスキャンすれば，日本人女性の乳房の大きさとDSの進展様式から考えて，病変の全体像を把握することは可能と思われる．

以上の結果から，HCTによる乳癌診断はDSと多発病巣の術前診断に有用であり，乳房温存療法の適応決定に役立つものと考えられた．

結　語

HCTを用いて乳癌のDSと多発病巣の検出能を検討した．

1．浸潤性乳管癌84例のDS と多発病巣のHCTによるsensitivityはおのおの60.0%と88.9%，specificityは88.9%と90.9%，accuracyは78.6%と90.5%であった．

2．乳房温存療法の適応を決定するという観点から，DSと多発病巣を一つのカテゴリーとして扱う方が臨床的に有用と考えられた．両者を一つのカテゴリーにすると，sensitivityは76.3%，specificityは89.1%，accuracyは83.3%であった．

稿を終えるに当たり，ご指導，ご校閲をいただきました，酒井邦夫教授に深く感謝いたします．また本研究にご協力していただいた新潟県立がんセンター中央放射線部技師諸兄に感謝いたします．

文　献

1) 小山博記，稲治英生，野口眞三郎，他：乳房温存療法の適応と実際．臨床外科　51：13-19，1996
2) Resht A, Silen W, Schnitt SJ, et al: Time-course of local recurrence following conservative surgery, and radiotherapy for early stage breast cancer.　Int J Radiat Oncol Biol Phys 15: 255-261, 1988
3) 野口眞三郎，小山博記，児玉　宏，他：早期乳癌953例に対する乳房温存療法の治療成績．乳癌の臨床　9：565-572，1994
4) Schnitt SJ, Silen W, Sadowsky NL, et al: Ductal carcinoma *in situ* (intraductal carcinoma) of the breast.　N Eng J Med 318: 898-903, 1989
5) Paul CS, James LC: Mammographic features predicting an extensive intraductal component in early-stage infiltrating ductal carcinoma.　AJR 158: 269-272, 1992
6) 高嶋成光：乳房温存療法の指標としての石灰化像．乳癌の臨床　9：403-411，1994
7) 角田博子，植野　映，東野英利子，他：乳癌の乳管内進展の超音波画像．超音波医学　17：44-49，1990
8) Chang CHJ, Nesbit DE, Fritz SL, et al: Comuted tomographic mammography using a conventional body scanner.　AJR 138: 553-558, 1982
9) Rene G, Brigitte Z, Jean MG, et al: Ductal carcinoma *in situ*: MR imaging-histopathologic correlation. Radiology 196: 415-419, 1995
10) 市川太郎，森山紀之，高安賢一，他：Helical Scanning CTの上腹部への臨床応用．日本医放会誌　51：942-949，1991
11) 安野秦史，片田ひろ，辻岡勝美，他：ヘリカルCTの基礎研究－体軸方向の空間分解能の評価－．日本医放会誌　52：1540-1544，1993