The University of Osaka
Institutional Knowledge Archive

Title	血行路用ヨード含有高濃度造影液注射の生体に対する影響（病理組織学的研究）
Author(s)	林, 文子
Citation	日本医学放射線学会雑誌. 1959, 19(9), p. 1999-2015
Version Type	VoR
URL	https://hdl.handle.net/11094/19540
rights	
Note	

The University of Osaka Institutional Knowledge Archive : OUKA

https://ir.library.osaka-u.ac.jp/

The University of Osaka

特別掲載

血行路用ヨード含有高濃度造影液注射の生体に対する影響（病理組織学的研究）

（本研究には昭和32年度文部省科学研究費の授助を受けた．玉木正男）

長崎大学医学部放射線医学教室（主任　玉木正男教授）
林　文　子

（昭和34年11月25日受付）

I. 緒　言

ヨード含有造影剤は，ヨード元素のX線吸収を利用して，X線像上に陰影を現出することを唯一の使用目的とする薬剤であるが，尿路或は末梢血管のみならず，近年，心臓腔，大動脈或は肺動脈など（血流早く或は内径の大きい血行路）の造影[1)2)]のために，ヨード含有率の高い有機造影剤が次々と提供され，その飽和に近い高濃度水溶液が，相当大量に，しかも急速に血流内注入されるようになつてから，その副作用が各方面で注目されている．殊に静注式血管心臓造影に伴う副作用については，若干の臨床的観察[2)3)4)16)17)]又薬理学的研究[4)5)6)7)8)]がなされているが，その各種臓器に対する組織学的影響については，Langecker 等[8)]の全く断片的な実験的研究を散見するにすぎない．

一方，最近に至つて，これら高濃度造影液を直接に骨髄内に急速注入してそれにつゞく静脈系を造影する所謂 Transosseous Venography[9)10)]，直接に脾組織内に急速注入して門静脈系を造影する所謂 Splenoportography[11)22)12)]，また肺動脈内にもたらしたクールナンド氏カテーテルを介して急速注入してこれを造影する所謂 selective Lungenangiographie[13)] が普及する機運にあるが，これらの場合には静注式とは異なつて造影液は稀釈なしに高濃度のまゝ臓器血管に働き，これに急速注入の機械的作用も加わるから，臓器組織に対する影響は軽視出来ないであろう．

そこで著者は，各種の高濃度造影液について，これら種々の方式の angiographic injection が，正常動物の各種臓器に対して如何なる影響を及ぼすかを種々の用量並に時期において組織学的に追究した．

尚，ヨード含有造影剤の造影作用は全くヨード元素のX線吸収作用に基づくものであるから，造影剤の用量を示すには毎常ヨード元素の含量（gram iodine element）を併記することとし，特に各種造影液の副作用の強弱を検するには，常に同一ヨード元素瓦数において比較実験を行つた．

II. 実験方法

1）実験動物：体重7～15kgの健常成犬を主に使用した．また骨髄内造影液注入実験の一部では特に3～5kgの幼少犬をも用いた．

2）使用造影液：国内・国外を通じて，現在最も広く使用されている造影液として，Acetrizoate 系（Urokolin 70%，Urokolin M75%）及び Diatrizoate 系（Urografin 76%）の高濃度水溶液を用いた．以下 Urokolin は Uk, Urokolin M は UM, Urografin は Ug と略記する．また静注実験と頚動脈内注射実験とにおいては対照として，ヨードナトリウム水溶液（53% NaI 液，即ち70% Uk 液とヨード元素含有率の等しい溶液）を用いた．詳細を Table 1に一括して示す．特に頚動脈注入実験だけでは，上記の2倍稀釈液を用いた．

3）実験前処置：実験はすべて Nembutal（ABBOtt 社）麻酔下に行つた．Nembutal（Sodium

Table, 1

一般名	化学構造	市販名	溶液濃度(w/v)	ヨード含量(%)	ヨード含量(g/ml)
Acetrizoate	3-acetylamino-2,4,6-triiodobenzoate H, I, NH-CO-CH3, I, CO-ONa -N<CH3, CH2(CHOH)4 CH2OH> (methylglucamine salt)	Urokolin	70% (Na塩)	65.8	0.46
		Urokolin M	75% (Na塩:M塩 15:60)	54.6	0.41
Diatrizoate	3,5-diacetylamino-2,4,6-triiodobenzoate CH3CONH, NHCOCH3, I, I, CO-ONa -<CH3, CH2(CHOH)4 CH2OH> (methylglucamine salt)	Urografin	76% (Na塩:M塩 10:66)	48.7	0.37
ヨード・ナトリウム	NaI		53%	84.1	0.45

5-ethyl-5-(-1-methylbutyl) barbiturate)は 0.3～0.5/kgを静注した.

4) 実験項目

A) 造影液急速静注

a) 1回注射群: 0.45瓦ヨード元素/瓩(53% NaI及び70% Uk では1cc/kg, 76% Ug では 1.2cc/kg)

反復注射群: 人体での造影診断の場合にならつて, およそ2時間以内に上記の注射を2回乃至5回反復した.

a′) 尚, 対照実験群として, Na-3-acetylaminobenzoate, 即ち Na-Acetrizoate からヨード原子を3個とも除いた化合物を水に溶かして, 70% Na-acetrizoate と等モル濃度の溶液 (24.3%) を作り, これを3cc/kg 2頭の犬に静注し3日後及び7日後に屠殺, 鏡検した.

b) 注射方法: 股静脈或は後下肢静脈を用い, 経皮的に動注針を通じて, 可急的急速に注射した.

c) 組織学的検索臓器: 大脳, 心, 肺, 肝, 脾, 腎, 注入局所静脈.

B) 肺動脈カテーテル経由造影液急速注入

一側肺動脈幹における注入

a) 1回注入のみ: 0.22瓦ヨード元素/瓩 (70% Uk では 0.5cc/kg, 76% Ug では 0.6cc/kg)

b) 注入方法: X線透視下に, 内頚静脈から右心を経て, 一側の肺動脈幹にクールナンド氏カテーテルの先端を送り, 造影液急速注入を行つた (Fig. 1).

c) 組織学的検索臓器: 注入側肺, 反対側肺, 心, 肝, 脾, 腎, カテーテル送入部の頚静脈.

Wedge したカテーテル経由造影液急速注入

a) 1回注入のみ: 0.135瓦ヨード元素/瓩 (70% Uk では 0.3cc/kg, 76% Ug では0.36cc/kg)

b) 注入方法: 上記カテーテルを肺の細動脈に嵌入 (Wedge) した状態で急速注入した. (その直後からX線像上には, 注入部に雲状陰影があらわれる (Fig. 2). これは肺動脈カテーテル経由注入法において, 臨床上時に遭遇する技術的過誤である.)

c) 組織学的検索臓器: Wedge した肺の部分, 反対側肺, 右心, 肝, 脾, 腎, カテーテル送入部の頚静脈.

C) 頚動脈内造影液急速注射

a) 1回注射群: 0.11瓦ヨード元素/瓩 (53%NaI及び70% Uk では0.25cc/kg, 75% UM では0.27cc/kg, 76% Ug では 0.3cc/kg)

4回反復注射群: 0.44g ヨード元素/瓩(70%Uk では1cc/kg, 75% UM では 1.1cc/kg, 76% Ug では 1.2cc/kg)

本実験群だけでは, 人体での造影診断の場合にならつて70% Uk, 75% UM, 76% Ug を生理的食塩水で2倍に稀釈した液を使用した.

b) 注射方法: 頚部皮膚を切開し該動脈を露出後に注射した.

c) 組織学的検索臓器: 注射側大脳, 反対側大脳, 肺, 肝, 脾, 腎, 注射局所頚動脈.

D) 脾内造影液急速注入

a) 1回注入群: 0.11瓦ヨード元素/瓩(70%Uk では0.25cc/kg, 75% UM では0.27cc/kg, 76% Ug では 0.3cc/kg).

3回反復注入群: 0.33瓦ヨード元素/瓩(70%Uk では0.75cc/kg, 75% UM では 0.8cc/kg, 76% Ug では 0.9cc/kg).

b) 注入方法: 人体の造影診断では注入は通常経皮的に行われるが, 本実験では注入の確実性を期するため, 左側腹部を肋弓縁に沿つて開腹し, 脾体部を穿刺して造影液を急速に注入した (Fig. 3).

c）組織学的検索臓器：穿刺部附近及び遠隔部の脾組織，肝，腎，肺.

対照実験：開腹のみを実施し，脾に穿刺注入を行わないもの.

E）骨髄内造影液急速注入

a）1回注入群：0.11瓦ヨード元素/瓩（70%Ukでは0.25cc/kg，75% Uмでは0.27cc/kg，76% Ugでは0.3cc/kg).

4回反復注入群：0.44瓦ヨード元素/瓩（70%では1cc/kg，75% Uмでは 1.1cckg，76% Ug Ukでは 1.2cc/kg).

b）注入方法：皮膚切開後，四肢長管骨幹部をマンドリン附骨髄穿刺器で穿刺し，造影液を急速注入した（Fig. 4）. 尚一部の犬では，濃厚薬液の骨髄に対する刺戟を緩和する意図の下に，造影液注入後直ちに同量の生理的食塩水を，同様に骨髄内に注入した.

c）組織学的検索臓器：穿刺された骨の穿刺部及び遠隔部の骨髄，同一犬の非穿刺対照骨髄，肺，肝，脾，腎.

尚，骨髄内造影液注入の前後において末梢血塗抹標本を検した.

F）その他，無処置対照実験群と Nembutal 麻酔のみの対照実験群（3日及び7日後に屠殺）とがある.

5）組織学的検査：ヘマトキシリン・エオジン染色を行つた. その他骨髄については一部に Bielschowsky 変法による銀染色，又肝臓については一部に Sudan III 染色を併用した.

6）観察期間：各実験群を通じて，1回注入群では注入後1日，3日，7日，3週，5週，10週に観察した. 動物はすべて Nembutal 約1cc/kgを急速に静注（ときには腹腔内にも注入）して屠殺した.

III. 実験成績

A）造影液急速静注の各臓器に対する影響

大　脳

a）53% NaI 液（1回注射のみ）：注射3日後の2例中1例に皮質血管の拡張が見られ，1～5週後の14例中3例に限局性の細胞浸潤（グリア細胞）がみられたが，大半は認むべき変化を示さなかつた.

b）70% Urokolin 1回注射群：殆んど認むべき変化はなかつた.

反復注射群：2回反復注射群のうち7日後屠殺の1例では，ところどころ血管の拡張，充血，出血，又3回反復注射26日後の例では脳皮質の充血乃至小出血像が見られたが，この2例共に神経細胞への影響はなかつた. この2例を除けば1～5回反復注射群を通じて，殆んど認むべき影響はなかつた.

c）76% Urografin：1回注射群のみならず5回反復注射群に至るまで，全例に異常所見を全く認め得なかつた.

要旨：同一ヨード元素量（0.45瓦ヨード元素/瓩：1回注射）において NaI 群と Uk 又は Ug 群とを比較すると NaI 群では一部に軽度の血管拡張又は細胞浸潤が認められ，ウツ血性変化が稍ゝ強いのに反して，後2者では殆んど認むべき変化がなかつた. 後2者の前記量の反復注射5回までにおいても変化は軽微である. 要するに前記用量での造影液静注の大脳に対する組織学的影響には，著明なものはない.

心

a）53% NaI 液（1回注射のみ）：1日～7日の約半数例にウツ血性変化が著明で（1例について述べれば）細小血管まで拡張し，心筋内の点状出血が散在し，尚心筋の浮腫が見られた. しかし5週後の心臓では血管周囲に浮腫の残存するものもあるが殆んど正常化していた.

b）70% Urokolin 1回注射群：認むべき変化なし.

反復注射群：5回反復群に至るまで，ごく軽度の血管拡張像（充血・ウツ血）が散見されたのみ. 5回反復群のうち3週後の1例に，心筋内出血がわずかに認められた.

c）76% Uragrafin：1回乃至反復注射群に殆んど影響がなかつた. わずかに充血・ウツ血を認めたのみ.

要旨：同一ヨード元素量（0.45瓦1回注射）において NaI と Uk 又は Ug とを比較するに，

NaI 注射後早期のものでは一般にウツ血，浮腫が強く，小出血像をも認める程変化が著明なのに反して，後2者では殆んど異常所見がなく，前記量の反復注射5回に至るまで軽度の血管拡張を見たに止まる．尙 Uk と Ug には殆んど差はなかつた．

肺

a) 53% NaI 液（1回注射のみ）：殆んど全例に著明な肺浮腫像が見られたが，静注2日後の死亡例では広汎に著明な肺浮腫及びウツ血像があらわれ，一部では漏出性出血及び部分的な炎症像が認められた（Fig. 5）．これらの変化は7週に至るも相当に残存し10週で尙一部限局性の炎症像が残存していた．

b) 70% Urokolin 1回注射群：1～3日に最も変化が明らかで，軽度のウツ血性変化及び代償性の肺気腫像が見られるが，1週をすぎる頃から充血・ウツ血は減退し，およそ5週後には殆んど消褪した．

反復注射群：2回，3回反復群における変化は，1回注射群と殆んど変りなく，4回反復群に至つて，ウツ血性変化の増強と炎症像が加わつてくる．5回反復群での追究の結果この変化は5週に至るまで続いた．要するに反復注射4回即ち2瓦ヨード元素量以上になると影響が強い．

c) 76% Urografin：1～5回注射各群1～7日後の変化は Uk と同様であるが（Fig. 6），大体1週以後にはヨード元素の量的関係に関わらず減退し，限局性の細胞浸潤或はウツ血像が認められる程度で，5週をすぎると殆んど正常に復する．5回反復では1回注射に比して稍ゝ回復遅延の傾向が見られた．

要旨：同一ヨード元素量（0.45瓦/瓩（1回注射）において NaI と Uk 又は Ug とを比較するに，NaI 例では著明な肺浮腫が見られるに反して，後二者では気腫様の変化の他は殆んど著変なく，又特に肺浮腫は認められず，明らかに影響が軽い．

Uk, Ug 共にその起す変化は Na-acetylaminobenzoate 注射対照群に比べて軽いが，4回反復注射即ち約2瓦ヨード元素量以上では，中等度のウツ血及び部分的な間質の変化，即ち反応性の炎症像が目立ち且回復もおくれる傾向にある．尙 Ug では Uk に比べて変化の回復がやゝ早い．

肝

a) 53% NaI 液（1回注射のみ）：1～3日後には中等度の小葉間出血，中心静脈のウツ血，浮腫乃至細胞浸潤が認められるが，7日以降では殆んどの例においてウツ血性変化が強いため肝細胞の圧迫萎縮，細胞変性（主に脂肪変性）があらわれ（Fig. 7），退行変性化を伴わぬ例でも7週後に尙，広汎な浸潤像の残留を認めた．

b) 70% Urokoiln 1回注射群：ウツ血，充血，軽度の出血，時には細胞浸潤が認められたが（Fig. 8），大体5週後には回復した．

反復注射群：2回～4回反復群では，1回注射群との間に差異を認めず，5回即ち2.25瓦ヨード元素に至つてウツ血性変化が目立つて増強し，一部細胞浸潤も1～7日にあらわれ3週・5週後には一部肝細胞の脂肪変性もみられた．

c) 76% Urografin：各群とも Uk と同様の変化を示し，やはり5回反復注射群では一部に退行性変化を示した．

要旨：同一ヨード元素量（0.45瓦/瓩1回注射）において NaI と Uk 又は Ug とを比べると，NaI 群に見られる定型的なウツ血，細胞変性，圧迫萎縮などの強い変化は後二者では見られない．

全般的に Uk と Ug の肝への影響は他の臓器に比べて強い．また Uk, Ug は反復3回注射実験において Na-acetylaminobenzoate 対照群に比べて強い変化をおこすが，特に注射反復5回即ち2.25瓦ヨード元素に及ぶと変化が目立ち，退行変性を伴う．尙 Uk と Ug 間に差を認めない．

脾

a) 53% NaI 液（1回注射のみ）：1～3日後に脾柱の静脈に強いウツ血及び浮腫が見られたが5週頃からウツ血，浮腫は消退して正常化する．一般に肺，肝に比べて変化は軽少である．

b) 70% Urokolin

1回注射群：殆んど変化はなし．

反復注射群：5回反復群に至るまで著変を認めず，一部の例に充血，ウツ血乃至軽度の出血を認めるが凡そ5週以降は消退した．

c) 76% Urografin：Uk 群と同様，軽度の変化がみられるが，Uk 同様凡そ5週頃から消退した．

要旨：同一ヨード元素量（0.45瓦/瓩1回注射）において NaI と Uk 或は Ug とを比べると，前者にウツ血及び浮腫が稍ゝ強い．後二者間には差を認め難く，二者共に前記量の反復注射5回まででは一般に影響が軽い．

腎

a) 53% NaI 液（1回注射のみ）：2日後に著明なウツ血，細尿管上皮の細胞変性が見られるが（Fig. 9），退行性変化を伴わぬ例でも5週以後に尚細胞浸潤をみた．

b) 70% Urokolin

1回注射群：軽度のウツ血程度のみ．

反復注射群：3回以上反復では，1回注射よりウツ血の範囲，程度が漸増して出血性変化を伴うが，5週頃から消退した．

c) 76% Urografin：1～3回反復注射群では軽度のウツ血程度，5回反復に至つて出血が加わつてくるが，（Fig. 5）それ以外に著変を認めなかつた．何れも3週以後には正常に復した．

要旨：同一ヨード元素量（0.45瓦/瓩1回注射）において NaI と Uk, Ug とを比較するに，NaI ではウツ血性変化強く一部細胞変性が見られるのに反して，後二者においては変化が明らかに軽い．前記量注射を Uk で3回，Ug で5回反復すればウツ血の他に出血性変化を伴うに至るが，変化の回復は Uk に比し Ug でやゝ速かである．尚3回反復注射実験において Uk, Ug の影響は Na-acetylaminobenzoate の対照群に比べて強い．

注射局所静脈

1回或は反復注射の別にかゝわらず殆んど静脈壁への影響は見られなかつた．

小括

同一ヨード元素量（0.45瓦ヨード元素/瓩，1回注射）において53% NaI, 70% Urokolin, 76% Urografin の各臓器に来たす組織学的変化を見ると，NaI では，肺，肝，腎などの主要臓器の浸出性，出血性変化が著しく，特に広汎著明な肺浮腫や肝組織の退行変性が目立つのに反して Urokolin と Urografin では軽度のウツ血以外には殆んど著変なく，麻酔のみの対照実験群と大差なかつた．また3回反復注射後3日目，7日目の観察では，Urokolin, Urografin 両種造影剤の影響はヨードを含まぬ対照即ち Na-acetylaminobenzoate に比べて強く，少くともその影響の一部は附加ヨード元素に基因するものと考えられる．更に Urokolin と Urografin について注射反復4回を越えた場合（2.25瓦ヨード元素/瓩），特に肺，肝におけるウツ血と炎症が中等度以上加わつてきた．両造影剤何れにその変化が著しいかは明かでなかつたが，回復期においておおむね Urokolin では5～7週，Urografin では3～5週に変化が全く消退し，後者の影響の持続日数がやゝ短い傾向が見られた．

B) 肺動脈カテーテル経由造影液急速注入の各臓器に対する影響

70% Uk, 76% Ug について検した．

肺

注入側肺における変化：注入後1日から肺細小血管の充血，ウツ血が認められ，時に軽度の出血がみられたが著明な変化はなかつた．浮腫は0.23瓦ヨード元素/瓩までの注入実験では認められなかつた．（Uk と Ug の差異は明らかでない）．

反対側肺には殆んど異常を認めなかつた．

心

殆んど認むべき変化はなかつたが1日後の1例にわずかな心筋内ウツ血がみられ，又軽度の内膜下心筋内出血乃至充血像が見られた．これらの例外はカテーテル操作時の機械的影響と推断した．

肝，脾，腎

認むべき変化はなかつた．

カテーテル送入部頸静脈

殆んど血管壁は著変なく，血管周囲の結合組織

にはウツ血，充血，血管新生をみるものもあつた．

Wedge したカテーテル経由造影液急速注入

肺

変化の強さで，およそ三段階にわけられる．

(1) 最も甚だしい変化を示した群：1日後既に出血性炎症像が強く，毛細気管枝内への相当強い出血，細胞浸潤などがみられ，炎症より遠隔の部では梗塞様変化即ち肺胞が圧縮された状態がみられ，一部には肺気腫も見られた (Fig. 11). 7日後の1例では肉眼的に肉様変化を示し顕微鏡下では出血性変化が甚だしく，間質内にも肺胞内にも凝血に近い状態がみられ，小動・静脈も勿論強い充・ウツ血を示した (Fig. 12). 5週後には一部退行性変化が加わつた例も観察出来た．この例では出血性肺炎が更に甚だしく，浸出液と出血がみられた．(これはX線写真上において，1週間後肺門部の梗塞様陰影，3週後も尚同様の変化が続くのに一致する所見である．) 10週に至つても部分的な炎症がみられる．

(2) 中等度の変化：1日～3週にかけて，カタル性肺炎像（出血性変化が主体をなす）が相当強いが5週頃から回復するもの．

(3) 軽度の変化：軽度の充血，ウツ血乃至出血がみられるが，1～3週後には全く回復している．この群にはカテーテルの Wedge が完全でなかつたものが含まれると思われる．

反対側における変化：Wedge 肺の変化の強弱とは無関係に殆んど認むべき変化はなかつた．

小括：肺動脈カテーテル経由注入における変化は注入側肺の局所的な影響が目立ち，その程度は1回静注群に比べてやゝ強く，反対側肺，心など密接な関係にある臓器は勿論，肝，腎，脾への影響は殆んど認め得なかつた．尚，Urokolin, Urografin 二者間の差異は判然としなかつた．

肺動脈にカテーテルを Wedge した肺では，Wedge が完全であつた場合には出血性肺炎あるいは梗塞様変化が主で5週後にも変化は強く，10週間になると部分的炎症が残るのもあるが大半では変化を残さない．

C) 頸動脈内造影液急速注射の各臓器に対する影響

35% Uk, 37.5% UM, 38% Ug, 27% NaI について検した．

大脳

35% Urokolin

1回注射では殆んど変化が見られないが，たゞ1～7日後に一部に軽度の脳膜下血管及び脳内血管の充血，ウツ血がみられた．

注射反復4回でもやはり著変を認めなかつたが，2日後の1例に皮質に沿つて軽度の小出血像が認められ，又7日後の1例にも更に軽度の充血，出血が認められたのみ．

38% Urografin

1回注射では全く変化なく，4回反復でも一般に殆んど変化を認めなかつたが，2日後の1例にウツ血像，血管周囲のグリヤ細胞増生及び出血，局所的な浮腫がみられた．

37.5% Urokolin M

1回及び4回 (Fig. 13) 反復注射群すべてに認むべき変化はなかつた．

27% NaI 液

1日後に検した例の一部に脳膜の彌漫性ウツ血が強く小出血およびグリア細胞浸潤がみられたものがあつたが，3日以後にはこれらの変化はみられなかつた．(特に注射当日死亡した例では，肉眼的に外脳膜の充血が著明に見られた．)

尚，Uk, UM, Ug の三者間に著しい差異は指摘出来なかつた．

肺

殆んど認むべき変化はなかつた．特に肺浮腫は見られなかつた．

肝・脾・腎

著変を認めなかつた．

注射部頸動脈

殆んどの例に著変はなかつたが，Uk 1回注射1日後の例に動脈壁が疎で，軽い浮腫ときわめて軽いリンパ球浸潤を示した．又 Ug 4回反復注射1週後の1例に血管周囲の結合組織に軽いリンパ球浸潤がみられた．血栓の見られたものはな

い.

小括：Urokolin, Urokolin M, Urografin の頸動脈注射（1回及び4回，即ち0.11～0.44瓦ヨード元素/瓩）は，1日～10週間にわたつて組織学的に検した所では，その大脳への影響は軽微で，また三者間に著差はないといえる．之に反して NaI 0.11瓦ヨード元素/瓩の1回注射の影響は軽重區々である．他の臓器及び注射部動脈壁への影響は無視しうる程度である．

D） 脾内造影液急速注入の各臓器に対する影響

70% Uk, 75%UM, 76% Ug について検した．

脾

a） 70% Urokolin

1回注入群：1日後に検した3例中2例に穿刺部附近の皮質に充血・軽度の出血，リンパ濾胞芽中心の反応性拡大をみる．遠隔部脾組織にも半数例に静脈洞ウツ血が観察された．3日後の全例では出血範囲が更に拡大した感があるが，ウツ血性変化は減少し多くの例にヘモヂデリンの沈着が見られた．7日後の4例中1例にもヘモヂデリン沈着がみられたが，他の例は殆んど正常に復し，遠隔部では全く異常をみず．3週後は全く正常に復していた．

3回反復注入群：2日後の全例に穿刺部附近に充血・出血が強くみられた（Fig. 14）．7日後の全例で静脈洞の拡大，ウツ血をみるが，3週以後は1回注入群と同様正常に復していた．

b） 75% Urokolin M

1回注入群：1日後に検した5例中3例にUk同様の変化即ち穿刺部皮質に充血，出血，リンパ濾胞芽中心の拡大をみ（Fig. 15），遠隔部脾組織にも半数例に静脈洞ウツ血がみられた．3日後の4例中2例では出血巣が更に拡大していたが，ウツ血性変化は減少し，やはりヘモヂデリンの沈着がみられたが，他の2例では静脈洞のウツ血のみ．7日後は大半例にヘモヂデリン沈着が強いのみで，殆んど正常に復し，遠隔部には全く無影響であつた．3週後の1例に軽度のヘモヂデリン沈着がみられたが，他の例には全く異常なく，5週以後は正常に復していた．

3回反復注入群：2日後全例に穿刺部附近に充血，出血が強く，7日後の経過も Uk と同様であつた．

c） 76% Urografin

1回（Fig. 16）及び3回反復注入群における変化は，穿刺部では Uk, UM 群と殆んど同程度で一般に軽く，遠隔脾組織には殆んど変化を見なかつた．

大脳・心・腎

Uk, UM, Ug 三者の1回及び3回反復注入群の殆んどすべてに異常を認め得なかつた．

肺

軽度のウツ血，気腫を示すものあるのみ．

肝

造影液注入1日後，大半の例に強い浮腫と軽度のウツ血がみられた（Fig. 17）．3日後，浮腫は減少するが，一方肝細胞の脂肪変性がみられ（Fig 18）（Fig. 19），1週間後には浮腫はわずかに残存するが，脂肪変性が強くなつている．3週後には浮腫は消退するが，約半数例に細胞変性が強く，5週後，10週後まで続き，ごく一部に壊死の傾向がみられた．

これらの所見は Uk, UM, Ug 三種いずれにおいても差異なく，またその用量の多少（1回及び3回注射即ち0.11～0.33瓦ヨード元素/瓩）にも関係なかつた．

小括：Urokolin, Urokolin M, Urografin を注入（1～3回，0.11～0.33瓦ヨード元素/瓩）した脾の変化は，殆んど機械的損傷の結果と考えられるもののみで，むしろ肝組織に予期以上に著明な影響があらわれた．即ち初期に浮腫，ウツ血が著明で，後には細胞の脂肪変性が約半数例にみられた．尚著者は経脾門脈系造影実験だけでは，造影液注入を開腹下に行つたため，開腹手術そのものの影響が少くないかと考えて，Nembutal 麻酔犬において開腹だけで注入を行わない場合の肝，脾の変化を検索したが，その変化に比べて脾内造影液注入時の肝，脾の変化は明かに強かつた．要

するに組織学的検索によれば本造影法では，直接穿刺注入される脾組織よりも，むしろこれに引続いて高濃度造影液の急速流入を受ける肝実質への侵襲が激しいのは考慮を要する点である．しかし肺・腎・大脳などの遠隔臓器には影響はない．

E）骨髄内造影液急速注入の各臓器に対する影響

70% Uk, 75% UM, 76% Ug について検した．

骨髄（Hematoxylin. Eosin 染色）

a）70% Urokolin

1回注入群：1日後の穿刺部骨髄に出血，充血，ウツ血がみられ，組織が稍ゝ疎になつている．注入骨髄の遠位端には殆んど異常所見を認めず，時に軽度のウツ血，充血をみるのみ．3日後の穿刺部骨髄では，一般に出血が増大しているが，骨髄細胞に対する影響は認められず，注入骨の遠位端骨髄には殆んど変化がなかつた．7日後には，ところどころ血管拡張が残存し，出血部には損傷骨髄の修復現象として結合組織の新生が見え始める．即ち格子状センイを中心にフィブリン析出がみられる．遠位端には全く異常を認めず，3週後には，骨髄の破壊場所のところどころにフィブリン増加が見られ周辺の骨髄には軽度のウツ血像が残存する程度で，5週後には結合織増生が拡大し，之に続く骨髄は殆んど正常化している．10週に至れば結合組織増生の他にヘモヂデリンの沈着像がみられる．

4回反復注入群：2日後の穿刺部骨髄の変化は，局所の破壊が1回注入群より強く局部的出血がみられる．遠位端骨髄においては軽度の充血，ウツ血を少数例に見る程度で他に著変なかつた．7日以後の変化は1回注入群と同じくフィブリンの析出増加がみられるが，骨髄の機械的損傷の大いさは1回注入群より大で，出血巣も同様拡がつていたが，回復の遅延はみられなかつた(Fig.20).

b）75% Urokolin M

1回及び4回反復注入群全般に Uk 群と同様の変化がみられた．

c）76% Urografin

1回及び4回反復注入群（Fig.21）（Fig.22）すべてに Uk, UM 各群と同程度の変化がみられた．

小括：穿刺の機械的な影響とみられる単純な出血が主変化をなす．この変化は1回及び4回反復注入群共に3日後に強く，7日目頃から結合織による修復現象があらわれ，5週後には反応性の変化は全く消退している．

1回注入群と4回反復群との差は，注入部骨髄の単なる機械的損傷の多少，従つて出血巣の大小に見られるのみ．又 Uk, UM, Ug の各造影液間での変化の強弱は全く認め得なかつた．

また造影液注入後生理的食塩水で潅注した例における所見は，非潅注例と大差なかつた．尚骨髄の組織像は年令によりその脂肪髄に多少があるので，成犬のみならず仔犬をも実験に供したが，上記の所見は成犬・仔犬いずれについても大差なかつた．

Giemsa 染色所見：

上記 Hematoxylin Eosin 染色同様，穿刺場所の機械的損傷及び出血性変化が加わつているところ以外は，細胞成分の分布状態に著変なかつた．

鍍銀法所見：

Bielschowsky 変法で検索，好銀センイにも上記損傷箇所以外は著変なかつた（Fig.23).

大脳・心・腎

殆んど認むべき影響はなかつた．

肺

反復注入例において，一部に充血が見られた程度で，殆んど著変なかつた．

肝

ウツ血のかなり強い例が多く，時には細胞変性を伴うものもみられた．

脾

殆んどの例に軽微なウツ血，時には出血がみられた．

末梢血ヘモグラム

著変を見ない．

小括：Urokolin, Urokolin M, Urografin 3者の骨髄内注入（1～4回，0.11～0.44瓦ヨード元素/瓩）では各造影剤間の作用の強弱は組織学的

には判然としない．臨床的には注入時の局所刺戟症状が Urokolin でやゝ強いが，修復過程は Urokolin, Urokolin M 及び Urografin 3者共に3日後に穿刺局所の骨髄内出血が著明で，7日頃から結合組織の増生がおこり，5～10週後に至れば修復が著しい．

1回注入と4回反復注入群では，穿刺による機械的損傷の程度以外には認むべき差はなかつた．

IV. 総括，考按

人生体血行路のX線造影診断は近年に至つて技術的に数多くの新展開を遂げた．X線撮影の急速反復方法についての電気工学的乃至機械的進歩はこゝでは論外とするが，X線造影液については近年ヨードを高率に含む有機化合物が飽和に近い高濃度溶液の形で次々に提供されたばかりでなく，粒状造影剤14）或はガス造影剤15）も試験されている．一方造影剤の注入方法についても特殊の操作，特殊のルートが提唱され，追々臨床に応用されてきている．

しかしながら，在来の血管内薬剤注入の常道からかけ離れたこれらの造影液注入には若干の副作用をまぬがれず，之については既に臨床的観察（4）（16）（17）及び薬理学的研究（4）が報告されているが，各臓器，特に濃厚薬液を直接急速に注入する臓器に対する組織学的影響如何については従来殆んど検討されていない．

造影液について

血行路用ヨード含有造影液としては初め無機のヨード化合物例えば NaI の水溶液が用いられたが，やがて有機化合物として1）iodopyracet 系及び2）iodomethamate 系の造影剤が合成され，これらは静注式尿路造影にも用いられ今日に至つている．特に血管心臓造影に用いることを主目的として，1930年代の後半から上記の1)及び2)の飽和に近い高濃度溶液が提供され，1950年代に入つて新たに合成された3）acetrizoate 系，次いで4）diatrizoate 系造影剤も高濃度溶液の形で提供されるに至つた．

ヨード造影剤の用量表示方法：ヨード造影剤の造影作用は全くヨード元素の作用に基くものであるから，造影剤の作用を論ずる際には理論的にはその用量はヨード元素の量（例えば「瓦ヨード元素」）で表示されるべきである．之はあたかも放射能を使用目的とするラジウム化合物の用量を「瓦元素」で示すのと同理である．特に異種のヨード造影剤についてその優劣（造影作用のみならず副作用について）を論ずる場合には必ず等「瓦ヨード元素」において比較すべきである（例えば，ヨード元素含有率の少い化合物の大量を高%に溶かしてもその造影作用は劣弱であり，従て造影の目的には大量投与を要するから，たとえそれの LD_{50}「化合物としての瓦数」が高値であつても必ずしも安全な造影液とは云えない）．

上記のことを考慮して前記4種の高濃度造影液を比較検討するに1)，2)に比べて後に作られた3）acetrizoate 及び4）diatrizoate の方が造影能が明らかにまさり又副作用が少いと云える（4）．そこで著者は3）acetrizoate に属する70% Uk と75% UM 及び4）diatrizote に属する76% Ug を本実験に供し，対照実験として70% Uk とヨード元素濃度の等しい53% NaI 液をも用いた．

造影液急速静注

ヨード含有有機造影液静注は在来腎盂，尿管造影の目的に行われているが，上記の様な高濃度溶液を急速に大量静注すればそれのみならず血管心臓造影，更に腹部大動脈乃至腎実質の造影（Nephrography）も可能となる．

この様な静注の全身各臓器に対する影響を組織学的に検したものは甚だ少く，例えばLangecker-等（8)は3匹のラツテに acetrizoate 造影剤の大量（8瓦/瓩）を急速静注し15分後に肝実質細胞に空胞及び細顆粒，又腎糸毬体毛細管の拡張及び糸毬体並びに細尿管上皮細胞の空胞などを認めている．

著者は，人体での静注式血管心臓造影における70% Na-acetrizoate 液の1回常用量，即ち1cc/瓩に相当する0.45瓦ヨード元素/瓩を1回の基準静注用量と定め，その1回静注実験において acetrizoate 系及び diatrizoate 系の高濃度溶液は NaI に比べて各臓器への影響が遥かに軽いのを

観察し，又前二者の静注反復4回までならばその影響は肺，肝に一時的のウツ血を来たす程度にすぎないことを確めた．

尙70% Na-acetrizoate 液が之と等モル濃度の Na-3-acetylaminobenzoate (24.3%) 溶液との比較実験において，臓器組織に対する影響の稍ゝ著しいのをみたが，之は血圧降下作用も後者に比べて遥かに強いとの動物実験成績 (18) と規を一にするところであり，本造影剤の副作用の少くとも一部は附加ヨード元素に帰し得ることを物語るものであろう．

肺動脈カテーテル経由造影液急速注入

X線不透過性カテーテルを経由して行なう肺血管造影は Forssmann, Cournand, 次いで Bolt 等によつて実用化され (13) 静注方式に比べて種々の利点，長所 (4)を有し，漸次普及せんとしているが，著者は acetrizoate と diatrizoate の高濃度溶液0.22瓦ヨード元素/瓩を一側肺動脈幹に急速注入する場合には，肺並に他臓器の組織に殆んど影響のないことを確めた．

しかしながら，若しカテーテルを肺動脈枝に Wedge した状態で同造影液の急速注入を行うならば，その直後から肺梗塞様或は肺炎様の臨床的並にX線的所見を呈するが (4)，著者は本実験において注入量 0.135瓦ヨード元素/瓩によつても局所的に重篤な肺炎乃至肺梗塞様病変が突発し長きは10週間余にわたつて存続することを組織学的に追究した．臨床上本造影実施にあたり厳戒を要するところである．

又 Cournand カテーテルを通した心臓において，稀に内膜下心筋に小出血を認めたのは注目すべき文献 (16) にもこの記載を見出す．Cournand カテーテルの操作時には強い力を用いず細心の注意を要することを指示するものである．

頚動脈経由造影液急速注入

脳血管造影の際には臨床上稀に各種の合併症が観察されているが，又造影実施後剖見しえた臨床例[19]或は動物実験において脳組織内の点状出血，ウツ血などが見出され[20][21]，脳血管の透過性昂進が推測されている．

著者は上記高濃度造影液を2倍に稀釈しその0.11瓦ヨード元素/瓩を1～4回注射した結果，NaI を除けば大脳の組織学的変化は一般に無視しうる程度であつた．唯 NaI 以外でも注射4回に及ぶと稀に数日後に小出血巣を示す動物があつたが，之は用量の限度を指示する1資料と云えよう．

脾内造影液急速注入

1951年 Abeatici and Campi[11] は犬の脾を経皮的穿刺して造影液(70% Joduron, 即ち acetrizoate を6～9 cc) を注入することによつて門静脈を造影しうることを初めて報告したが，次いで Dreyer and Budtz-Olsen[22], Gvozdanovic[12] 等がこの方法を人体に実施してその成果を報告して以来各方面で試行されつゝある．

Abeatici and Campi はこの様に造影液を注入した犬の脾を病理学的に検し，肉眼的には穿刺部の瘢痕の他は著変なく，組織学的には血管拡張と被膜下溢血が特に注射反復例に著しいが，濾胞の数，大いさに変化なく，網内系の異常反応も認めないと報告している．

著者は acetrizoate 系及び diatrizoate 系に属する3種の高濃度造影液0.11～0.33瓦元素/瓩を注入した結果，脾の変化は上記の報告と大差なく，殆んど機械的損傷と考えられるもののみであるが，肝組織において脂肪変性などかなり著明な退行性変化を10週余にわたり観察したのは注目すべきである．

骨髄内造影液急速注入

Drasnar[9] (1946年) は血行中への持続的薬液注入のルートとして骨髄穿刺に注目し(Intraspongiöse Dauertropfinfusion), 骨髄内に注入された薬液はそこに停留することなく毛細血管から速かに周辺の静脈に流出することを指摘し，この方法を静脈造影に利用出来ることを述べた．それ以来 Fischgold 等[23], Kahr[24] はこの方法によつて皮下静脈穿刺では造影しえない深在静脈系（例えば縦胸静脈系，内胸静脈系，骨盤腔内或は四肢の深部静脈など）の造影に成果を挙げつゝある．

Drasnar は本法による持続的輸液実施後偶々剖見しえた患者の骨髄を鏡検した結果，穿刺部周辺の局在性反応の他に所々に毛細血管血栓と極め

Fig. 1.

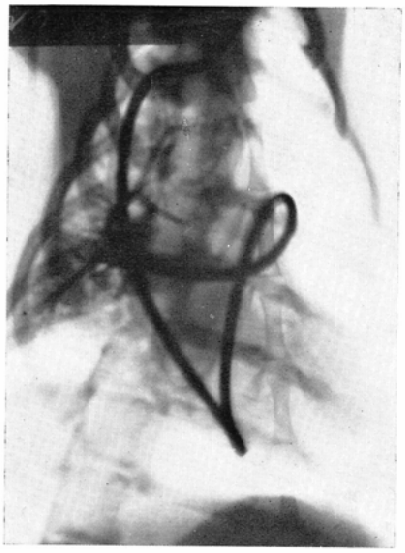

Fig. 2.

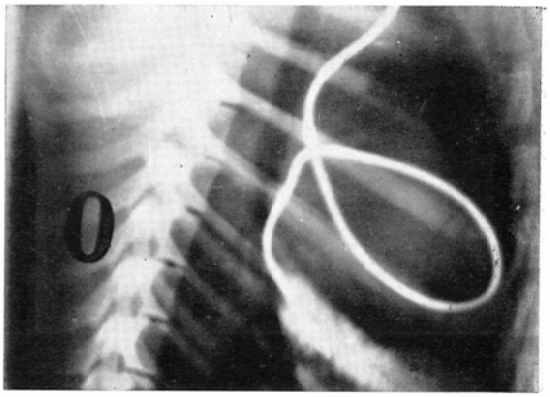

Fig. 3.

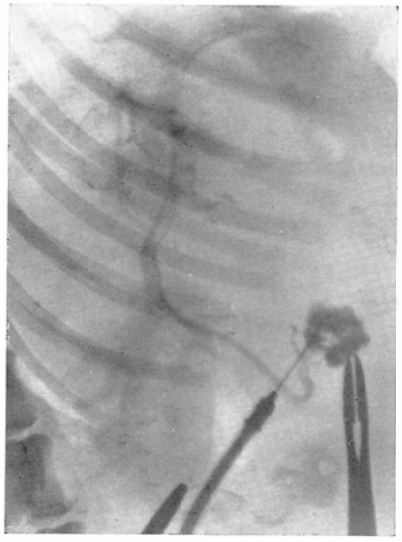

Fig. 4.

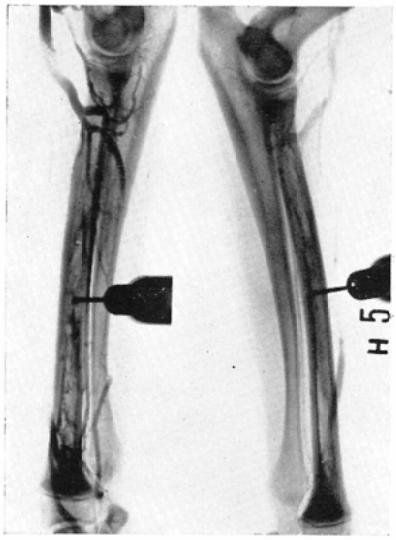

Fig. 5.

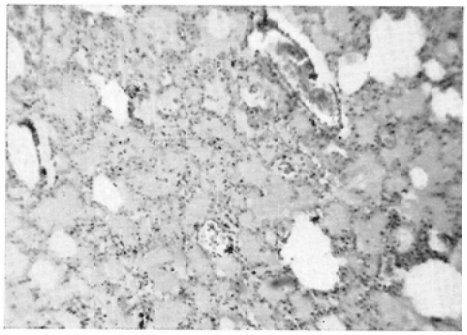

Fig. 6.

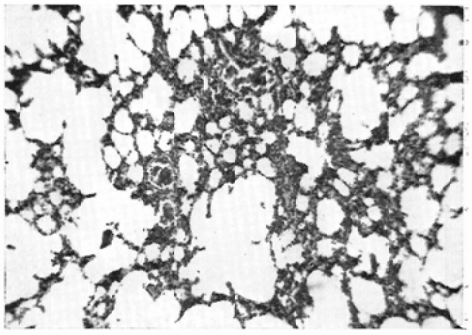

Fig. 7.

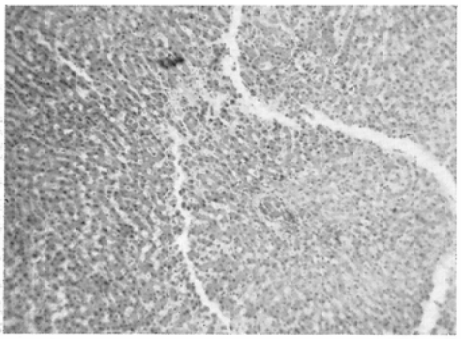

Fig. 8.

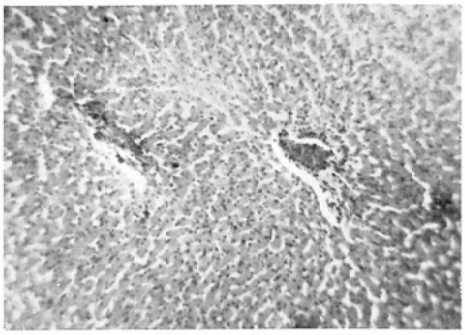

Fig. 9.

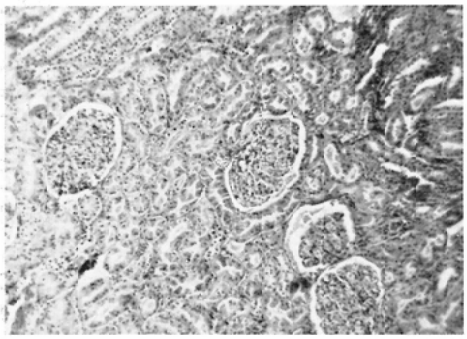

Fig. 10.

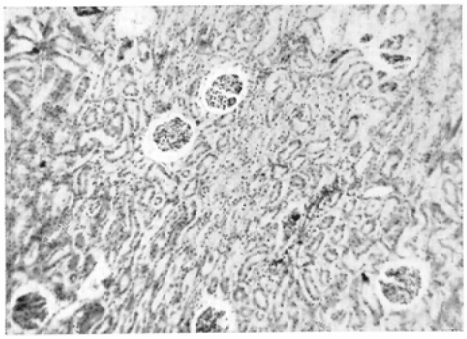

Fig. 11.

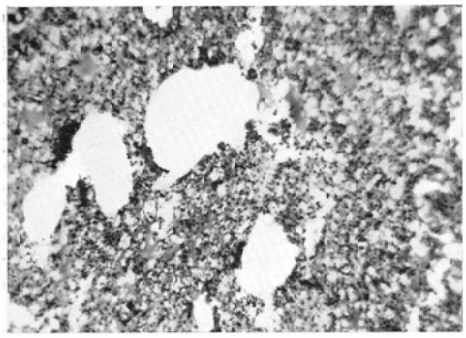

Fig. 12.

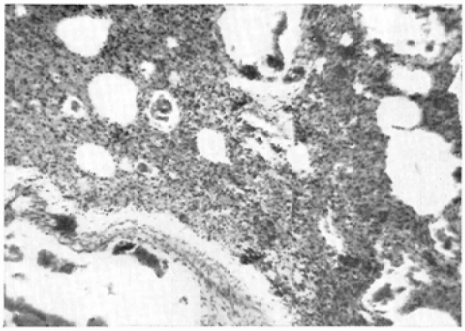

Fig. 13.

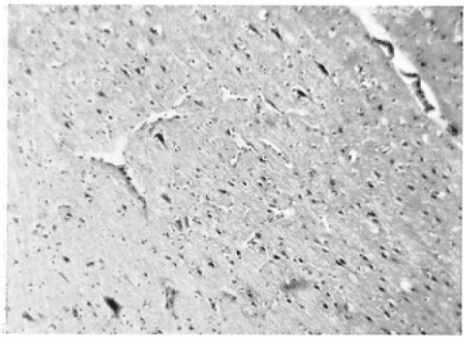

Fig. 14.

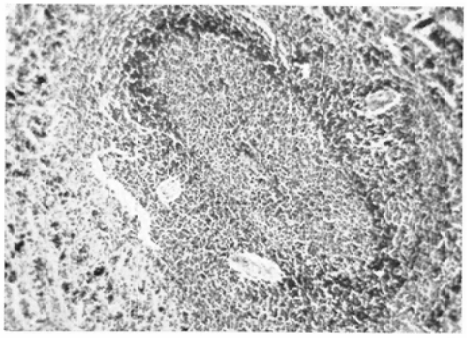

Fig. 15.

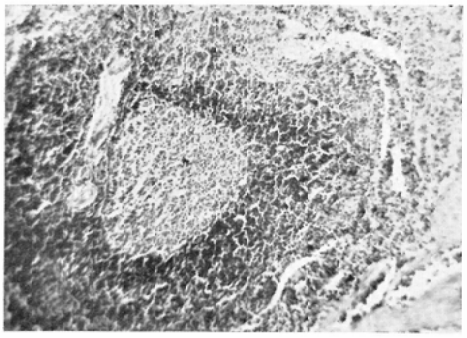

Fig. 16.

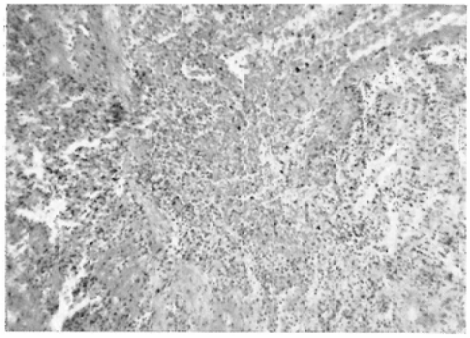

Fig. 17.

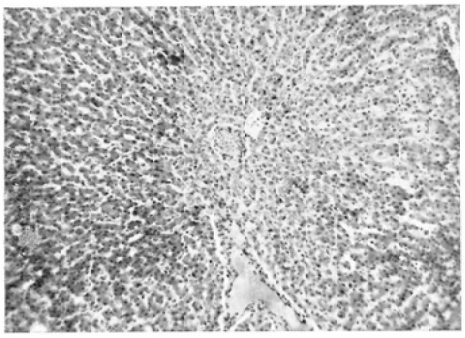

Fig. 18.

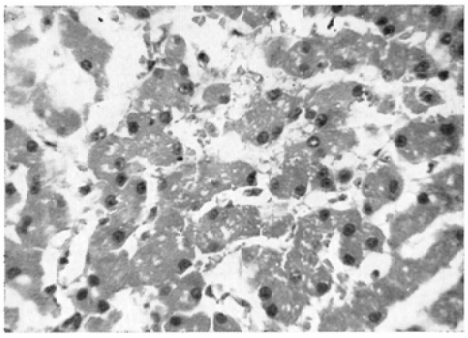

Fig. 19.

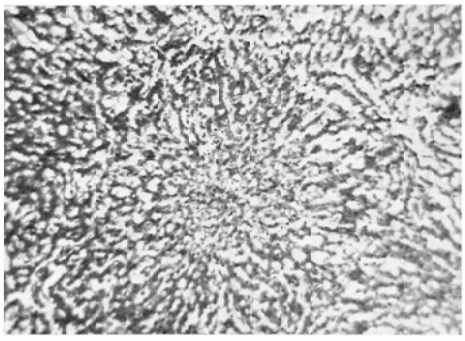

Fig. 20.

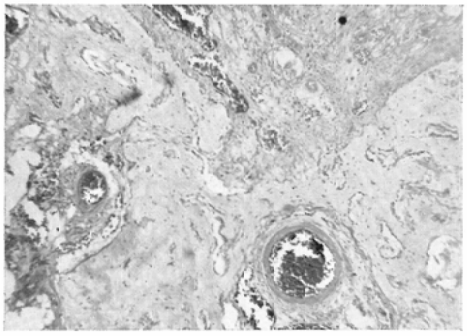

Fig. 21.

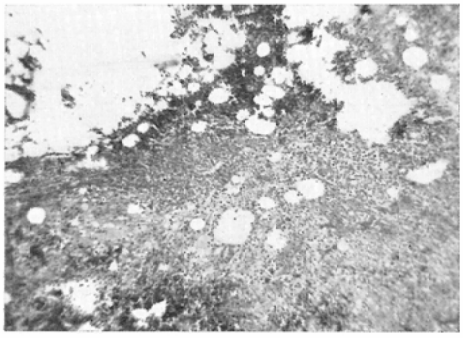

Fig. 22.

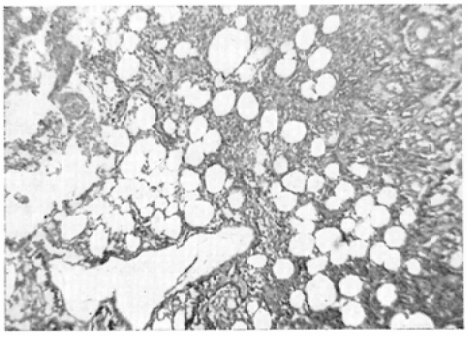

Fig. 23.

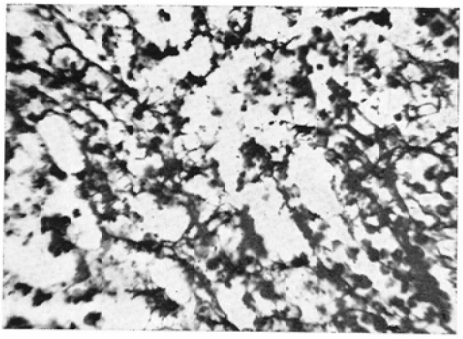

写 真 説 明

Fig. 1：肺動脈カテーテル経由造影液急速注入，成犬，75%UM使用．

Fig. 2：Wedge したカテーテルに造影液急速注入

Fig. 3：脾内造影液急速注入による門静脈造影，成犬，70%Uk使用．

Fig. 4：骨髄内造影液急速注入による血管造影，成犬，75%UM使用．

Fig. 5：静注，肺，53% NaI（0.45瓦ヨード元素／瓩，2日）：広汎著明な肺浮腫とウツ血，肺胞内は漏出液（一部血液）で満たされる．H.E. 染色，8×10

Fig. 6：静注，肺，76%Ug（2.25瓦ヨード元素/瓩，2日(：軽度の部分的な間質内細胞浸潤とウツ血，代償性の気腫．H.E. 染色．8×10

Fig. 7：静注，肝，53%NaI（0.45瓦ヨード元素/瓩，2日）定型的なウツ血像（謂ゆる赤色肝），星細胞が非常に大きく，肝細胞の圧迫萎縮あり，細胞の配列も乱れている．H.E. 染色，8×10．

Fig. 8：静注，肝，70%Uk（0.45瓦ヨード元素/瓩，3日）：殆んど正常．H.E. 染色，10×10．

Fig. 9：静注，腎，53% NaI（0.45瓦ヨード元素／瓩，2日）：全般にウツ血強く，細尿管上皮が膨化又は消失，一部に変性もみられるが，糸毬体は単純なウツ血像のみ，散在性出血もみられる．H.E. 染色，8×10

Fig. 10：静注，腎，76%Ug（2.25瓦ヨード元素/瓩，2日）：軽度のウツ血及び小出血のみ．H.E. 染色，8×10

Fig. 11：肺動脈 Wedge，肺，70% Uk（0.135瓦ヨード元素/瓩，1日）：梗塞様変化と一部代償性肺気腫：間質の炎症像が強く，肺胞が著明に圧縮されている．H.E. 染色，8×10．

Fig. 12：肺動脈 Wedge，肺，76%Ug（0.135瓦ヨード元素/瓩，7日）：肉眼的に肉様変化をなす：間質にも肺胞内にも凝血に近い状態の出血像，小動・静脈のウツ血，充血もみられる．H.E. 染色 8×10

Fig. 13：頸動注，大脳，75% UM（0.44瓦ヨード元素/kg，2日）：殆んど正常．H.E. 染色，8×10

Fig. 14：脾内注入，穿刺脾，70% Uk（0.33瓦ヨード元素/kg，2日）：リンパ濾胞芽中心の拡大及び周辺のヘモジデリン沈着．H.E. 染色 8×10

Fig. 15：脾内注入，穿刺脾び，75%UM（0.11瓦ヨード元素/瓩，1日）：リンパ濾胞芽中心の反応性拡大，充血，出血．H.E. 染色，10×10．

Fig. 16：脾内注入，穿刺脾76% Ug（0.11瓦ヨード元素/瓩，1日）：穿刺部の出血像．H.E. 染色，8×10．

Fig. 17：脾内注入，肝，75% UM（0.11瓦ヨード元素/瓩，1日）：全般に可成り強い浮腫及びウツ血．H.E, 染色，8×10

Fig. 18：脾内注入，肝，75% UM（0.33瓦ヨード元素/瓩，2日）：肝細胞の脂肪変性．H.E. 染色，8×40

Fig. 19：脾内注入，肝，76%Ug（0.33瓦ヨード元素/瓩，2日）：小葉中心部の肝細胞の脂肪変性．H.E. 染色，8×10．

Fig. 20：骨髄内注入，下腿骨穿刺部骨髄，70%Uk（0.44瓦ヨード元素/瓩，5週）損傷骨髄の修復現象：フィブリン増生，ウツ血，充血，出血像が残存．H.E. 染色

Fig. 21：骨髄内注入，下腿骨穿刺部骨髄，76% Ug（0.44瓦ヨード元素/瓩，2日）：骨髄組織の損傷像：一部組織が疎，ウツ血及び中等度の出血，H.E. 染色，8×10

Fig. 22：骨髄内注入，下腿骨穿刺部骨髄，76% Ug（0.44瓦ヨード元素/瓩，10週）：骨髄細胞成分及び結合組織増生．殆んど正常に復す．H.E. 染色，8×10．

Fig. 23：骨髄内注入，下腿骨穿刺部骨髄，70% Uk（0.11瓦ヨード元素/瓩，4日）：機械的損傷部以外，好銀センイには異常なし．鍍銀法，8×40

て稀に小壊死巣を見出したが，又穿刺された骨髄組織は微小なため造血機能或は血液像への影響は認めなかつた．

著者の実験においては acetrizoate 系，diatrizoate 系に属する3種の高濃度造影液0.11～0.44瓦ヨード元素/瓩を注入した場合，Drasnar と同様なヘモグラムに変化を認めず，又骨髄組織には穿刺の機械的影響と見られる単純な出血が穿刺部附近に起るが，5～10週を経れば著しく修復し，同骨髄の遠隔部或は他臓器への影響は無視しうる

程度にすぎないことを確めた．この様に骨髄組織への影響が意外に軽いのは，注入後のX線写眞にみられる様に造影液が速かに骨髄外に流出することによるのであろう．

以上各注入実験群を通じて，各臓器組織への影響は acetrizoate 系に比べて diatrizoate 系の濃厚造影液において稍と軽い場合が多いが（等ヨード元素瓦数での比較実験），後者の1cc中ヨード元素含量が前者に比べて約20%少いことは Table 1の示す如くである．

これ等両系統の濃厚造影液の各臓器に対する影響が，往年血管造影に用いられた無機ヨード造影液（NaI）に比べてはるかに軽いことは，組織学的に確認出来た（静注及頸動脈内注入実験）．

又各注入実験を通じて肝組織はヨード含有高濃度造影液に対して他臓器に比べて特に鋭敏で，影響を蒙り易いことは注目に値する．又肝組織の障害は前記の様に脾内造影液急速注入の場合に著しいが，この場合には静注，動注，骨髄内注入とは異なり，注入された濃厚造影液が毛細血管網を通過することなしに（緩衝域なしに）直接にしかも注入全量がそのまゝ肝組織に流入することが，特に強い肝障害の有力な一因と考えられよう．実地臨床においては，謂ゆる経脾門静脈造影法は屢と肝罹患状態において要望される故，その実施適応決定に特に慎重を期し，又造影液注入量を極力節減し反復注入を慎しむべきであろう．

結　論

1）数種のヨード含有高濃度造影液について，(1)静脈内，(2)肺動脈カテーテル経由，(3)頸動脈内，4)脾内，5)骨髄内への急速注入によつて，健常犬の血行路造影を行ない，各用量，各時期において主要臓器の変化を組織学的に追究した．

2）各注入実験群を通じて臓器組織への影響は，acetrizoate 系の70～75%造影液に比べて diatrizoate 系の76%造影液（1cc中のヨード含有率は前者の約80%）において稍と軽く，又両系統共無機ヨード造影液（NaI）に比べて遥かに軽微である．

3）急速静注．acetrizoate（70% Urokolin）或いは diatrizoate（76% Urografin）の0.45瓦ヨード元素/瓩（1cc或は 1.2cc/瓩）を反復注入4回までならば，各臓器組織への影響は無視しうる程度である．

4）Na-acetrizoate 70%液静注の影響は，之と等モル濃度の Na-3-acetylaminobenzoate 溶液と比較して強く，従つて本造影剤の副作用の少くとも一部は附加ヨード元素に帰することができよう．

5）Cournand カテーテルを若し肺動脈枝に嵌入（Wedge）させて急速注入を行うと，肺炎様乃至肺梗塞様病変が突発し長時日持続する．謂ゆる撰択的肺血管造影実施にあたり警戒を要するところである．

6）頸動脈経由急速注入．上記高濃度造影液の0.11瓦ヨード元素/瓩を注入4回に及ぶと，稀に大脳に小出血等を認める．脳血管造影における造影剤用量の限度を指示する一資料であろう．

7）骨髄内急速注入．acetrizoate, diatrizoate 両系統の高濃度造影液0.11～0.44瓦ヨード元素/瓩において，穿刺部の単純な出血以外には著しい影響少く回復は容易である．

8）脾内急速注入．acetrizoate, diatrizoate 両系何れの濃厚造影液についても，0.11～0.33瓦ヨード元素/瓩の注入後において脾よりもむしろ肝組織に退行変性などの変化が著しい．臨床上経脾門静脈造影の適応決定には慎重を期し，注入量節減を心掛けるべきである．

9）各注入実験を通じて肝組織は他臓器に比べて，ヨード含有高濃度造影液の影響を受け易い．

擱筆に当り，御懇篤なる御指導と御校閲を賜つた恩師玉木正男教授，長崎大学病理学教室林一郎教授，並びに土山秀夫講師，また元岐阜県立医科大学病理学教授高橋欽市博士に深謝し，併せて援助頂いた長崎大学放射線科及び岐阜県立医科大学放射線科の諸氏に謝意を表する．

文　献

1) Castellanos, A. et al.: Presse méd. 46 : 1474 (Oct. 1938). —2) Robb, G., Steinberg, I.:J. Clin. Invest. 17 : 507 (July 1938). —3)村田，大谷：長崎医会誌，32 : 1335（昭32，10）. —4）玉木：日本医放会誌，18 : 559（昭33，8）. —5）横井等：

京府医大誌，60：147, 1956. —6) Gordon, A.J. et al.: Am. J. Roentgenol. 64：819(Nov. 1950). —7) Dotter, C. et al.: Radiology 60：691, 1953. —8) Langécker, H. et al.: Archiv f. Path. u. Pharm. 222：584, 1954. — 9) Drasnar, V.: Schweiz. med. W. 76(Nr. 2)：36. 1946. —10) Leger, L.: Presse médicale 59：1560, Nov. 1951. —11) Abeatici, S. et al.: Acta radiol. 36：383, 1951. —12) Gvozdanovic, V. et al.: Acta radiol. 40：17, 1953. —13) Bolt, W., Forssmann, W. u. Rink, H.: Selective Lungenangiographie. Stuttgart, 1957. —14) Dotter, C.: Circulation, 12：1034, 1955. —15) Stauffer, H. et al.: Radiology 66：686, 1956. —16) Cournand, A. et al.: Circulation 7：769, 1953. —17) Symposium (Pendergrass et al): Radiology 71：1, 1958. —18) 広瀬光男（私信), 1958. 19) French, L. et al.: Am. J. Roentgenol. 64：816, 1950. — 20) Browman, T. et al.: Acta radiol. 30：326, 1948. — 21) Browman, T. et al.: Acta radiol 31：321, 1949. —22) Dreyer. B. et al.: Lancet 257 (1954). 530. —23) Fischgold, Presse médicale LX, 7, 144, 1952. —24) Kahr, E.: Fortschr. Röntgen. 78：449, 1953.

Histopathologic Effects of the Angiographic Injections with Iodine-containing Concentrated Contrast Solutions (Experimental Study)

By

Fumiko Hayashi

Nagasaki University School of Medicine Department of Radiology

(Head: Prof. M. Tamaki)

On the normal dogs the author investigated the histopathologic effects of several iodine-containing concentrated contrast solutions, which were injected rapidly at various doses through 1) intravenous route, 2) a Cournand catheter, the tip of which was advanced to a main pulmonary artery, 3) carotid artery, 4) transsplenic route, 5) transosseous route, The animals were sacrificed at various time intervals following the angio and angiocardiographic injections.

Throughout the study the histopathologic effects of 76% solution of diatrizoate group are in general slightly milder than those of 70-75% solutions of acetrizoate group, the comparative evaluation being done at a same "gram iodine element". Without remarkable histologic damage the animal can well tolerate both kinds of contrast solutions up to 4×0.45 gram iodine element/kg, that is four times the quantity usually administered in one angiocardiographic injection. Natrium 3-acetylaminobenzoate solution was prepared in the same mol-concentration as 70% Natrium acetrizoate and the histopathologic (as well as hypotensive) effects of the former were found to be milder than those of the latter, which are therefore, at least in part, attributable to the iodineatoms in the molecule of acetrizoate.

When the solution is injected repidly through a catheter "wedged" in a pulmonary arterial branch, a severe pneumonic or infarction-like process is observed roentgenographically as well as histologically, which may persist for more than 10 weeks.

Following the intracarotid injection of the 35-38% solutions, punctate hemorrhages may be found in the brain in rare instances, if the dose is raised up to 4×0.11 gram

iodine element/kg.

The transosseous venography with 70-76% solutions entail few serious histologic effects in the bone-marrow, if the doses are kept between 0.11 and 0.44 gram iodine element/kg.

On the other hand, the splenoportography with 0.11-0.33 gram iodine element/kg of the same solutions give rise to long-standing degenerative changes in the liver, into which the total amount of the administerd drug should inevitably enter bofore going through any capillary system.

From the histologic point of view it may be concluded that among the investigated organs the liver is most sensitive to the iodine-containing contrast solutions