The University of Osaka
Institutional Knowledge Archive

Title	肝細胞癌に対する門脈塞栓術Isobutyl-2-Cyanoacrylateによる長期塞栓
Author(s)	松岡, 利幸; 中塚, 春樹; 中村, 健治 他
Citation	日本医学放射線学会雑誌. 1986, 46(1), p. 72-74
Version Type	VoR
URL	https://hdl.handle.net/11094/19548
rights	
Note	

The University of Osaka Institutional Knowledge Archive : OUKA

https://ir.library.osaka-u.ac.jp/

The University of Osaka

日本医放会誌：46（1），72—74，1986（昭61）

研究速報

肝細胞癌に対する門脈塞栓術

Isobutyl-2-Cyanoacrylateによる長期塞栓

大阪市立大学医学部放射線医学教室
松岡　利幸　中塚　春樹　中村　健治　神納　敏夫
真鍋　隆夫　山田　哲也　小林　伸行　小野山靖人
大阪市立大学医学部第2外科教室
木下博明　広橋一裕
和歌山県立医科大学放射線医学教室
山田　龍作

（昭和60年10月18日受付）
（昭和60年11月18日最終原稿受付）

Long-Term Embolization of the Portal Vein with Isobutyl-2-Cyanoacrylate for Hepatoma

Toshiyuki Matsuoka, Haruki Nakatsuka, Kenji Nakamura, Toshio Kaminou, Takao Manabe, Tetsuya Yamada, Nobuyuki Kobayashi and Yasuto Onoyama
Department of Radiology, Osaka City University Medical School
Hiroaki Kinoshita and Kazuhiro Hirohashi
Second Department of Surgery, Osaka City University Medical School
Ryusaku Yamada
Department of Radiology, Wakayama Medical College

Research Code No. : 514.4

Key Words : Portal vein embolization, Hepatoma, Isobutyl-2-cyanoacrylate

We embolized the portal vein with isobutyl-2-cyanoacrylate (IBC) in 6 dogs and in a patient with hepatoma. We have already reported that a Lipiodol-fibrin adhesive mixture (Lp-F) is a useful embolic material. In later studies, recanalization was seen 4 weeks after the embolization. We thought that IBC might overcome this problem. A coaxial catheter was used for the procedure and Lipiodol was added to give radiopacity (Lp-IBC). In animal experiments, the portal vein was occluded in all 6 dogs. Portography 7 weeks later showed that this vessel was still occluded, and specimen of the liver showed that lumen was filled with a thrombus composed of IBC, Lipiodol, and blood clots. In a patient with hepatoma in the right posterior segment, the posterior superior and the inferior branches of the portal vein were selectively embolized without serious difficulty, and arterial portography 10 days later showed that occlusion still existed. The findings of the portal vein on the operative specimen were the same as in the dogs. We conclude that Lp-IBC is a useful embolic material for portal vein embolization, especially for long-term embolization, and that Lp-F or Lp-IBC should be chosen with regard to individual circumstances.

肝細胞癌に対する新しい治療法として，我々は門脈塞栓術を考案し臨床応用を進めてきた[1]．その際，門脈の血流遮断を完全に行うには従来の動脈塞栓術とは異なる考え方に基ずく塞栓物質が必

要と考え，Lipiodol 混入 fibrin 糊（Lp-F と略す）を開発しその有用性を報告した[2]．今回，Lp-Fよりさらに長期間の塞栓を目指してisobutyl-2-cyano-acrylate（IBC と略す）による門脈塞栓術を行ったところ，良好な成績が得られたので報告する．

I. 実験的検討

雑種成犬 6 頭に対し，開腹下に上腸間膜静脈の末梢枝からカテーテルを挿入し，肝内門脈左枝を塞栓した．塞栓物質には IBC と Lipiodol の等量混合液（Lp-IBC と略す）を用い，6Fr カテーテルの内腔に通した2.5Fr カテーテルから注入する二重管法で塞栓術を行った．その結果，透視下で安全に Lp-IBC を注入でき（Fig. 1-b），6 例全例で塞栓に成功した（Fig. 1-a, c）．4 頭で 3 ～ 7 週後に再度門脈造影を行ったところ，全例で塞栓門脈枝は塞栓直後同様閉塞状態にあった（Fig. 1-d）．摘出標本の観察では，塞栓領域の肝葉は著明に萎縮してうっ血様であり，門脈枝は IBC と Lipiodol および血液成分からなる硬いスポンジ様物質で鋳型状に塞栓されていた．この物質は注入した LP-IBC の量より明らかに体積を増しており，一部で血管壁と密に接着していた．

II. 肝細胞癌に対する門脈塞栓術

症例は51歳男性で，各種画像検査により右葉後区域に2.5cm の腫瘤を認め，まず右肝動脈塞栓術を施行した．11日後に PTP を行い，担癌門脈枝である右後枝を同定した後，Lp-IBC を用い，二重管法で後上枝，後下枝をそれぞれ選択的に塞栓した（Fig. 2-a）．塞栓直後の造影で末梢枝の造影は全くみられず，10日後の経上腸間膜動脈性門脈造影でも，塞栓門脈枝の閉塞が確認された．塞栓術の翌日38℃の発熱をみたが腹痛はなく，副作用は軽度であった．門脈塞栓術から15日後に右葉切除がなされ，切除肝の観察で，門脈枝内腔は動物実験同様塞栓物質で鋳型状に充満され，軟線撮影でその状態が確認できた（Fig. 2-b）．組織学的に塞栓領域はうっ血様で，末梢側に一部梗塞壊死巣がみられた．また主腫瘍および4mm 径の娘結節は

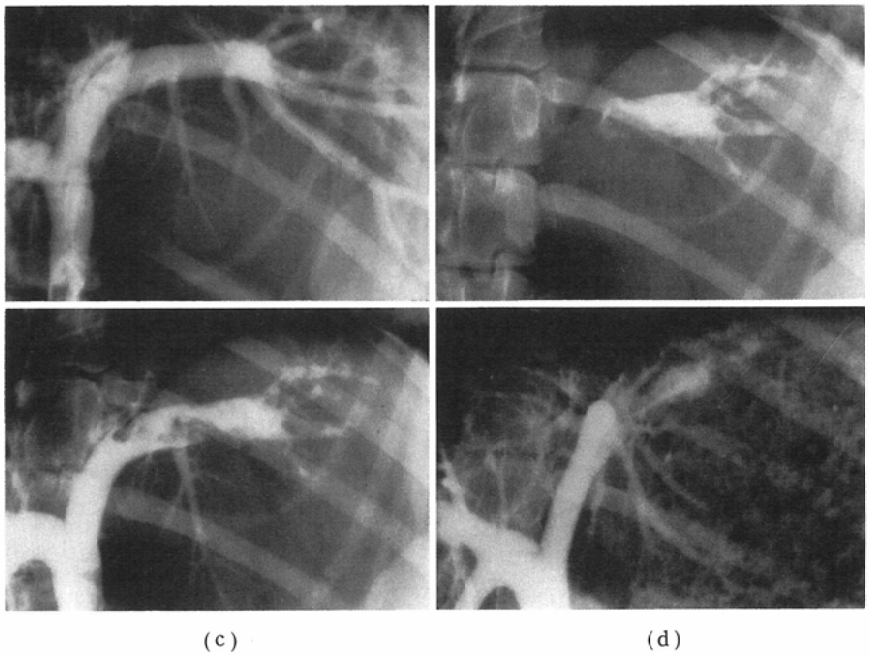

Fig. 1　Portal vein embolization in a dog
Portography (a) was done before embolization, and then the left branch was occluded with Lp-IBC (b). Portography done immediately after this procedure showed complete occlusion (c), and on follow-up 7 weeks later, there was no evidence of recanalization overlapped gastric residus was somewhat misleading (d).

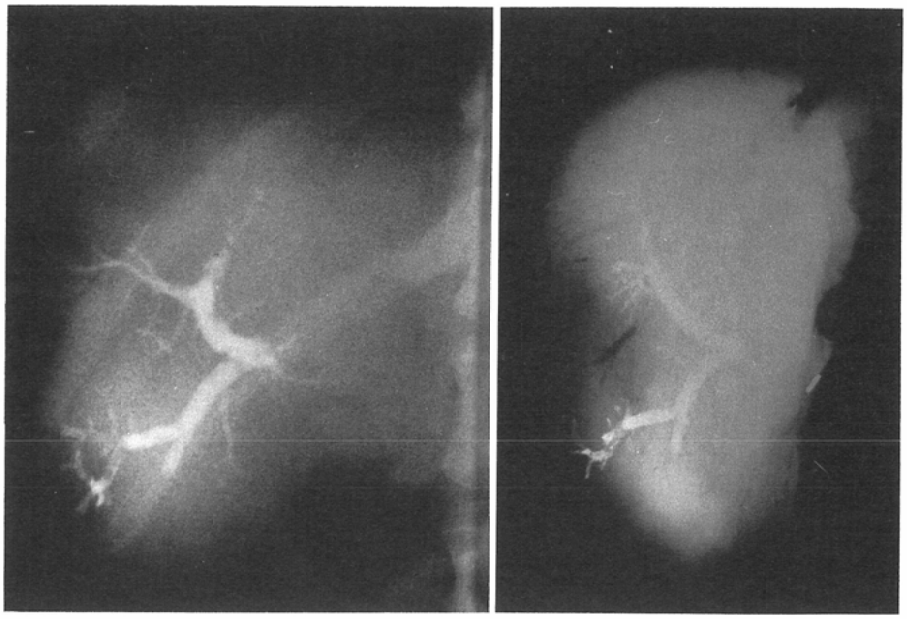

(a)　　(b)

Fig. 2　Portal vein embolization for hepatoma
Lp-IBC was used to occlude the posterior superior and the inferior branches of the right portal vein (a). A radiograph of the operative specimen showed the embolic material filling the lumen completely (b).

100%壊死に陥っていた．

考　案

門脈塞栓術の目的は，1）動脈塞栓術との併用による，腫瘍に対するより完全な阻血効果，2）切除術中の操作による経門脈生腫瘍撒布の防止，3）門脈腫瘍栓の中枢側への進展阻止，4）非塞栓葉の代償性肥大による手術適応の拡大，の4点で，この目的に適する塞栓物質は，1）カテーテルを通過する，2）中枢側の太い門脈枝を塞栓し得る，3）ある程度の期間塞栓状態が持続する，4）透視下で安全に塞栓術を施行できる，という条件を満たす必要がある．そこで我々はLp-Fを開発しその有用性を報告した[2]が，その後さらに実験検討を行うと，Lp-Fは4週以後では塞栓状態を保つことが困難であった．またLp-Fはゼラチン様で軟らかく，腫瘍栓の進展を阻止するという点で不十分と考えられた．これに対し，既に各種疾患の動脈塞栓術に用いられているIBC[3]は，今回の検討の結果，門脈塞栓術においても望ましい塞栓能力を有していると考えられた．すなわち，LP-IBCは7週後でも塞栓状態が完全で再開通の徴候もみられず，さらに長期間の塞栓が可能と予測され，またLp-Fより硬く，血管壁との接着もみられ，腫瘍栓に対抗し得る可能性も期待された．しかし，LP-IBCはカテーテルと接着するため，二重管法を用いねばならないという手技的制約が存在し，また長期間の塞栓が必ずしも望ましくない症例も存在すると思われる．従って，今後門脈塞栓術を行う場合，目的によりLp-FとLp-IBCを使い分けていく必要があると考えられる．

文　献

1）木下博明，酒井浅治，広橋一裕，街　保敏，井川澄人，山崎　修，鄭　徳豪，福嶋康臣，久保正二，松岡利幸，中塚春樹：肝細胞癌に対する術前経皮経肝門脈枝塞栓術とその意義．日消外会誌，投稿中
2）松岡利幸，中塚春樹，小林伸行，山田哲也，中村健治，玉岡紅一，水口和夫，小野山靖人，木下博明，広橋一裕，井川澄人，山田龍作：肝細胞癌に対する門脈塞栓術の試み―Lipiodol混入fibrin糊の有用性―．日本医報会誌，44：1411―1413，1984
3）Dotter, C.T., Goldman, M.L. and Rösch, J.: Instant selective arterial occlusion with isobutyl 2-cyanoacrylate. Radiology, 114: 227―230, 1975