The University of Osaka
Institutional Knowledge Archive

Title	副腎シンチグラフィーに関する臨床的研究
Author(s)	鴨井, 逸馬; 渡辺, 克司; 仲山, 親 他
Citation	日本医学放射線学会雑誌. 1976, 36(11), p. 993-1005
Version Type	VoR
URL	https://hdl.handle.net/11094/19549
rights	
Note	

The University of Osaka Institutional Knowledge Archive : OUKA

https://ir.library.osaka-u.ac.jp/

The University of Osaka

副腎シンチグラフィーに関する臨床的研究

九州大学医学部放射線科
鴨井 逸馬　渡辺 克司　仲山 親
森田 一徳　古賀 一誠　松浦 啓一

(昭和51年5月21日受付)
(昭和51年6月21日最終原稿受付)

Clinical studies on adrenal scintigraphy

By

I. Kamoi, K. Watanabe, C. Nakayama, K. Morita, I. Koga and K. Matsuura

Department of Radiology, Kyushu University School of Medicine, Fukuoka 812, Japan

Research Code No.: 730

Key Words: Adrenal scintigraphy, ^{131}I-19-iodocholesterol, ^{131}I-adosterol, Adrenal/Back ground-Ratio.

Adrenal scintigraphy using ^{131}I-19-iodocholesterol or ^{131}I-Adosterol was performed in 35 patients suspected of having adrenocortical diseases. No side effect was observed.

Fifteen of 18 surgically proven cases were correctively diagnosed by adrenal scintigraphy as to the affected side of adrenal glands. The examination failed to point out the involved side in 2 cases with primary aldosteronism due to adenoma. In another, the examination was unsuccessful because of inadequate radiopharmaceuticals.

Although a quantitative analysis by scintillation camera equipped with minicomputer was attempted in order to make further accurate diagnosis, the results were unsatisfactory.

I. はじめに

副腎皮質疾患とくに皮質腫瘍の局在診断法の一つとして，副腎シンチグラフィーが開発されたが，そのための放射性物質として用いられたのは，1970年 Counsell ら[4]，1971年 Blair ら[2]の一連の研究による放射性ヨード標識コレステロールであつた．この標識化合物を用いた副腎シンチグラフィーは，副腎皮質腺腫の局在診断法としてのみならず，皮質過形成による原発性アルドステロン症，クッシング症候群においても，副腎皮質機能の巨視的状態を知る目的でも利用され，有用な情報を提供し得る検査法として評価されている[1)3)12)14)18)]．

ところで，Conn ら[3]の報告以来，副腎シンチグラフィーには ^{131}I-19-iodocholesterol が用いられていたが，薬剤の安定性，純度ならびに副腎集積能といつた点で，^{131}I-19-iodocholesterol には若干の問題があることが指摘されていた[7)8)]．

この点，1975年，小島ら[9)10)]により開発された ^{131}I-標識新ステロイド合成剤 (6β-iodomethyl-19-norcholest-5(10)-en-3β-ol-^{131}I:NCL-6-^{131}I，以下 ^{131}I-Adosterol: 第一ラジオアイソトープ研究所製)

は，副腎集積能が高く，安定であるとされ，臨床的にも有用性が高いことが認められている[5)15)17)].

われわれは，昭和47年以来これらの放射性標識化合物を用いて副腎シンチグラフィーを行つて来たが，今回，手術または剖検により確定診断が得られた症例ならびに臨床的に最終診断が確定された症例について，副腎シンチグラフィーの診断的意義に検討を加え，更に，副腎静脈造影所見との対比も行つた．また，シンチカメラのデーター処理装置を利用して，副腎シンチグラフィーの定量的評価を試みたので，その結果についても報告する．

II. 方法ならびに調査対象

昭和47年12月より，昭和50年12月までに当科にて副腎シンチグラフィーを行つた35例（42検査）を調査の対象とした．昭和47年より昭和48年3月までは ^{131}I-19-iodocholesterol を用いて14例に14検査を行い，昭和48年4月より昭和50年12月までは ^{131}I-Adosterol を用いて23例に27検査を行つた．

これらの症例はいずれも副腎皮質疾患が臨床的に疑われた患者であり，その内訳を Table 1 に示した．

検査の方法は次の通りである．あらかじめヨウ化カリウムにて甲状腺をブロックし，^{131}I-19-iodocholesterol 500～900μCi，あるいは ^{131}I-Adosterol 500～800μCi を静注した．投与後8日目に背側よりシンチグラフィーを行い，腹臥位が困難な小児の場合は腹側より検査した．得られた像を次の如く評価した．すなわち，副腎に著明な集積を認めたものを（＋＋），集積を認めたものを（＋），バックグラウンド計数率よりわずかに高い集積を認めたものを（±），集積を認めないものを（－）と判定した．

検査に用いた検出器は，島津製シンチスキャナー（SCC-150S および SCC-230SA）と東芝製シンチカメラ（GCA-102）である．

次に，35例中22例について，8日目に背側よりシンチカメラにて検査を行い，64×64マトリックスのデーター解析装置に記録させた．得られた像の左右副腎およびバックグラウンド領域として肝および腹部に5/64×5/64マトリックスで関心領域を設定し，各領域の計数率を算出して，両側副腎とバックグラウンド領域との計数率比ならびに患側副腎と健側副腎の計数率比(High/Low-Ratio)を

Table 1. Cases

Disease	Cases	Final diagnosis	
		Surgery or Autopsy	Unverified
Primray aldosteronism adenoma	10	9	1
Cushing's syndrome	10	9	1
Adenoma	(3)	(3)	(0)
Hyperplasia	(6)	(5)	(1)
Recurrent adrenal cancer (Liver metastases)	(1)	(1)	(0)
Addison's disease	2		2
Adrenogenital syndrome	1		1
Metastatic adrenal tumor	1		1
Others	11		11
Essential hypertension	(7)		(7)
Renal hypertension	(1)		(1)
Idiopathic hirsutism	(1)		(1)
Normal	(2)		(2)
Total	35	18	17



Fig. 1. Region of interest for computer analysis.
A. Original 5/64×5/64 matrix data in posterior view.
B. R.O.I. selection
Ⅰ. The right adrenal region.
Ⅱ. Back ground of the liver region for the right adrenal gland.
Ⅲ. The left adrenal region.
Ⅳ. Back ground of the abdominal region for the left adrenal gland.

算出した（Fig. 1）.

その算出法は次の通りである．右副腎は肝への集積と重なつて計測されることが多いためバックグラウンドとして肝をとり，右副腎と肝の計数比で示し，左副腎は左副腎と腹部の計数比で示した．また，患側副腎と健側副腎の計数比（High/Low-ratio）は健側を分母として，右副腎計数率—肝計数率と左副腎計数率—腹部計数率との比で表示した．

用いた装置は東芝製ミニコンピューター（TOSBAC-40）を備えたシンチカメラ（GCA-102）であり，コリメーターは 1,000孔平行型を用いた．検査に際しては，被検者を腹臥位とし，テーブルとコリメーター先端の距離は40cm と一定にした．

III. 結　果

副腎シンチグラフィーおよび副腎静脈造影の病巣局在診断能を，手術あるいは剖検にて組織学的に診断の確立した18例について検討した結果をTable 2に示した．副腎シンチグラフィーでは18例中15例（83%）に病巣を指摘し得た．2例は，右副腎を異常と診断したが，副腎静脈造影では，左副腎腺腫と診断され，手術でも左側副腎の腺腫が確認された．また1例は副腎シンチグラフィーに失敗したが，その原因は ^{131}I-19-iodocholesterolの標識が悪く，保存中ならびに投与後に分解してヨードが遊離したことによると考えられた．

一方，副腎静脈造影は18例のうち12例に行い，10例は検査に成功したが，2例はカテーテルの選択的挿入に失敗した．10例のうち，腺腫による原発性アルドステロン症の8例は全例に於て正しく診断できた．クッシング症候群を示した腺腫の1例と過形成の1例も正しく診断され，結局，副腎静脈造影を行うことの出来た10例では全例に正しい診断を得ることができた．

これら10例のうち，両側の造影に成功したものは8例で2例は右側の造影は不成功であつた．

経過観察を含めて臨床的に診断された17例の副腎シンチグラフィー所見をTable 3に示した．副腎シンチグラフィーの結果からは，両側の副腎皮質過形成による原発性アルドステロン症を疑つたが，副腎静脈造影では左側の副腎皮質腺腫と診断した1例は，近日中に手術の予定である．副腎皮質過形成によりクッシング症候群を示したと考えられる症例は，両側副腎に著明な集積（判定＋＋）

Table 2. Adrenal scintigraphic and venographic findings on surgically proven cases.

Disease	Case	Scintigraphic findings	Venographic findings	Confirmatory diagnosis
Primary Aldosteronism Adenoma	S. M. *	Rt. + Lt. —	Rt. Adenoma Lt. normal	Adenoma Rt.
	N. T. *	Rt. ++ Lt. +	Rt. normal Lt. Adenoma	Adenoma Lt.
	T. J. *	Rt. + Lt. ++	Rt. normal Lt. Adenoma	Adenoma Lt.
	W. K.	Rt. + Lt. ++	Rt. normal Lt. Adenoma	Adenoma Lt.
	H. A.	Rt. ++ Lt. —	——	Adenoma Rt.
	T. S.	Rt. + Lt. +	Rt. normal Lt. Adenoma	Adenoma Lt.
	S. I.	Rt. + Lt. ++	Rt. unsuccessful Lt. Adenoma	Adenoma Lt.
	H. K.	Rt. + Lt. ++	Rt. unsuccessful Lt. Adenoma	Adenoma Lt.
	U. S.	Rt. + Lt. ++	Rt. normal Lt. Adenoma	Adenama Lt.
Cushing's syndrome Adenoma	M. A. *	Rt. — Lt. ++	——	Adenoma Lt.
	S. A. *	Rt. — Lt. ++	Rt. normal Lt. Adenoma	Adenoma Lt.
	W. S.	Rt. ++ Lt. ++	unsuccessful	Adenoma Bilat.
Hyperplasia	I. A. *	unsuccessful	unsuccessful	Hyperplasia Bilat.
	S. Y.	Rt. — Lt. +	——	Hyperplasia Lt.
	N. T.	Rt. — Lt. ++	——	Hyperplasia Lt.
	Y. T.	Rt. + Lt. +	——	Hyperplasia Bilat.
	B. M.	Rt. ++ Lt. ++	Bilat. hyperplasia	Hyperplasia Bilat.
Recurrent adrenal cancer(liver metastasis)	M. N. †	Liver +	——	Adrenal cancer Liver matastasis
Total	18 cases			

* ^{131}I-19-iodocholesterol

† Both ^{131}I-Adosterol and ^{131}I-19-iodocholesterol

Table 3. Scintigraphic and venographic findings on cases diagnosed clinically.

Disease	Case	Scintigraphic findings Rt. Lt.	Adrenal venographic findings
Primary aldosteronism Adenoma	K. Y.	++ ++ Bilat. abnormal	Lt. Adenoma
Cushing's syndrome hyperplasia	W. S.	++ ++ Bilat. abnormal	Bilat. hyperplasia
Adrenogenital syndrome	K. K.	++ ++ Bilat. abnormal	Bilat. hyperplasia
Addison's disease	T. Y. *	— — Bilat. decrease	——
	M. T.	— — Bilat. decrease	Unsuccessful
Metastatic adrenal tumor	S. S.	— — Bilat. decrease	Abnormal

Essential hypertension	Y. Y. *	+	± normal	——
	O. F. *	+	± normal	Rt. normal Lt. unsuccessful
	S. K. *	+	± normal	——
	M. K.	+	+ normal	——
	M. M.	+	+ normal	Bilat. normal
	Y. R.	+	± normal	Bilat. normal
	E. K.	+	+ normal	——
Renal hypertension	N. M.	+	+ normal	——
Idiopathic hirsutism	N. K. *	+	+ normal	——
Normal	M. K. †	+	+ normal	Bilat. normal
	T. I. *	+	± normal	——

* Adrenal scintigraphy using ^{131}I-19-iodocholesterol.
† Adrenal scintigraphy using both ^{131}I-Adosterol and ^{131}I-19-iodocholesterol.

Table 4. Data analysis of adrenal scintigraphy

Disease		Case	Adrenal/B.G.-ratio		High/Low ratio	Mass size (cm)
			Rt.	Lt.		
Primary aldosteronism	Adenoma	N. T.	1.52	1.79	1.03	1.0× 2.2× 1.2
		T. J.	3.73	1.55	3.73	2.3× 1.5× 1.5
		W. K.	4.63	1.04	53.37	2.8× 3.4× 2.5
		H. A.	2.30	1.21	7.59	2.2 ∮
		T. S.	2.99	2.44	1.05	1.4× 1.4× 1.1
		S. I.	2.36	1.57	1.71	1.5 ∮
		H. K.	4.00	1.40	4.00	1.5 ∮
		U. S.	3.77	1.25	2.56	2.0 ∮
	Adenoma susp.	K. Y.	3.36	2.45	1.14	——
Cushing's syndrome	Adenoma	S. A.	2.26	1.01	169.00	2.8× 3.1× 1.9
		W. S.	2.26	2.06	1.01	1.8× 2.0
		W. S.	2.92	——	8.00	1.5 ∮
	Hyperplasia	N. T.	2.03	——	Ext. high	——
		W. S.	4.27	3.25	1.01	——
Idiopathic hirsutism		N. K.	1.78	1.49	1.05	
Essential hypertension		S. K.	1.99	1.33	1.10	
		M. K.	1.39	2.12	1.93	
		M. M.	1.87	1.59	1.56	
		N. M.	1.53	1.92	1.35	
		E. K.	1.67	1.14	1.95	
Addison's disease		M. T.	1.36	1.14	2.56	
Normal		M. K.	1.55	1.80	1.01	
		T. I.	1.72	2.17	1.08	

を認め，更に副腎性器症候群を呈し，11-β-OHlase 欠損症とホルモン学的に診断された症例は，両側副腎に著明な集積（判定卄）を認め，副腎静脈造影でも両側副腎過形成と診断された．一方，アジソン病と診断された２例は共に副腎への集積像を認めなかつた．本態性高血圧症と診断された７例，腎性高血圧症の１例，特発性多毛症の１例および副腎は異常なしと診断された２例の計11例

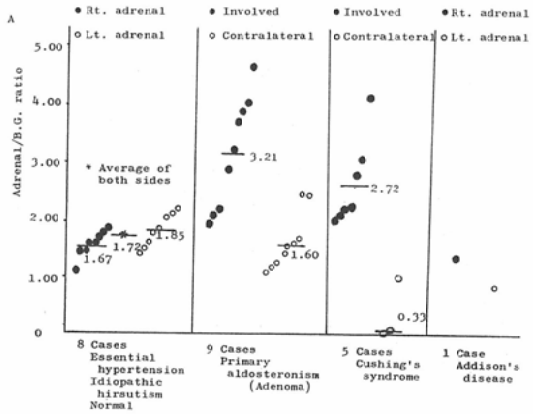

A. Adrenal/Background-Ratio

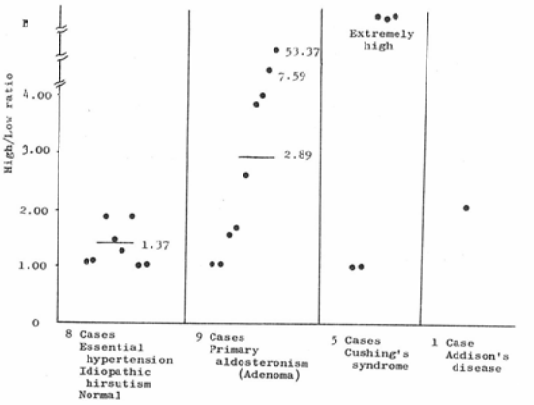

B. High/Low-Ratio

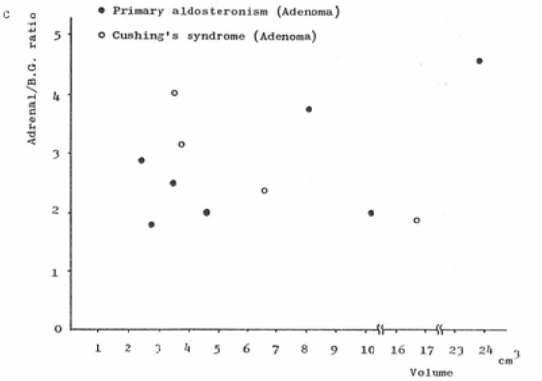

C. Correlation between mass volume and adrenal/Background-Ratio

Fig. 2.　Computer analysis

は，右副腎が全例に於て（＋）の判定，左副腎は6例が（＋）と判定され，5例が（±）と判定された．これら11例は，副腎シンチグラフィーの結果からは全例を異常なしと診断した．

次に，疾患別に両側副腎への集積程度をバックグラウンド計数率との比，患側対健側比で表示した結果を Table 4 および Fig. 2 に示した．

副腎皮質腺腫による原発性アルドステロン症9例の患側の副腎集積比は，1.79より4.63の値を示し平均3.21であつた．一方，本態性高血圧症，特発性多毛症および副腎は異常なしとされた8例では，右副腎の平均が1.67，左副腎が1.85で，両側の平均は1.72を示した．原発性アルドステロン症（腺腫）に於て高い値がみられたが，比が2.50以下を示す腺腫例も3例に認められた．

患側副腎対健側副腎の比は，腺腫による原発性アルドステロン症9例では，1.03より 53.37までを示し，著明に高い値を示す1例を除いた8例の平均は2.89であつた．正常と診断された8例の比は1.01より1.95で，平均1.37であつた．

バックグラウンドとの比では2.50以下であつた腺腫の3例は患側副腎対健側副腎比で，1.00，1.71，7.59の左右差を示し，比が7.59を示した1例は患側を推定することができた．

クッシング症候群では，腺腫3例，過形成例2例の計5例での副腎集積の程度と患側対健側比は Fig. 2 に示すごとく，バックグラウンド計数率の比では，平均2.72倍を呈し，対側は0.33である．ここで，過形成側では両側副腎共に患側とみなした．腺腫例3例の患側対健側比は Fig. 2 B に示すごとく，著明に高い値を示した．

次に代表的な症例の副腎シンチグラムを供覧する．

症例1，W.K. 26歳，女性．

全身倦怠，夜間尿と主訴をして来院し，高血圧（168/74mmHg），低カリウム血症（2.5mEq/L.）を指摘され，原発性アルドステロン症が疑われた．生化学検査，副腎静脈血採血による血中アルドステロン定量測定により左側副腎腺腫と診断された．副腎静脈造影により左側に静脈の圧排，

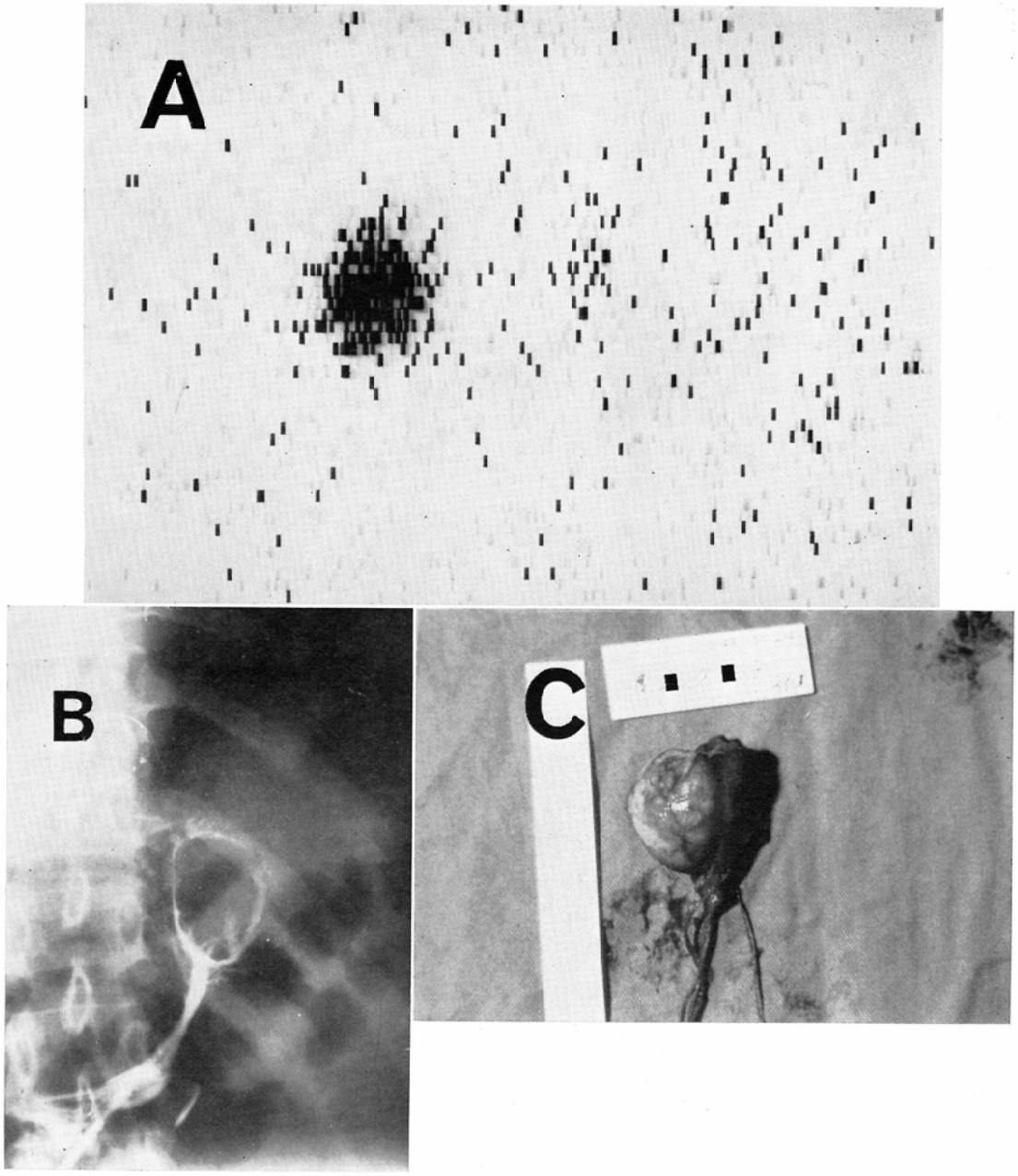

A: Posterior rectilinear scanning with ^{131}I-Adosterol of case 1. Marked radionuclide accumulation was demonstrated in the left adrenal gland.

B. Adrenal venography showed left adenoma.

C. Surgical specimen of case 1. Adenoma of 2.8×3.4×2.5cm in size.

Fig. 3. Case 1. W.K. 26 yrs Female. Primary aldosteronism due to adenoma.

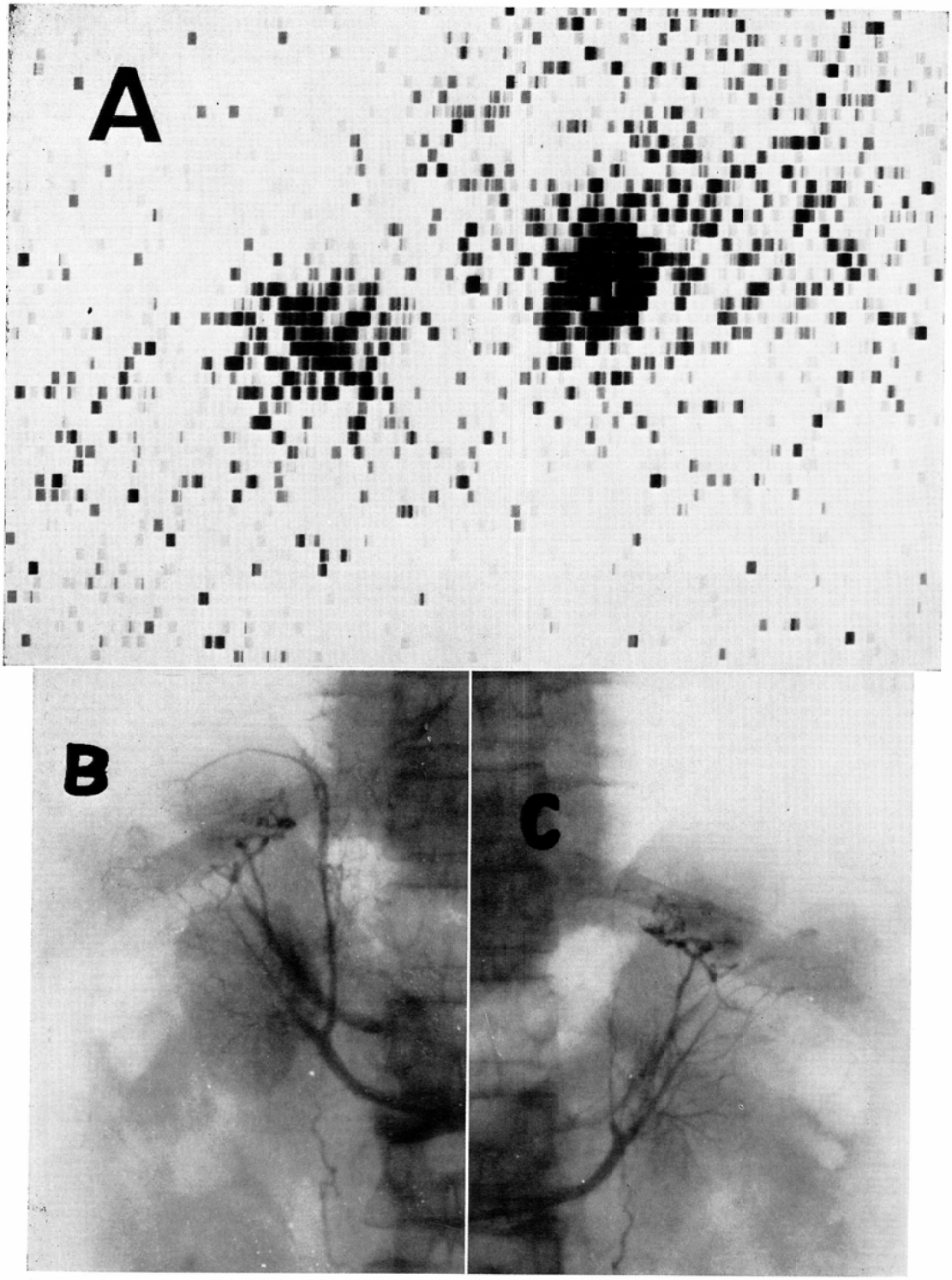

A: Posterior rectilinear scanning with ^{131}I-Adosterol showed bilateral abnormal up take of adrenal glands.
B and C: The right and left adrenal venography demonstrated hyperplasia.

Fig. 4. Case 2 B.M. 34 yrs Female. Cushing's syndrome due to pituitary basophilic adenoma.

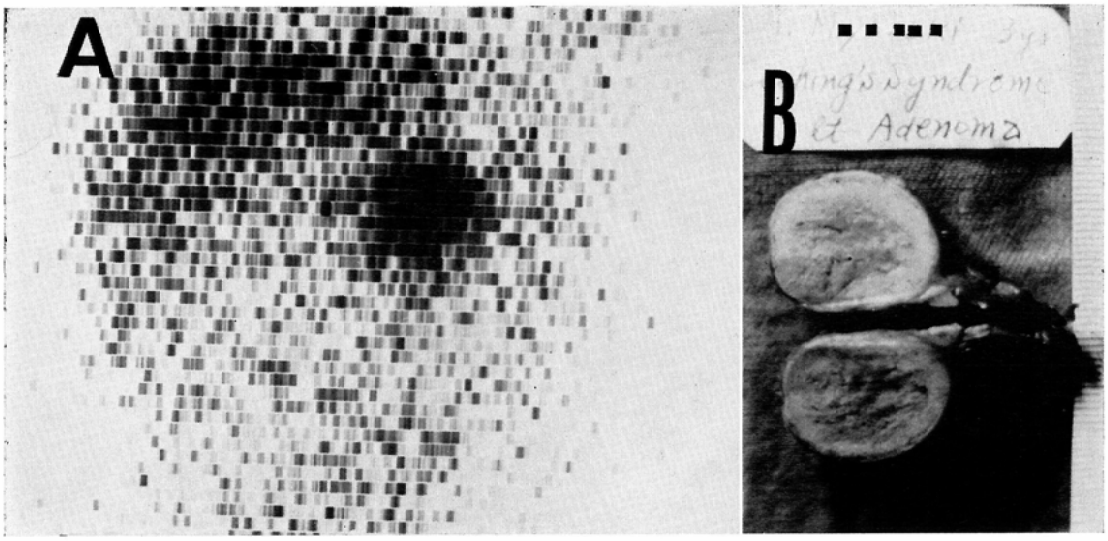

A: Anterior rectilinear scanning of case 3. Marked radio nuclide accumulation of the left adrenal gland was visualized.
B: Histology: Adenoma of 2×2×2.2cm in size.

Fig. 5. Case 3. M.A. 3 yrs Child Female. Cushing's syndrome due to adenoma.

伸展と腫瘤を認め（Fig. 3 B），左副腎摘出により 3.4× 2.8× 2.5cm の腺腫を確認した（Fig. 3 C）

^{131}I-Adosterol 800μCi 投与後8日目のスキャン像で，左副腎の著明な集積像が認められ，左側副腎を異常と診断した（Fig. 3 A）

症例2，B.M. 34歳，女性

肥満，視力障害にて来院，理学的所見では典型的な Cushingoid appearance を呈し，また，両耳側半盲を認めた．血圧は 182/96mmHg と高く，血中 Cortisol は高値を示し，各刺激・抑制試験等のホルモン学的検査により副腎皮質過形成によるクッシング症候群と診断された．頭部のX線所見では，トルコ鞍の破壊像が認められ，また，全身の骨粗髪症が認められた．副腎静脈造影では両側副腎皮質の過形成と診断された（Fig. 4 A，B）

^{131}I-Adosterol 600μCi 投与後8日目のスキャン像では両側副腎に著明な集積（Fig. 4 C）が認められた．この患者は下垂体の Curettage が行われ，Basophilic adenoma と組織学的に診断された．

症例3，M.A. 3歳，女児

生下時，特別な異常を認めなかつたが，次第に紅頬，肥満，外性殖器発育異常が認められるようになり，クッシング症候群が疑われた．血中 Cortisol は高値を示し，Circadian rhythm はなく，Dexamethasone 抑制に反応せず，副腎皮質腺腫が疑われた．^{131}I-19-iodocholesterol 500μCi 投与後8日目に行つた副腎シンチグラフィー正面像（Fig. 5 A）にて，左側副腎に高い集積を認め，右副腎への集積は認めなかつた．後腹膜気体造影にて後腹膜腔に腫瘤を認め，手術が行われた．左側副腎に，2.2×2×2cm の腺腫を認めた（Fig. 5 B）

症例4，N.T. 47歳，男性

高血圧，四肢脱力などを訴えて来院．低カリウム血症を認め，原発性アルドステロン症が疑われた．^{131}I-19-iodocholesterol 900μCi 投与後8日目のスキャン像では，右副腎(＋)，左副腎(＋)と判定され，右副腎を異常と考えた．一方，副腎静脈造影ならびに静脈血採血によるアルドステロン定量では左副腎の腺腫と診断され，手術により，

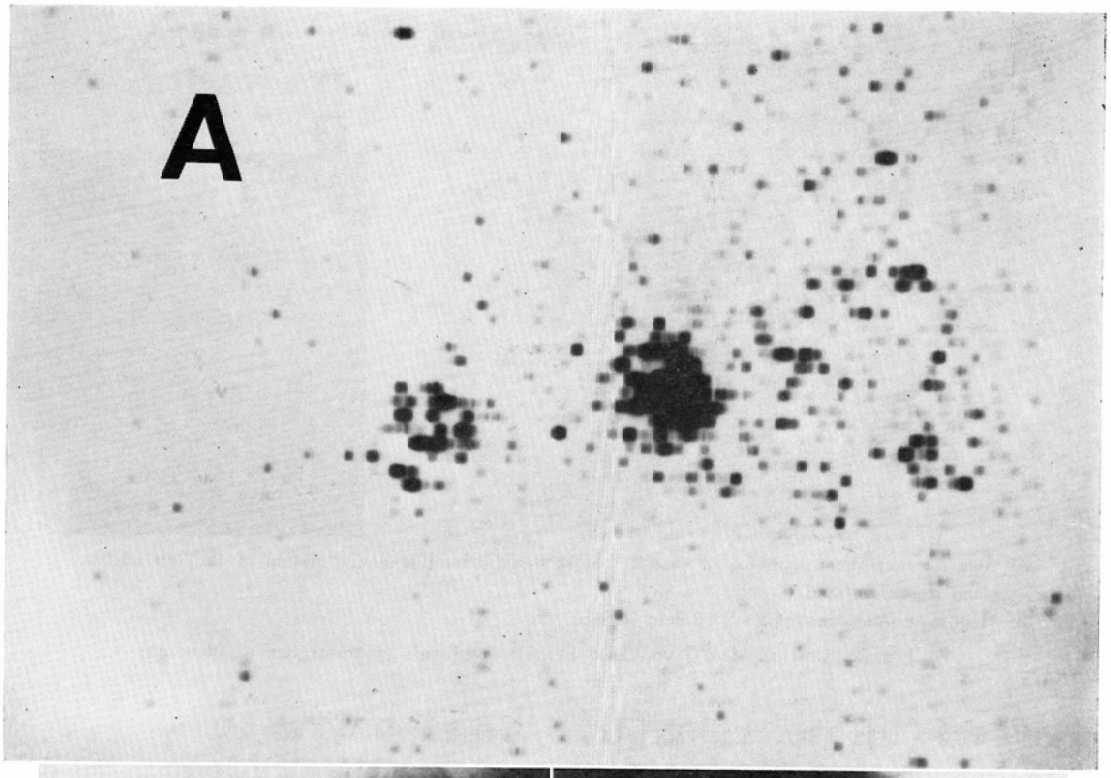
A

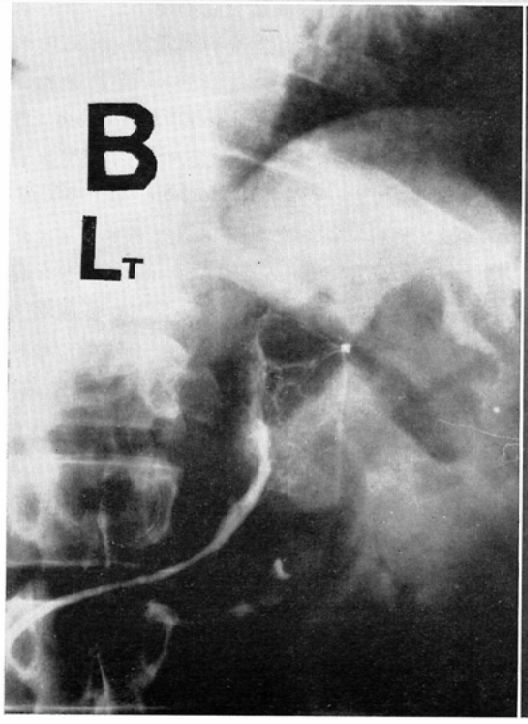
B
LT

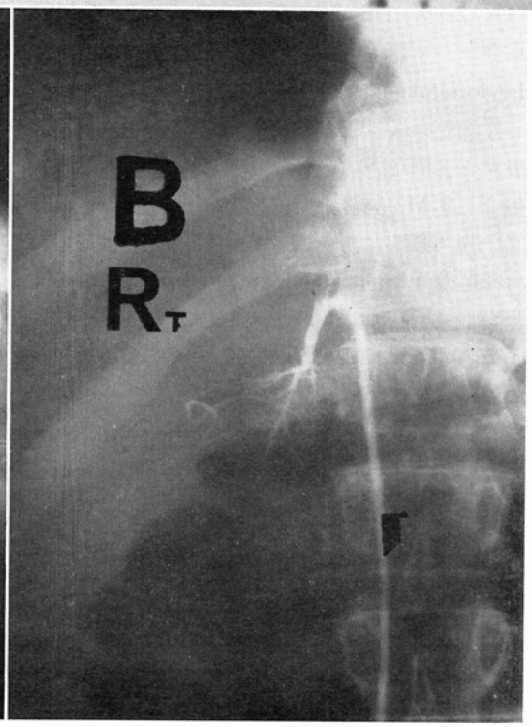
B
RT

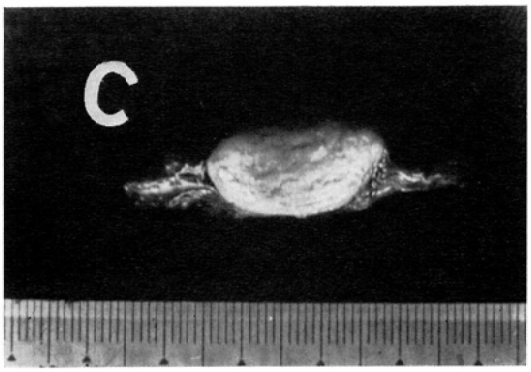

A: Posterior rectilinear scanning of case 4. Bilateral adrenal gland was visualized. Up take of the right was higher than the left.
B: Adrenal venography showed adenoma in the left adrenal gland and normal in the right.
C: Surgical specimen of the left adenoma.
Fig. 6. Case 4. N.T. 47 yrs Male Primary aldosteronism due to adenoma.

左副腎に 2.2× 1.2cm の腺腫を認めた(Fig. 6).

IV. 考　察

1971年, Beierwaltes ら[1], 1972年 Conn ら[3]が副腎皮質過形成または腺腫によるクッシング症候群や腺腫による原発性アルドステロン症の診断に, ^{131}I-19-iodocholesteorl を用いた副腎シンチグラフィーが有用なことを報告して以来, 副腎シンチグラフィーはこれらの疾患が疑われる場合の簡便な検査法として認められている.

その後, より副腎集積能の高い副腎シンチグラフィー用放射性医薬品として ^{131}I-Adosterol が開発され[9)10)], 副腎疾患の診断にはホルモン学的診断とともに欠くことのできない重要な検査法と評価されるに至つた.

^{131}I-Adosterol は副腎への集積程度に於て, ^{131}I-19-iodocholesterol とかなりの相違があると考えられるが, シンチグラフィーの読影に際しては, 両者による所見の差はほとんどなく, 同じ判定基準を適用できると考えられる. 事実, われわれは ^{131}I-19-iodocholesterol ならびに ^{131}I-Adosterol の両者をそれぞれ14例と21例に使用して, 同じ判定基準で診断を行つたが, Table 2, Table 3 に示す如く, 両者間にほとんど差を認めなかつた. つまり, 両者の集積機序は同一であり, より副腎集積能の高い[10)15)17)] ^{131}I-Adosterol の使用では投与量を減少し得るという点で利点があると考えられる.

^{131}I-19-iodocholesterol と ^{131}I-Adosterol の両者を用いた副腎シンチグラフィーでの診断能を検討すると, 確定診断が得られた18例では, ^{131}I-19-iodocholesterol を用いて不成功であつた1例を除き全例が異常と診断できた. しかし, このうち腺腫による原発性アルドステロン症の2例では反対側を異常として診断したが, その原因は右副腎への集積と共に肝への集積が割に高く認められたためと考えられる. すなわち, 誤診例はいずれも右副腎により高い集積があるように認められ, 右副腎を異常と診断したものであつた. 一方, 副腎への集積は皮質腺腫のホルモン産生能と腫瘍の大きさにも関係すると考えられる. 諸家の報告によると直径1 cm 以下の場合の診断は副腎シンチグラフィーでは困難である[3)16)11)16)] とされているが, これら2例の腺腫の大きさは 1.0× 2.2× 1.2 cm, 1.4× 1.4× 1.1cm であり, 決して診断困難なほど小さなものではなかつたことからも以上のような理由が考えられる.

このような読影の誤りを解決するための一方法として, 集積の程度を定量的に評価することが考えられる. しかしながら, われわれが行つた副腎の計数率と肝, 腹部のバックグラウンドとの比で示す方法では, 患側は1.79より4.63, 平均3.21で反対側の1.04より2.44平均1.60と差を認めたものの, 1.79より2.44の間では鑑別が困難であることがわかつた. また, 副腎皮質疾患でないと臨床的に診断された8例に於て同様な比をみると, 平均1.72で, 右副腎平均1.67, 左副腎平均1.85であつたが, 左右の集積比は1.07より2.23の広い範囲にバラツキが認められるため, 腺腫例との鑑別も困難であることがわかつた. しかし, これらの値が比較的少数例から得られたものであるため, 腺腫例, 正常例について更に症例を重ねて検討すれば, 意味のある結果が得られるかもしれないと考えている.

次に原発性アルドステロン症, クッシング症候

群を示した腺腫例に於て，腺腫の大きさと副腎への集積比を調べたが，(Fig. 2 C）に示す如く，両者の相関は明きらかではなかつた．しかし，本質的にこの相関は，単に，腺腫の大きさだけでなく腺腫のホルモン産生能との関連に於て検討すべきであつたと考える．

副腎皮質腫瘍の形態的診断法としての副腎静脈造影を評価すると，造影成功例では全例に腫瘤の診断をすることができた．しかし，12例中２例に不成功例があり，成功例10例中２例は右側（健側）の造影が不成功であつた．両側副腎静脈の造影は熟練者が行つても困難な場合がある[17]点が問題であるが，現在のところ成功すれば最も確実な情報を得ることができる検査法である．また，副腎静脈造影は副腎静脈血のホルモン測定による診断のためにも不可欠の検査法となつている．

副腎静脈造影と比較して副腎シンチグラフィーは手技が簡単で，病巣の局在診断のスクリーニングに診断的意義があると考えられるが，更に，Dexamethasone による抑制試験や，Aldactone 負荷試験等を加えた定量的な評価を行うと，局在診断のみならず，質的診断も可能になると考えられ，今後，更に症例を重ねて検討する予定である．

V. まとめ

^{131}I-19-iodocholesterol ならびに ^{131}I-Adosterol による副腎シンチグラフィーを35例に行い，確定診断のついた18例中15例に異常を認めた．

１例は技術的な面で副腎シンチグラフィーに失敗し，他の２例の原発性アルドステロン症腺腫例では局在診断をなし得なかつた．使用した両核種の診断能には殆んど差を認めず，^{131}I-Adosterol の方が高い集積能をもつたため，投与量を減少し得る利点があるように思えた．定量的評価をすることにより，更に精度の高い診断が行ない得るか否かを検討したが，今回行つた方法と症例ではその可能性が示唆されたが，結論をだすには至らなかつた．

VI. おわりに

^{131}I-Adosterol は ^{131}I-19-iodocholesterol と共に副腎病巣の局在診断のスクリーニングに診断的意義の高い物質であることを確認すると共に，副作用も殆んど認められず，副腎シンチグラフィー用放射性医薬品として大いに利用価置のあるものであると考えられた．

文　献

1) Beierwaltes, W.H., Lieberman, L.M., Ansari, A.N., et al.: Visualization of human adrenal glands in vivo by scintillation scanning. J.A.M.A. 216 (1971), 275—277.
2) Blair, R.T., Beierwaltes, W.H., Lieberman, L.M., et al.: Radiolabeled cholesterol as an adrenal scanning agent. J. Nucl. Med. 12 (1971), 176—182.
3) Conn, J.W., Morita, R., Cohen, E.L., et al.: Primary aldosteronism. Arch. Int. Med. 129 (1972), 417—425.
4) Counsell, R.E., Ranade, V.V., Blair, R.T., et al.: Tumor localizing agents IX. Radioiodinated cholesterol. Steroids 16 (1970), 317—328.
5) 福地総逸，中嶋凱夫ほか：新しい副腎スキャン剤 6β-Iodomethyl-19-norcholest-5 (10) -en-3β-ol-^{131}I (NCL-6-^{131}I, 商品名アドステロール）の臨床経験．ホルモンと臨床，23(1975)，1051—1056.
6) 福地総逸ほか：^{131}I-19-コレステロールによる副腎スキャンニング．日本医事新報，2531 (1972)，29—33.
7) Hebestreit von H.P., D. von Keiser: Nebennierenszintigraphie mit ^{131}I-19-Iodocholesterol unter Berucksichtigung der Niereninsu Hizienz. Fortschr Rontgenstr. 119 (1973), 296—300.
8) Hotte, C.E. and Ice, R.D.: Thermal and radiolytic decomposition of ^{131}I-iodocholesterol. J. Nucl. Med. 15 (1974), 38—41.
9) Kojima, M., Maeda, M., Ogawa, H., et al.: Homodllytic rearrangement of 19-iodocholesterol. J. Chem. Soci. Ch m. Comm. 47 1975.
10) Kojima, M., Maeda, M., Ogawa, H. et al.: New adrenal-scanning agent. J. Nucl. Med. 16 (1975), 666—668.
11) 久保敦司ほか：原発性アルドステロン症における副腎スキャニング．臨放，20 (1975)，31—38.
12) Lieberman, L.M., Beierwaltes, W.H., Conn, J.W., et al.: Diagnosis of adrenal disease by visualization of human adrenal glands with ^{131}I-19-iodocholesterol. New Engl. J.

Med. 285 (1971), 1387—1393.
13) 町田豊平：副腎疾患の放射性診断法の進歩．臨放，19 (1974)， 501—512.
14) 前田知徳，吉田祥二，能野町子ほか：^{131}I-19-iodocholesterol 副腎シンチグラフィーの臨床的検討．臨放，20 (1975)，1155—1161.
15) 松浦啓一，鴨井逸馬，渡辺克司ほか：^{131}I-標識ステロイド合成剤（^{131}I-Adosterol）による副腎シンチグラフィー．Radioisotopes 24(1975)，28—33.
16) 奥山武雄ほか：副腎シンチグラフィーと副腎静脈造影の診断学的評価．日医放誌，35(1975)，1098—1106.
17) 佐々木常雄ほか：^{131}I-Adosterol による副腎シンチグラフィー．Radioisotopes 25 (1976)，26—29.
18) Schteingart, D.E., Conn, J.W., Lieberman, L.M. et al.: Persistent or recurrent Cushing's syndrome after total adrenalectomy. Arch. Int. Med. 130 (1972), 383—387.