The University of Osaka
Institutional Knowledge Archive

Title	胃粘液溶解法を応用した胃X線検査 第2報 胃小区描出のための準精検法の考案
Author(s)	井田, 和徳; 宮永, 実; 西脇, 和善 他
Citation	日本医学放射線学会雑誌. 1979, 39(4), p. 354-361
Version Type	VoR
URL	https://hdl.handle.net/11094/19552
rights	
Note	

The University of Osaka Institutional Knowledge Archive : OUKA

https://ir.library.osaka-u.ac.jp/

The University of Osaka

胃粘液溶解法を応用した胃X線検査

第2報　胃小区描出のための準精検法の考案

岐阜歯科大学第二内科
井田　和徳　宮永　実　西脇　和善　呉　尚皓
阿知波康二　奥田　順一　窪田　吉克
五井病院
山田成一郎

（昭和53年9月1日受付）

The Double-contrast Examination of the Stomach Applied Enzymatic Mucolysis

A semi-closed method for the delineation of the areae gastricae

Kazunori Ida, Minoru Miyanaga, Kazuyoshi Nishiwaki, Shokoku Go, Kohji Achiwa, Junichi Okuda and Yoshikatsu Kubota, Seiichiro Yamada*

Department of 2nd Internal Medicine, Gifu College of Dentistry, Goi Hospital*

Research Code No.: *512*

Key Words: *Double-contrast examination, Areae gastricae, Enzymatic mucolysis*

We previously reported the new techniques of a simple method and a closed method for the delineation of the area gastricae, using mucolytic agent in double-contrast examination of the stomach. In this paper a new modified simple method, "semi-close method", was introduced and discussed about double-contrast pictures, especially the delineation of the area gastricae. The results were as follows:

1) Double-contrast pictures made by this method with mucolytic agent were better than the simple method, but not so good as the closed method in mucosal coating and the delineation of the area gastricae.

2) The semi-closed method could be applied to routine study because the preparation was easy.

3) Optimal volume of mucolytic solution was 50 ml and the optimal preparation time was 20 min. in this method.

4) 200 ml of 180% barium mixture was optimal in concentration and volume.

より良い像を簡便に撮影し，微小なあるいは所見の少ない病変をより容易に診断することは，胃X線検査に対する絶ざる課題である．私達はすでに蛋白分解酵素剤による胃粘液溶解法を応用した胃X線検査の2法を報告してきた[1]．このうち，精検法はやや繁雑な処置を要するが，胃小区を最

も確実に描出しうる二重造像法である[2]．一方，簡便さを特徴とする簡易法は，外来患者のスクリーニングや胃集検[3)4)]などに用いてきたが，常に良好な像をうるという確実性に若干の問題を残している．すなわち，本法は250ml という大量の粘液溶解液を投与し，一定時間後に十二指腸への自然排泄を期待して撮影するため，胃の排泄機能亢進例では同液の胃内停滞時間が短く，粘液溶解が不充分となる．逆に排泄遅延例では大量の胃内残溜液によつて造影剤が稀釈され，コントラストの悪い像になりやすい．

胃色素内視鏡検査における胃粘液除去には蛋白分解酵素を80ml の稀釈ガスコン液とともに経口投与し，臥位で15～20分間体回転している[5)~8)]．この処置によつて内視鏡観察に支障をきたさない程度に胃粘液は除去され，コントラスト法ではほぼ全例に胃小区像の観察が可能である．そこでこのようなより少量の処置液を投与し，臥位での体回転を加えることによつて効果的な粘液溶解をおこなう方法を胃X線検査に応用した．この方法（以下粘液溶解X線検査の準精検法と仮称する）に関する諸条件を検討し，さらにそのX線像を粘液溶解法の簡易法と精検法と比較検討した．

I. 方法および対象

準精検法では，Fig. 1に示すようにまず前処置液の十二指腸への排泄を抑制するために鎮痙剤を注射してから，胃粘液溶解液を投与し，約1分間に1回仰臥位と腹臥位を交互にとらせた．一定時間後再度鎮痙剤を注射し，発泡剤投与後X線撮影を開始した．

本法における検討項目としては，Fig. 1の枠で囲んだ粘液溶解液量（50ml と30ml），同液投与からX線撮影開始までの前処置時間（10分，15分，

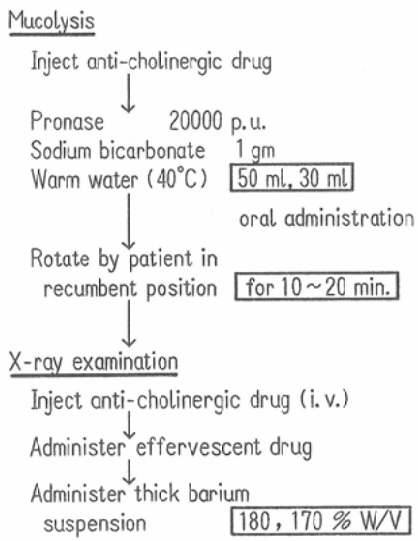

Fig. 1　Method

20分）並びにバリウム濃度（170%，180% w/v）をとりあげ，これらの組合せから Table 1のように D_1 から D_4 法の1亜型を含む5方法を考案し検討した．その他基礎的検討として，市販のバリトゲンデラックス（以下Bと略す）とウムブラゾル—A（以下Uと略す）の単独および両者混合時の各種濃度における粘度を Ostwald 変法にて測定した．その結果にもとずき，本研究では B：U を2：1の比で混合したバリウムを200ml 投与した．撮影は既報のように腹臥位レリーフ，立位・腹臥位充満像，二重造影像，圧迫像，立位第1斜位像の順におこなつた．

各X線所見の判定基準はそれぞれの成績の項に記した．

対象は入院，外来を問わず胃X線検査を指示された任意の症例300例で，その年齢と疾患の内訳

Table 1　Constituent factors in each group

	D_1	D_1'	D_2	D_3	D_4
Warm water	50 ml	50 ml	30 ml	50 ml	50 ml
Period of rotation by patient	20 min.	20 min.	20 min.	15 min.	10 min.
Concentration of barium (%, W/V)	180 %	170 %	170 %	180 %	170 %

Table 2　Classification of cases

Group		D_1	D_1'	D_2	D_3	D_4
Sex	Male	38	24	22	59	29
	Female	26	23	25	35	19
Avarage age		45.0	49.7	47.2	44.6	53.0
Disease	Gastric cancer(Early cancer)	2 (1)			1 (1)	2 (1)
	Gastric ulcer (Scar)	16 (2)	11 (8)	12 (1)	16 (7)	17 (4)
	Duodenal ulcer (Scar)	7 (1)	2 (2)	6 (1)	5 (3)	2
	Gastric polyp	4	3	2	8	2
	Erosive gastritis	2	6	2	15	3
	Others	33	25	25	49	22

けは Table 2に示した.

II. 成　績

1. バリウム製剤の粘度

Ostwald 変法により測定した2種類のバリウム製剤の単独および両者混合時の濃度別粘度をFig. 2に示した. いずれの場合も100～140% w/v の間では粘度にあまり差はなく, その上昇も緩やかであるが, 製品Bは150%から, 製品Uは160%から急激に上昇した. しかし, 両者を混合すると, 高濃度でも粘度の上昇はより緩やかで, とくに製品Uの比が大きい程この傾向は著明であつた. すなわち, 比較的粘度の低い製品Uでも単独180%の場合は244.3秒であるが, B：U を2：1にすれば同濃度で130.5秒とほぼ半減し, 逆にB：U を1：2にすると72.2秒まで低下した.

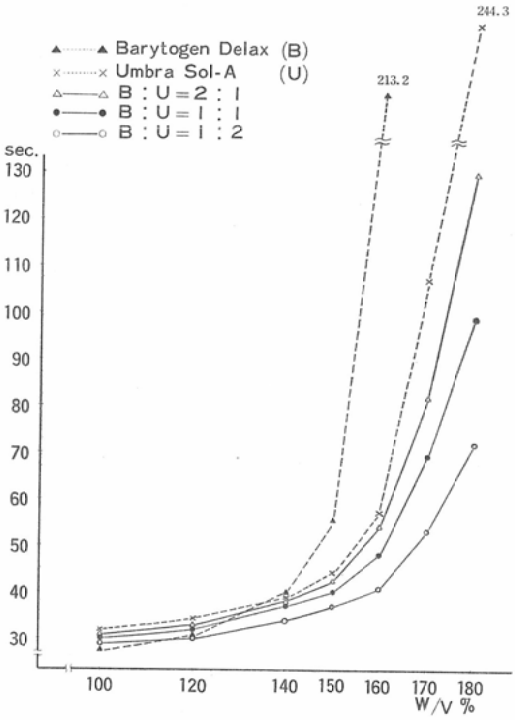

Fig. 2　Viscosity at various concentration of barium products.

2. 胃内残存液量

胃内残存液量は立位充満像で明らかな液層が15mm 以上, あるいは腹臥位レリーフ像が多量の貯溜液で稀釈され, あたかも薄層法のような像を呈する例を「多量」, ほとんど貯溜液を認めない例を「少量～なし」, その中間を「中等量」として判定した.

D_1 群に D_3 群とほぼ同程度の残存液を認めたが, 一般に D_1 から D_4 群に向つて胃内残存液は増加する傾向がみられた (Table 3). 上記判定基準によると簡易群は D_4 群より多く, 精検群はD群のいずれよりも少なかつた.

3. バリウムの壁附着性

背臥位二重造影像におけるバリウムの壁附着状態は, 極めて良好なコントラストをなして均一に適量附着しているものを「極めて良好」, やや淡いが均一に附着しほぼ良好なコントラストをなすものを「良好」, 通常ルーチン検査でみられる平均的な附着性を示す例および造影剤の附着過剰などにより部分的な附着むらのみられる例を「やや不良」, 辺縁線や後壁面が造影剤の附着不良のために不明瞭なものを「不良」と判定した.

Table 3 Fluid retention in the stomach

Method	No. of cases	Much	Moderate	Little
D_1	64	22 (34.4%)	16 (25.0%)	26 (40.6%)
D_1'	47	10 (21.3)	15 (31.9)	22 (46.8)
D_2	47	12 (25.5)	15 (31.9)	20 (42.6)
D_3	94	33 (35.1)	24 (25.5)	37 (39.4)
D_4	48	29 (60.4)	10 (20.8)	9 (18.8)
A	40	26 (65.0)	9 (22.5)	5 (12.5)
B	80	4 (5.0)	44 (55.0)	32 (40.0)

A : simple method
B : close method

Table 4 Mucosal coating

Method	No. of cases	Excellent	Good	Fair	Poor
D_1	64	9 (14.1%)	33 (51.6%)	22 (34.4%)	0
D_1'	47	5 (10.6)	21 (44.7)	21 (44.7)	0
D_2	47	5 (10.6)	22 (46.8)	20 (42.6)	0
D_3	94	6 (6.4)	36 (38.3)	51 (54.3)	1 (1.1)
D_4	48	5 (10.4)	12 (25.0)	30 (62.5)	1 (2.1)
A	40	2 (5.0)	10 (25.0)	26 (65.0)	2 (5.0)
B	80	30 (37.5)	34 (42.5)	16 (20.0)	0

A : simple method
B : close method

Table 5 Visualization of areae gastricae

Method	No. of cases	Visualized area at the posterior wall			
		$1\sim\frac{1}{2}$	$\frac{1}{2}\sim\frac{1}{4}$	$\frac{1}{4}\sim$	not visualized
D_1, D_1'	111	36 (32.4%)	40 (36.0%)	15 (13.5%)	20 (18.0%)
D_2	47	9 (19.1)	17 (36.2)	16 (34.0)	5 (10.6)
D_3	94	22 (23.4)	25 (26.6)	27 (28.7)	20 (21.3)
D_4	48	11 (22.9)	12 (25.0)	12 (25.0)	13 (27.1)
A	40	3 (7.5)	13 (32.5)	20 (50.0)	4 (10.0)
B	80	50 (62.5)	21 (26.3)	9 (11.3)	

A : simple method
B : close method

Table 4に示すように「極めて良好」な例は D_1 群に最も多く (14.1%), D_3 群に最も少なかつた (6.4%). これに「良好例」を加えると, D_1 群は66%となり以下次第に減少して, D_4 群では36%にすぎなかつた. これらD群の成績はすべて簡易群より良く, 逆に精検群より劣つた.

4. 胃小区の描出

胃小区の描出状況は胃の全後壁に対する描出範囲の比率から検討した. 粘液溶解液が30ml と最も少ない D_2 群に1/2以上の広範囲描出例が少なく, 1/4以下の小範囲描出例の多い点を除けば D_1 から D_4 群に向つて胃小区の描出率は低下し, 描出範囲も狭くなる傾向がみられた (Table 5). すなわち, 胃小区描出能の最も秀れた D_1, D_1' 群

Table 6　Age and areae gastricae visualized by method D_1 and D_1'

Age	No. of cases	Visualized area at the posterior wall			
		$1\sim\frac{1}{2}$	$\frac{1}{2}\sim\frac{1}{4}$	$\frac{1}{4}\sim$	not visualized
～29	18	6 (33.3%)	5 (27.8%)	3 (16.7%)	4 (22.2)
30～39	19	4 (21.1)	9 (47.4)	4 (21.1)	2 (10.5)
40～49	20	8 (40.0)	7 (35.0)	3 (15.0)	2 (10.0)
50～59	30	9 (30.0)	15 (50.0)	1 (3.3)	5 (16.7)
60～	24	9 (37.5)	4 (16.7)	4 (16.7)	7 (29.2)

（両群はほぼ同様の成績であつたため一括して示した）では，胃全後壁の1/2以上描出された例が32.4%を占め，1/4以上描出された例は68.4%であつた．しかし，全く小区像の認められない例も18.0%存在した．最も描出率の低い D_4 群では，それぞれ22.9%，47.9%，全く描出されない例は27.1%であり，両群の間には小区描出能にかなり差がみられた．

一方，簡易法では1/4以上の描出例が少なく，1/4以下の小範囲描出例が50%を占め，広範囲描出率はD法に劣つた．精検法ではD法のなかで最も描出率の高い D_1，D_1' 法より描出状況はさらに良好であつた．

胃小区の年齢別描出状況を描出率の高い D_1，D_1' 群についてみると（Table 6），胃全後壁の1/4以上描出された例は50歳代まで加齢とともに増加するが，60歳以上の高齢者では減少しており，また全く描出されない例は20歳以下の若年者と60歳以上の高齢者に多く，年齢により胃小区のX線描出に難易のあることが窺われた．

5.　症例

症例1．23歳，男性．胃角部潰瘍．

D_2 法で撮影した Fig. 3の矢印より口側には網目状の小区が全面に広がつており，その肛門側にはほとんど小区像を認めない．色素内視鏡検査（コントラスト法）から，矢印を結ぶ線が胃底腺・幽門腺境界に相当し，潰瘍は腺境界近傍幽門腺粘膜に存在した．胃粘膜はほぼ正常で，幽門腺粘膜にはチリメン状のこまかい小区が密集しており，X線では一見非常に平担な粘膜として描出されている．このように準精検法によつて両域粘膜性状の差異までX線的に表現することができる．

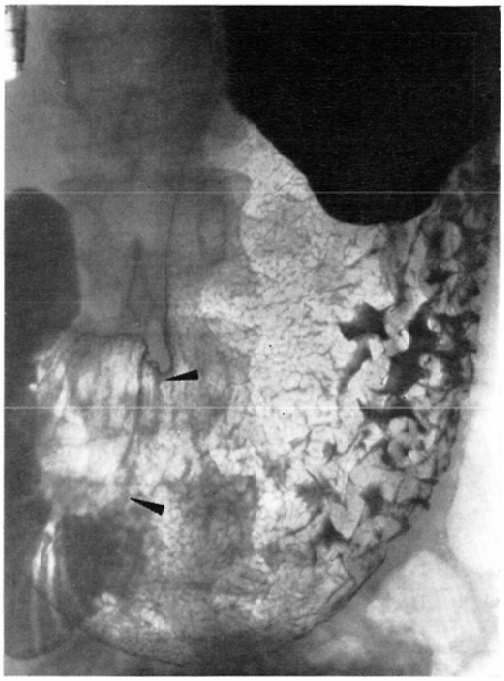

Fig. 3

症例2．48歳，女性．胃体下部接吻潰瘍兼胃ビラン性胃炎

Fig. 4（D_1' 法）では撮影体位の関係上潰瘍は明らかでないが，前底部後壁に存在する多発性タコイボビランが描出されており，中心陥凹部の小バリウム斑も読影可能である．本法はこのよう

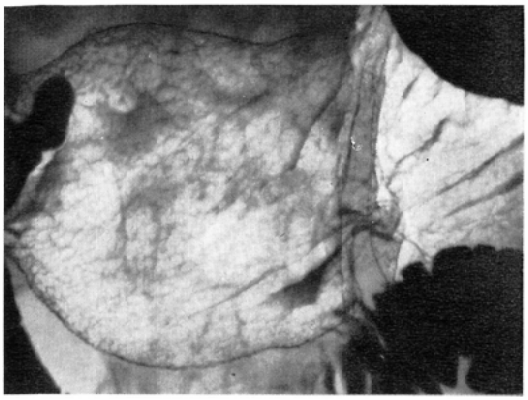

Fig. 4

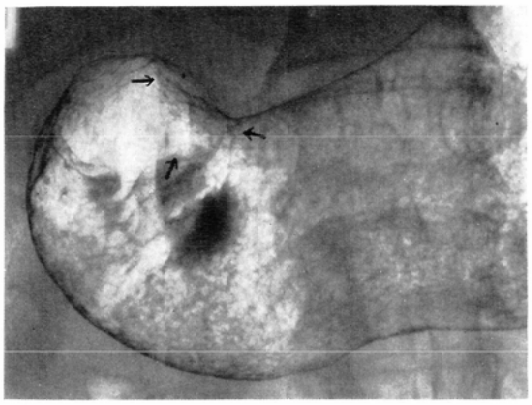

Fig. 5

な小病変の描写に極めて有用である．

症例3．77歳，男性，Ⅱc 型早期癌

呕気を主訴として来院，Fig. 5は D_1 法による初回ルーチン検査時の二重造影像である．前庭部小弯に壁不整・硬化，対応する後壁に不整顆粒像を認める部分が存在する．切除後の検索から，大きさ2×4cm，深達度 m の分化型癌で，小区異常部（矢印で囲まれた部分）が癌浸潤境界に一致することを確認した．

本例のような Ul を伴なわない分化型早期胃癌は，スクリーニング検査で見逃されやすいので，初回検査から胃小区像の描出された良い二重造影を撮影することが望まれる．

III. 考　察

胃小区は胃粘膜を構成する最小肉眼単位であり，胃炎，胃微小病変，Ⅱb 型早期胃癌の診断などに関連してX線描出法の開発が望まれていたが，蛋白分解酵素剤を用いた胃粘液溶解法を通常の上部消化管X線検査に応用することによつて，胃二重造影に描出可能になつた．本文ではその1法である簡易法に改良を加えた準精検法について検討を加えた．

まず本法においては，精検法の経験から非常に高濃度のバリウムが要求される．たとえば胃内で残溜液により稀釈されて150%前後になるためには，かりに40ml の処置液が残存しておれば180%バリウムを200ml 投与しなければならない．このような高濃度バリウムでも被検者にとつて服用しやすく，かつ胃内での稀釈により適度な粘度と壁附着性を有することが望まれるので，現在使用しているバリウム製剤について各種濃度での粘度を測定してみた．製品BとUの粘度は単独ではいずれも150～160%から急激に上昇した．しかし，添付剤としてトラガントの混入されている製品Bとコンドロイチンの混入されている製品Uとを混合すると粘度が低下し，とくにUの比率が高いほどその傾向は著明であつた．一方，準精検法に用いる造影剤としては，良好な壁附着性と同時に胃小区を描出しやすいものが望ましい．製品Uはバリウム粒子が細かく壁附着性が強いためか，この比率を高くすると描出小区の鮮明さを欠く傾向がみられたので，服用時の粘度はやや高いがB：U を2：1の割合で混合した170～180%バリウムを用いた．この混合液の胃内推定濃度140%前後では，B法に用いた製品B単独140%の粘度より若干低い程度で，準精検法においてほぼ満足すべき良好な二重造影像が得られた．

本法における投与バリウムの濃度は，D_1 群と D_1'群の比較から，170%より180% w/v が妥当と思われる．また，本法では投与する粘液溶解液が少ないために簡易法より胃内残存液が減少し，胃内におけるバリウムの稀釈にばらつきが少くなり，加えて臥位での体回転により効果的な粘液溶解ができたためか，準精検法による二重造影像は簡易法より著しく改善された．本法の5方法のな

かでは，前処置時間が長い程二重造影像は良好であり，検討した因子のなかではこの前処置時間が二重造影像の良否を左右する最も重要な因子であると思われた．しかし，これが30分以上になると新たな粘液分泌のためか，X線像の不良例が増加してくるので，前処置時間は20分を中心に，15～30分の間に撮影を開始するのが望ましいと考えている．

粘液溶解液の投与量に関しては100ml，80ml についても検討したが像不良例が多いため，今回は50ml と30ml にした．D_1 法と D_2 法の検討から，投与液量は50ml の方が優れていた．このように少量の液を投与する場合は，臥位回転時液が十二指腸へ排泄されやすい右側臥位にならないように，確実に仰臥位と腹臥位を交互にくり返すよう被検者に指示しなければならない．

二重造影像における胃小区の描出は，いわゆる胃小区様顆粒像を目安に判定した．D_1，D_1' 法で胃全後壁の1/2以上に描出された例が32.4%，1/4以上描出された例は計68.4%に達しており，簡易法の7.5%および40.0%に比し胃小区の描出能は著しく改善された．しかし，胃小区の描出されない例は D_1 法では18%あり，簡易法（10.0%）より多かつた．一方，胃小区の描出状況を年齢別にみると，29歳以下と60歳以上で描出率が低下しており，加齢ないし慢性胃炎の有無，進展にともなつて胃小区のX線描写に難易を生じることを示している．若年者では胃底腺，幽門腺粘膜とも小区が非常に細かいために，また高齢者では胃小区様構造の明瞭でない腸上皮化生が広がるために，X線的に網目状を呈する通常の小区像として描写しがたい例が増加すると考えている．したがつて，このような胃粘膜のX線像をいかに判定するかによつて，小区の描出率や描出範囲はかなり異なつてくるので，今後色素内視鏡（コントラスト法，メチレンブルー染色法）像，胃粘膜組織所見と胃X線像との対比検討が望まれる．

以上，準精検法は処置の繁雑さ，X線画質の両面からみても簡易法と精検法の中間に位置するものであり，準精検法のなかでは D_1 法が最も優れていた．現在までに考案した上記3法について，簡易法は胃集検の間接X線撮影に，準精検法は外来ルーチン検査に，精検法はいわゆる精密検査にと，それぞれの特徴を生かして使い分けている．私共は現に準精検法の D_1 法を日常検査に組み入れ，なんら支障なく実施し，その有用性を確認している．

まとめ

胃粘液溶解法を応用した胃簡易X線検査の改良法として準精検法を考案した．本法に関与する因子を組合せて1亜型を含む5法を設定し，それぞれのX線像から方法論的検討を加えた．

設定した5方法のなかでは，D_1 法がバリウムの壁附着性，胃小区の描出率とも最も良好であり，標準的な方法と思われた．D_1 法は簡易法に較べて処置はやや繁雑であるが，二重造影像は著しく改良され，バリウムの壁附着性と胃小区の描写が良好になつた．本法は日常臨床のルーチン検査として，あるいは精密検査として応用価値があると考える．

今回検討した準精検法施行上の具体的な条件としては，粘液溶解液は30ml より50ml が望ましく，前処置時間は20分が妥当であつた．臥位で体回転するこの前処置時間が二重造影像の良否を左右する大きな要因であつた．本法に用いるバリウムは180% w/v. 200ml が適当であつた．

文　献

1) 井田和徳，奥田順一，窪田吉克，宮永　実，呉尚晧，川井啓市：胃粘液溶解法を応用した胃精密X線検査．第1報 胃小区描出のための簡易法と精検法の考案．日本医放会誌，37：759—767，1977
2) 井田和徳，奥田順一：胃小区描出を目的とした精密胃X線検査法．胃と腸，12：932，1977．
3) 井田和徳：胃間接X線検査の問題点とその対策．胃集検，No. 38：62，1977
4) 井田和徳，宮永　実，呉　尚晧，西脇和善，奥田順一，窪田吉克，吉川邦生，粟井堅一，新楽実：粘液溶解胃X線検査法の間接X線検査への応用．第17回日本胃集検学会総会口演於東京，1978
5) 井田和徳，川井啓市，郡　大裕，三崎文夫，酉家　進，中島正継，橋本睦弘，宮岡孝幸：内視

鏡検査における色素撒布法の応用—第1報 基礎的検討— Gastroenterological Endoscopy 14：261—266，1972
6) Ida, K., Kohli, Y., Shimamoto, K., Hashimoto, Y. and Kawai, K.: Endoscopical findings of fundic and pyloric gland area using dye scattering method. Endoscopy, 5: 21—26, 1973
7) 井田和徳，橋本睦弘：胃の色素撒布法と生体染色法，竹本忠良，川井啓市編，色素による消化管内視鏡検査法，48— 68，医学書院，東京，1974
8) 窪田吉克，井田和徳：改良コンゴーレッド法，竹本忠良，川井啓市，井田和徳，鈴木茂編，色素内視鏡検査の手技と応用，80—88，医学図書出版，東京，1976