The University of Osaka
Institutional Knowledge Archive

Title	肺のInflammatory Pseudotumor (Plasma Cell Granuloma) のCT所見
Author(s)	櫛橋, 民生; 宗近, 宏次; 佐藤, 秀一 他
Citation	日本医学放射線学会雑誌. 1994, 54(1), p. 13-19
Version Type	VoR
URL	https://hdl.handle.net/11094/19561
rights	
Note	

The University of Osaka Institutional Knowledge Archive : OUKA

https://ir.library.osaka-u.ac.jp/

The University of Osaka

肺の Inflammatory Pseudotumor (Plasma Cell Granuloma)の CT 所見

櫛橋　民生[1)]　宗近　宏次[1)]　佐藤　秀一[1)]　李　京七[1)]
清野　哲孝[1)]　浮洲龍太郎[1)]　本谷　廣栄[1)]　倉下　雄[1)]
菱田　豊彦[1)]　谷尾　昇[2)]　門倉　光隆[2)]　副島　和彦[3)]

1) 昭和大学医学部放射線科　2) 同外科　3) 同第一病理

CT Findings of Pulmonary Inflammatory Pseudotumors (Plasma Cell Granulomas)

Tamio Kushihashi[1)], Hirotsugu Munechika[1)], Shuichi Satou[1)], Kyoushichi Ri[1)], Noritaka Seino[1)], Ryutaro Ukisu[1)], Hiroei Motoya[1)], Yu Kurashita[1)], Toyohiko Hishida[1)], Noboru Tanio[2)], Mitsutaka Kadokura[2)] and Kazuhiko Soejima[3)]

Pulmonary inflammatory pseudotumor (plasma cell granuloma) is not a true neoplastic lesion, but is composed of a variety of inflammatory cells, predominantly plasma cells. The chest X-ray features resemble those of malignant lung tumors ; therefore, CT is often necessary for further evaluation.

We report the CT features of five cases with histologically proved pulmonary inflammatory pseudotumor, which can be summarized as follows : a solitary round or oval parenchymal mass with regular or irregular margin, and with or without calcifications. The calcifications are useful for differential diagnosis if present, but they are usually non-specific in shape and configuration. The mean CT attenuation value of the major portion of the mass was increased from 41 HU to 78 HU by the injection of contrast material. In one case, a linear extension of the lesion was seen from the mass to the lung hilum. In three cases, satellite lung nodules were seen. One of these nodules was also proved histopathologically to be inflammatory pseudotumor.

The biopsy specimens obtained by using a 20 gauge cuttingneedle and an automated biopsy gun were satisfactory for histopathological diagnosis.

Research Code No. : *506.1*

Key words : *Plasma cell granuloma, Inflammatory pseudotumor Lung, CT*

Received Fed. 26, 1993 ; revision accepted Apr. 21, 1993

はじめに

肺に腫瘤性病変を作る inflammatory pseudotumor は組織学的には炎症細胞や間葉細胞を主体とする良性の非腫瘍性疾患である．構成する種々の細胞を反映して plasma cell granuloma, (fibrous) histiocytoma, xanthogranuloma, post-inflammatory pseudotumor, fibroxanthoma など多くの名称 で呼ばれているが，同一疾患と考えられている[1),2)]．しかし 1987 年に Bahadori と Liebow が 40 例の詳細な病理学的検討から inflammatory pseudotumor は成熟した plasma cell が主体となっていることを指摘し，以後 plasma cell granuloma の名称が主として用いられるようになった[3)]．臨床上は肺悪性腫瘍との鑑別が重要で，生検でも診断に至らず，手術を受けることも多い．近年は我が国における報告も増加しているが，その画像，特に CT 所見の報告は少ない[4)-6)]．今回我々は手術または生検

1) Department of Radiology Showa University, School of Medicine / 2) Department of Surgery Showa University, School of Medicine / 3) Department of lst Pathology Showa University, School of Medicine

によって確定診断の得られた5例の inflammatory preudotumor (plasma cell granuloma) の CT 所見をまとめて報告する.

対象および方法

胸部腫瘤影を指摘され，精査のため昭和大学病院を受診した5名を対象とした．年齢は12歳から81歳，平均57歳で，全例男性である．

CT は東芝製 TCT-60 A-60 と日立製 CTW-600 を使用した．

スキャン厚，スキャン間隔は10 mm で撮影し，造影 CT では30%の低浸透圧水溶性造影剤200 ml を1 ml/1秒で自動注入器を使用して静注し，注入開始2分後に撮影を開始した．CT 値は石灰化のない腫瘍中心部及び辺縁部に数カ所 ROI (region of interest) を設定し，それらの測定値を平均し，小数以下を四捨五入して示した．

結　果

臨床上の特徴

小児は12歳の1例のみで，1例は34歳の成人，3例は75歳以上の高齢者であった．5例とも男性で，1例は以前に持続する咳嗽の既往をもっているが，4例は無症状であった．

入院時血液検査では，明らかな異常は見られなかった．喀痰細胞診，気管支鏡下細胞診はともに全例陰性であった．確定診断は2例（症例1，4）は手術で，他の3例は CT ガイド下経皮肺生検による病理所見で得られた．

CT 所見 (Table 1)

CT 上の最大横径は3.0～9.8 cm で平均5.1 cm であった．局在は左肺が4例，右肺が1例，上葉が1例，下葉が4例で，中葉または舌区にはみられなかった．また4例では腫瘤は円形であったが，1例はだ円形で，2例では辺縁が不整で，3例は整な辺縁であった (Fig. 1 (B), (C) 2 (B), 3 (B))．症例1では腫瘤から肺門部に向かう太い不整な線状影が肺紋理に沿って認められた (Fig. 1 (B), (C))．石灰化は3例 (60%) でみられ，1例（症例1）では無定型で軟骨様の強い石灰化であった (Fig. 1 (B), (C))．1例（症例2）では1 cm 以下の小さな多発性の円形の石灰化が腫瘤内にみられ (Fig. 2 (B))，他の1例（症例5）では腫瘤内部に腫瘤とほぼ同心円状の線状の石灰化であった．5例とも単純及び（または）造影 CT はほぼ均一であった．空洞や内部壊死は1例も認められ

Table 1

Case /Age /Sex	Symptom	CT findings					Final diagnosis
		Size Location	The edge of the mass	Mass	CT attenuation value(HU)	Other findings	
1/12/M	No	5.0×5.1 cm RLL	Ill-defined	Calcification(+) : dense, amorphous Cavity, necrosis(−) Homogeneous	36 → 69 (33)	Fissure thickning Some faint nodules Linear shadow extending to the hilum	Operation
2/81/M	No Past history of cough	6.0×9.8 cm LLL	Well-defing	Calcification(+) : small, multiple Cavity, necrosis(−) Homogeneous	ND → 95	Faint nodules Calcified granuloma ?	Biopsy
3/80/M	No	3.0×3.9 cm LLL	Slightly ill-defined	Calcification(−) Cavity, necrosis(−) Homogeneous	ND → 58	Faint nodule	Biopsy
4/34/M	No	3.0×3.0 cm LUL	Well-defind	Calcification(−) Cavity, necrosis(−) Homogeneous	54 → 91 (37)	No	Operation
5/77/M	No	3.7×3.9 cm LLL	Well-defind	Calcification(+) : ring like Cavity, necrosis(−) Homgeneous	33 → ND	No	Biopsy

ND : not done　RLL : right lower lobe　LLL : left lower lobe　LUL : left upper lobe

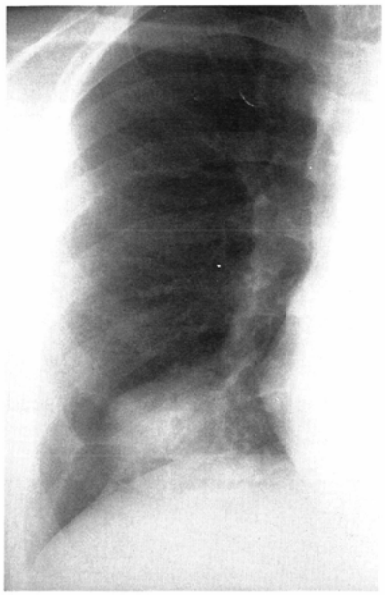

(A) There is a well circumscribed round mass with dense amorphous calcification in the right lower lobe. Minimal pleural indentation is noted.

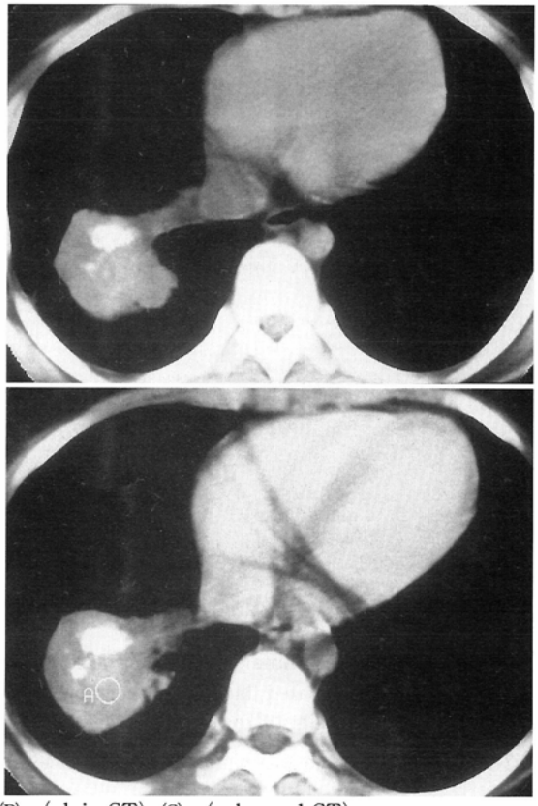

(B) (plain CT), (C) (enhanced CT)
The mass is enhanced moderately (from 36 HU to 69 HU). The edge of the mass is irregular slightly and chondroid type calification is well identifided.

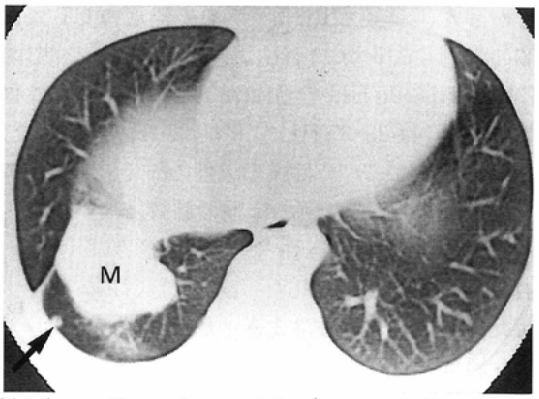

(D) A small another nodule (arrow: inflammatory pseudotumor was confirmed by the operation) is noted near the mass (M). The major fissure is thickened.

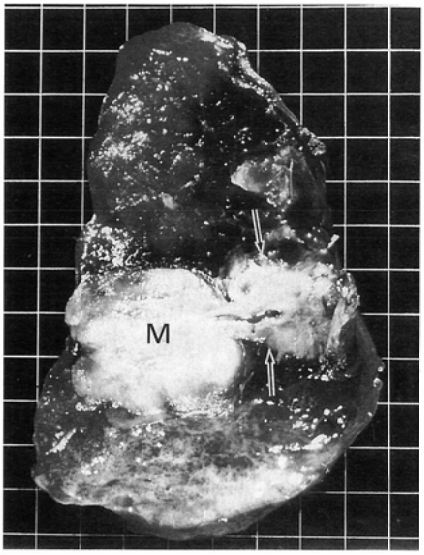

(E) Coronary cut surface of the right lung demonstrates the mass (M) and the lesion around the bronchus (arrows).

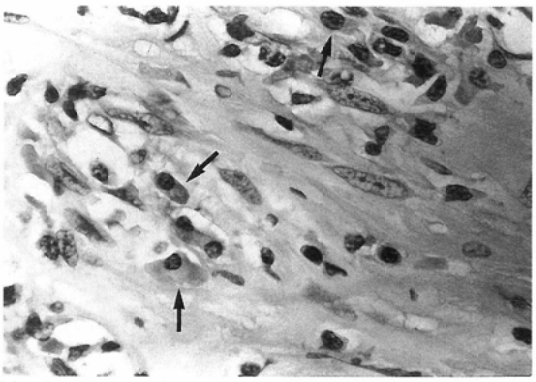

(F) On light microscopy, plasma cells are present (arrows).

Fig. 1 An asymptomatic 12 y.o.boy (Case 1)

なかった．単純 CT（3 例）での腫瘤の CT 値は 33-54 HU で平均 41 HU，造影 CT（4 例）での CT 値は 58-95 HU で平均 78 HU，造影剤強調効果（2 例）は 33-37 HU で平均 35 HU であった．2 例（症例 4，5）では腫瘤以外の肺での変化はみられなかったが，3 例では他の肺野に淡いほぼ円形の陰影が，単発性や（症例 2，3）（Fig. 1 (D)），多発性にみられた（症例 1）（Fig.2 (C)）．また症例 2 では結核によると思われる石灰化した肉芽腫がみられた．

組織所見

組織学的には腫瘤に腫瘍性増殖は認められず，間質に成熟した形質細胞を主体とする炎症反応性細胞の浸潤と線維化がみられた（Fig. 1 (F)，2 (D)）．手術例のうち，石灰化の著明であった症例 1 で硝子化と dystrophic calcification が認められた．また症例 1 でみられた腫瘤と肺門部の間の太い不整な線状影は，腫瘤の支配気管支周囲への形質細胞やリンパ球などの慢性炎症反応性細胞の浸潤であった．腫瘤以外の肺野にみられた淡い円形の陰影は症例 1 のみで病理所見が得られ，main tumor と同様 inflammatory pseudotumor

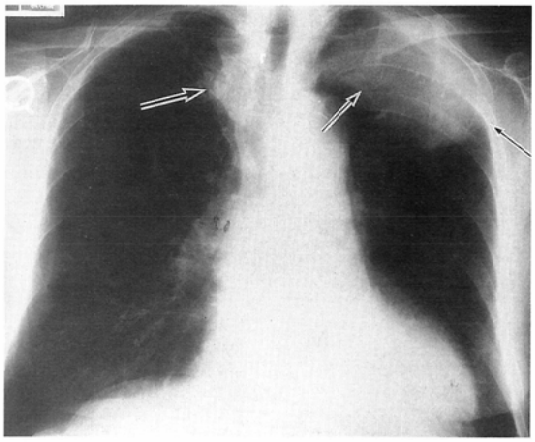

(A) There is a well circumscribed elliptical mass containing multiple small round calcifications in the apical posterior segment of the left upper lobe (arrow). Calcified granuloma is noted in the right upper lobe (large arrow).

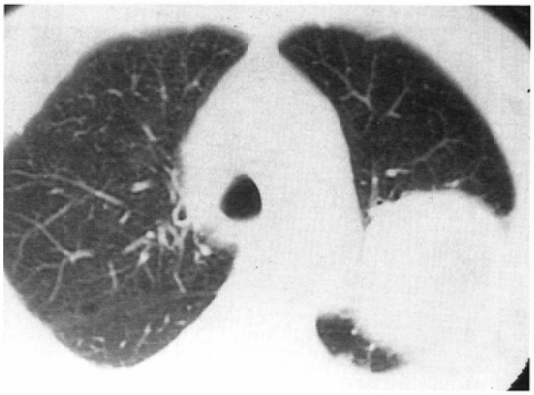

(C) More cephalad scan than b. shows two satellite nodules.

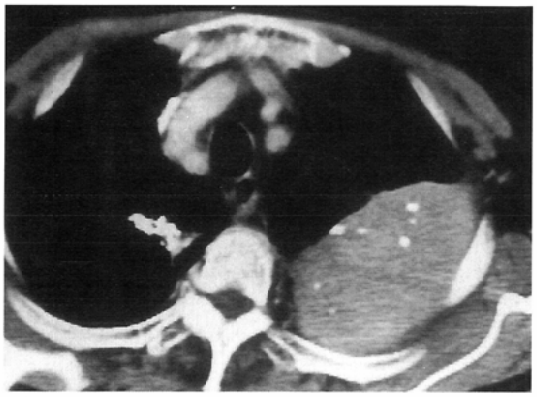

(B) (enhanced CT).
The mass have a regular border and is enchanced moderately (95 HU by IV contrast injection).



(D) Histological specimen obtained by using a 20 gauge cuttingneedle and automated biopsy gun demonstrates predominantly plasma cells (arrows) in the tumor.

Fig. 2　81 y. o male with a past history of cough (Case 2).

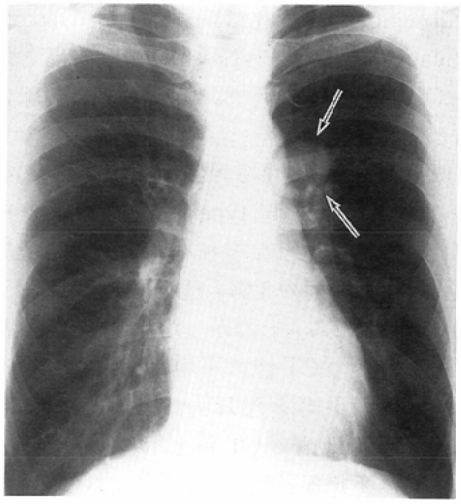

(A) These is a well-circumscribed round mass with no calification in the left upper lobe (arrow) adjacent to the hilum.

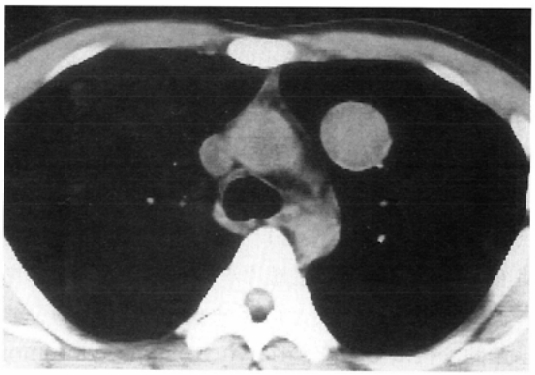

(B) Plain CT shows homogeneous round mass (54 HU). Neither calification nor satellite nodule can be noted. This mass is enhanced moderately (91 HU ; not demonstrated).

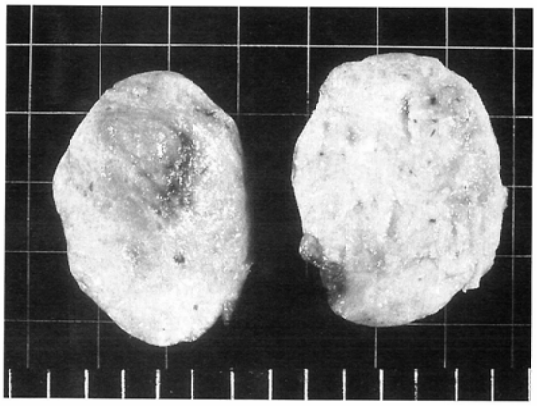

(C) Resected lesion is a smooth, rounded nodule with homogeneous, yellow-tan, cut surface.

Fig. 3 An asymptomatic 34 y.o. male (case 4).

(plasma cell granuloma) であった (Fig. 1(D)).

考　察

肺の inflammatory pseudotumor (plasma cell granuloma) は，その病因は不明であるが，形質細胞，組織細胞，肥満細胞，リンパ球などの炎症反応細胞や紡錘状の間葉細胞から成る非腫瘍性の肺腫瘤性病変である[1),3),7)]．また形質細胞が主体となることより，plasma cell granuloma とも呼ばれ[3)]，Castleman's disease, pseudolymphoma, LIP (lymphocytic interstitial pneumonitis), angioimmunoblastic lymphadenopathy, lymphomatoid granulomatosis とともに肺の "nonlymphomatous lymphoid disorders" としてのスペクトラムに入るとの考えもある[8)]．無症状で，胸部X線で偶然に発見されることが多く (70%)，1 cm 以下で同定されることもあるが[9)]，通常は 2 cm 以上の腫瘤を形成するため，臨床及び画像上，肺癌との鑑別が重要となる[1)-9)]．発症年齢は 1 歳から 73 歳，平均 29.5 歳で，8.1%が 10 歳以下との欧米での報告があるが[7)]，本邦 60 例の検討では平均 40.5 歳で，10 歳以下は 4 例，6.7%と発症年齢が欧米よりかなり高い[6)]．同様に欧米では性差がみられないが，本邦では 2：1 で男性に多くみられている[6),7)]．臨床症状を示した例は欧米では 145 例中 38 例，26.2%，本邦では 60 例中 34 例，56.7%であった．臨床症状としては咳嗽が最多で，その他血痰，息切れ，発熱，体重減少，バチ状指などもみられている．

血液・生化学検査では，白血球増多 (軽度) や血沈値上昇などの非特異的炎症反応が稀にみられる．またツベルクリン反応陽性例や，種々の菌が同定されることもあるが，有意な菌は示されていない．腫瘍の局在部位ではやや右葉に多いとの報告もあるが[7)]，通常左右の肺葉及び上下葉に関しては，その分布に有意差はない[3),6)]．しかし右中葉や左舌区に発生する例は少ない[3),6),7)]．

今回の我々の 5 症例は全例男性で，平均年齢も 57 歳と高く，小児は 12 歳の 1 例のみで，10 歳以下の症例はなかった．これは inflammatory pseudotumor が無症状であることが多く，さら

に成人以後は胸部X線撮影の機会も多いが，小児では少ないのも一因と考えられる．1例では咳嗽の既往歴があったが，腫瘤が指摘された胸部X線撮影時には全例が無症状であった．また，結核の既往歴の明らかな症例はなかったが，1例では結核腫が存在した．血液，生化学検査，ツベルクリン反応（2例），その他菌同定では明らかな異常はみられなかった．腫瘤の局在は5例中4例が左葉で1例が右葉また4例が下葉で1例が上葉と分布が不均一であったが，中葉や舌区にはみられなかった．

胸部単純写真が撮られた107症例の報告では[7]，辺縁明瞭な coin lesion または腫瘤として示されたのが77例（72%），辺縁不詳明な腫瘤影が18例（17%），肺炎や無気肺様陰影が12例（11%）としている．また石灰化は8例（7%），空洞は7例（7%）でみられている．特に石灰化は小児症例で多い傾向が指摘されている[3),10)-12)]．また稀に気管内腫瘤としての報告もある[3),7),13),14)]．

CT での報告は少なく[5),6),9),11),12),15)-19)]詳細な検討はほとんどされていない．今回我々がさがし得た18例の CT 所見をまとめてみると，辺縁は10例（56%）で整，8例（44%）で不整で，全例円形または類円形の腫瘤影を示した．石灰化は3例，17%でみられ，空洞は2例，11%でみられた．また2例は気管・気管支内腫瘤であった．造影剤投与前後での比較は3例でのみ検討されているが，1例は全く造影されず[15)]，1例は辺縁のみ[11)]，他の1例は不均一な増強効果を示した[12)]．8歳の女児の1例では，今回の症例1と同様，腫瘤と肺門部の間に不整な線状影がみられ，やはり炎症反応性細胞が気管支周囲へ浸潤していた[12)]．腫瘤が CT 上多発性にみられた例はなかった．

今回の5例の CT 所見では，円形～類円形が4例，だ円形が1例，辺縁整が3例，不整が2例であった．内部構造は全例で，ほぼ均一で，出血・壊死はみられなかったが，石灰化が3例（60%）にみられた．石灰化は1例が軟骨様の強い石灰化，小さな多発性の円形の石灰化が1例，同心円状の配列した層状の石灰化が1例とその石灰化は一定の傾向を示さなかった．inflammatory pseudotumor の石灰化は病理学上は dystrophic calification で，病理上石灰化は20～30%と比較的多くみられるが[1),3),17),20)]．単純X線での報告は数%と少ない[1)-3),17)]．

石灰化の形態に関する報告及び画像所見の報告は少ないが stippled type[10),17)]，軟骨様の無定型[12)]，強い石灰化[11)]など種々であり，特徴的石灰化はなく，今回の3例も種々であった．CT 値に関する報告はみられなかったが，今回の検討では単純 CT での CT 値の平均は41 HU で，造影後の CT 値の平均は78 HU，造影剤強調効果は35 HU で軟部腫瘤の CT 値を示し，造影剤強調効果は中程度であった．画像所見において多発性腫瘤としてみられた報告はないが，今回5例中3例で，肺野に小さな腫瘤が認められ，1例では病理学的にも多発性の inflammatory pseudotumor で，多発性が示された．

この腫瘤の確定診断は通常手術によって得られており[1),3),7),9)]，吸引針による経皮肺生検で診断がつくことは少ない[7),21)]．今回我々の3例では自動生検装置（Bard，株メディコン）を用いた cuttingneedle による CT ガイド下経皮肺生検では質・量とも良好な組織片が得られ[22)]，確定診断に役立ち手術を必要としなかった（Fig.2 D）．画像診断，特に CT で inflammatory pseudotumor が疑われる時には良好な組織片をバイオプシーで採取することが今後さらに必要と思われる．

まとめ

inflammatory pseudotumor（plasma cell granuloma）5例の CT 所見を検討した．5例とも腫瘤は円形または類円形で，3例は辺縁が整であったが，2例は不整であった．出血・壊死を示す所見はなかったが，3例で内部に石灰化がみられた．石灰化には特徴がなく，1例は軟骨様，1例は多発性の小円形，1例はリング状の石灰化であった．腫瘤の石灰化以外の CT 値は平均41 HU と軟部腫瘤の値で，中等度の造影剤増強効果があった．1例では腫瘤と肺門部の間を連続する太い線状影がみられ，inflammatory pseudotumor と同じ病理所見であった．3例では多発性の

inflammatory pseudo tumor が示された．5例中3例は自動生検装置を用いた cutting needle による CT ガイド下経皮肺生検で良好な組織片が得られ，診断に有用であった．

文　献

1) Carter D, Eggleston JC : Atlas of tumor pathology ; Tumors of the lower respiratory tract. 300-307, 1983, AFIP, Washington
2) Fraser RG, pare'JAP, Par'ePD et al : Diagnosis of diseases of the chest. 3rd ed. 1617, 1989, WB Saunders, Philadelphia
3) Bahadori M, Liebow AA : Plasma cell granulomas of the lung. Cancer 31 : 191-208, 1973
4) 中田肇，小出紀，中山親，他：肺の inflammatory pseudotumor. 臨放 30：861-867，1985
5) 小檜山律，山本弘，中野裕康，他：Inflammatory pseudotumor (plasma cell granuloma) の1例-とくに fibrous histiocytoma との関連について-胸部外科 40：1008-1011，1987
6) 門倉光隆，谷尾昇，野中誠，他：肺 Plasma cell granuloma の1治験例-本邦報告60例の検討-．日本胸部臨床 50：121-126，1991
7) Berardi RS, Lee SS, Chen HP, et al : Inflammatory pseudotumors of the lung. Surg Gynecol Obstet 156 : 89-96, 1983
8) Glickstein M, Kornstein MJ, Pietra GG, et al : Nonlymphomatous lymphoid disorders of the lung. AJR 147 : 227-237, 1986
9) Ishida T, Oka T, Nishino T, et al : Inflammatory pseudotumor of the lung in adults : Radiographic and clinicopathogical analysis. Ann Thorac Surg 48 : 90-95, 1989
10) Pearl M, Woolley MM : Pulmonary xanthomatous postinflammatory pseudotumors in children. J of pediatric Surgery 8 : 255-261, 1973
11) Wells RG, Sty JR : Roentgenogram of the month. Lung mass in a five-year-old-girl. Chest 89 : 747-748, 1986
12) Kaufman RA : Calcified postinflamm atory pseudotumor of the lung : CT Features. JCAT 12 653-655,
13) Schwartz EE, Katz SM, Mandell GA : Postinflammatory pseudotumors of the lung : Fibrous histiocytoma and related lesions. Radiology 136 : 609-613, 1980
14) 清水淳三，渡辺洋宇，野々村昭孝，他：気管支腔にポリープ状の腫瘍を形成した肺 plasma cell granuloma の2症例．気管支学 11：565-570，1989
15) Shapiro MP, Gale ME, Carter BL : Variable CT appearrance of plasma cell granuloma of the lung. JCAT 11 : 49-51,1987
16) Rutsaert R, Verhaert J, Goovaerts A, et al : Plasma cell granuloma of the lung. Eur J Respir Dis 71 : 317-320, 1987
17) 小川晴彦，藤村政樹，西耕一，他：急速に増大した肺癌との鑑別が困難であった inflammatory pseudotumor (plasma cell granuloma) の一切除例．日胸 28：525-528，1990
18) 今井良成，四十坊典晴，五十嵐知文，他：ステロイド療法が奏功した肺形質細胞肉芽腫の一例．日胸疾会誌 29：382-386，1991
19) 白川妙子，福田浩一郎，岳中耐夫，他：肺の炎症性偽腫瘍の2症例．日胸疾会誌 27：1342-1346，1989
20) Dehner LP : Pediatric surgical pathology. 2 nd ed. 284-286,1987, Williams & Wilkins, Baltimore
21) 磯部宏，山本宏司，鈴木章彦，他：経皮肺生検にて診断しえた肺の plasma cell granuloma の1例．日胸 44：946-950，1985
22) 櫛橋民生，宗近宏次，大槻紀子，他：自動生検装置と cuttung-needle を用いた CT ガイド下経皮肺生検-手動による吸引針を用いた肺生検との比較-．日本医放会誌　52：191-198，1992