The University of Osaka
Institutional Knowledge Archive

Title	肝細胞癌骨転移の核医学診断-99mTc-PMT全身シンチグラフィの有用性に関する検討-
Author(s)	中西, 佳子; 河, 相吉
Citation	日本医学放射線学会雑誌. 1992, 52(2), p. 208-216
Version Type	VoR
URL	https://hdl.handle.net/11094/19567
rights	
Note	

The University of Osaka Institutional Knowledge Archive : OUKA

https://ir.library.osaka-u.ac.jp/

The University of Osaka

日本医放会誌：52（2），208—216，1992（平4）

肝細胞癌骨転移の核医学診断

—^{99m}Tc-PMT 全身シンチグラフィの有用性に関する検討—

関西医科大学放射線科
中西佳子　河　相吉

（平成2年12月17日受付）
（平成3年6月10日最終原稿受付）

Clinical Usefulness of ^{99m}Tc-PMT Whole Body Scans in the Diagnosis of Bone Metastases from Hepatocellular Carcinoma

Yoshiko Nakanishi and Sang Kil Ha-Kawa
Department of Radiology, Kansai Medical University

Research Code No. : 733.1

Key Words : ^{99m}Tc-PMT, Bone metastases, Hepatocellular carcinoma

The diagnostic value of whole body scanning using ^{99m}Tc-N-pyridoxylmethyltryptophan (PMT) was evaluated in 16 patients with bone metastases from hepatocellular carcinoma, in comparison with ^{99m}Tc-MDP. Of the 72 known lesions of bone metastases, 63 (87.5%) were detected by ^{99m}Tc-PMT scintigraphy, which demonstrated increased uptake of radionuclide. However, ^{99m}Tc-MDP bone scintigraphy detected only 45 lesions (62.5%), which were shown as increased, decreased, or mixed patterns of uptake.

Thus ^{99m}Tc-PMT scintigraphy was more sensitive than ^{99m}Tc-MDP bone scintigraphy. In addition, the latter showed poor specificity because of its high false positive rate due to degenerative change. All lesions undetected by ^{99m}Tc-PMT scintigraphy were located in areas that overlapped the liver or bowel activity. In conclusion, it is recommended that whole body ^{99m}Tc-PMT scintigraphy be combined with ^{99m}Tc-MDP bone scintigraphy for the detection of bone metastases from hepatocellular carcinoma.

I. はじめに

肝細胞癌（以下 HCC と略）における骨転移の頻度は1.6～15.8%とされる[1]．手術や，肝動脈塞栓術を中心とした原疾患に対する治療の進歩にともない生存期間の延長が見られるようになり，経過観察中に骨転移を見る例や，また，骨転移が初発症状の例もしばしばみられる[2]．一般に骨転移に対する画像診断は，^{99m}Tc-methylene diphosphonate（以下^{99m}Tc-MDPと略）を用いた骨シンチグラフィが頻用されている．一方，HCC の骨転移病巣に肝胆道シンチグラフィ製剤である^{99m}Tc-N-pyridoxyl-5-methyltryptophan（以下^{99m}Tc-PMT と略）が，集積するとの報告も散見される[3)~7)]が，いずれも少数例の症例報告にとどまり，診断的有用性について多数例での検討は未だみられない．今回我々は，HCC の骨転移病変の診断能向上を目的として，^{99m}Tc-PMT 全身シンチグラフィを施行し，従来の^{99m}Tc-MDP 骨シンチグラフィとの対比からその有用性について検討した．また，^{99m}Tc-PMT による骨転移診断の問題点についても検討し若干の知見を得たので報告する．

II. 対象および方法

対象は，1987年4月から1990年10月までの間に関西医科大学病院に入院した肝細胞癌252例中，^{99m}Tc-MDP及び^{99m}Tc-PMTシンチグラフィを共に施行し得た骨転移16例（男14例，女2例）である．年齢は46～88歳（平均年齢62.3歳）である．骨転移の診断は，核医学検査での異常所見の他に，単純X線，X線CT，MRI，血管造影等での画像診断において転移所見を認めたものとし，自覚症状，理学所見での異常のみの例は含めなかった．一部の症例には，転移病巣部の生検または剖検を行い組織診断を得た．ただし^{99m}Tc-PMTと^{99m}Tc-MDPの検出成績の比較対比については，他の画像診断法ではすべての部位を検索し得てない例もみられることから，両シンチグラムのいずれかで異常所見を呈した部位をすべて対象病巣とした．^{99m}Tc-PMTイメージングは，^{99m}Tc-PMT 185MBq（5mCi）を静注15分後に腹部，骨盤のスポット早期像を，2時間後に全身前面像および後面像を撮像した．^{99m}Tc-MDPイメージングでは，^{99m}Tc-MDP 555MBq（15mCi）を静注3時間後に，全身前面像および後面像を撮像した．検出器は，低エネルギー用高感度コリメータを装着した東芝社製GCA-901A/W2型またはGCA-90B型ガンマカメラを使用した．

シンチグラムについては，3名の放射線科医が合議の上で次の判定基準に基づいて読影した．すなわち骨転移病巣に関する^{99m}Tc-PMTイメージングの判定では，それぞれの撮像時における肝の集積度と視覚的に比較し，異常集積のないものを（Normal），肝より低いが異常集積を示すものを（±），肝と同程度の異常集積を（+），肝より高い異常集積を（++）と分類した．^{99m}Tc-MDPイメージングの判定では，異常集積のないものを（Normal），正常骨の集積度と比較して，わずかな集積増加を（±），明瞭な集積増加を（+），非常に強い集積増加を（++），集積低下像を（Defect），集積増加像と低下像の混合像を（Mixed）と分類した．有意差検定はχ^2検定を用いた．

III. 結　　果

対象症例16例において，両シンチグラフィにて骨転移と診断した病巣は72病巣であった．そのうち10例が多発，6例が単発であった．Fig. 1A，Bに16例の両シンチグラフィの結果を示す．^{99m}Tc-PMTシンチグラフィでは，（++）24病巣，（+）32病巣，（±）7病巣であり，87.5%（63/72）の検出率を示した．この63病巣の^{99m}Tc-PMTの集積度は，88.9%の病巣（56/63）で肝と同程度かそれよりも高い集積度を呈した．一方，^{99m}Tc-MDPシンチグラフィでは，（±）以上の集積増加が37病巣，

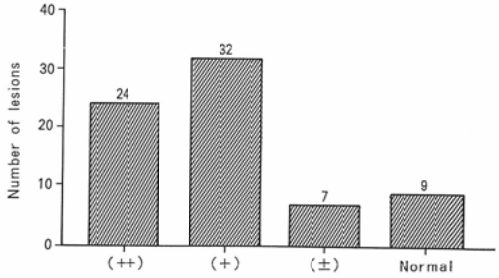

Fig. 1A　Results of ^{99m}Tc-PMT scintigraphy.
(++): prominent uptake greater than normal liver uptake, (+): equilibrated uptake similar to normal liver uptake, (±): faint uptake less than normal liver
Normal: indiscernible from the background
The sensitivity of ^{99m}Tc-PMT scintigraphy for detecting bone metastases of hepatocellular carcinoma is 82.5%.

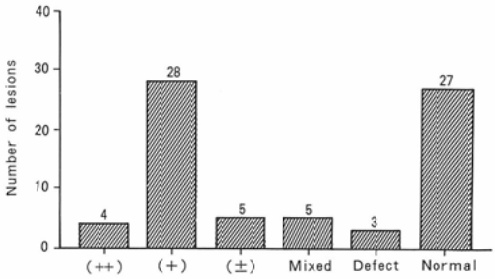

Fig. 1B　Results of ^{99m}Tc-MDP scintigraphy.
(++): greately increased uptake, (+): moderately increased uptake, (±): slightly increased uptake than normal bone
Mixed: combined increased and decreased uptake than normal bone, Defect: decreased uptake, Normal: equilibrated uptake
The sensitivity of ^{99m}Tc-MDP scintigraphy for detecting bone metastases of hepatocellular carcinoma is 62.5%.

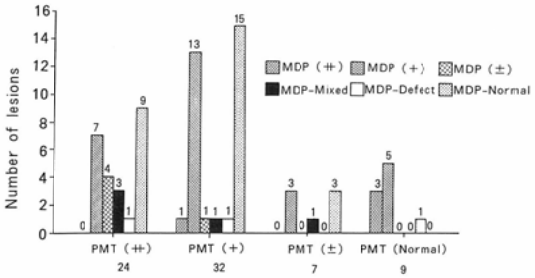

Fig. 2　Comparison between ^{99m}Tc-MDP and ^{99m}Tc-PMT scans.

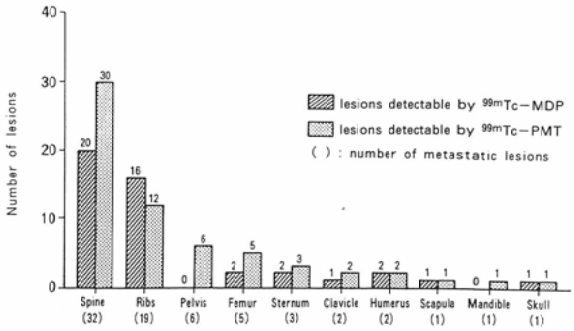

Fig. 3　Distribution of metastatic lesions and correration between ^{99m}Tc-PMT and ^{99m}Tc-MDP scans.

(Mixed) が5病巣，(Defect) が3病巣と様々な異常所見が得られたが，検出率に関しては62.5%(45/72)の結果にとどまった．この45病巣中，(+)以上の集積増加は71.1% (32/45) であった．^{99m}Tc-PMT シンチグラフィは^{99m}Tc-MDP シンチグラフィに比べて有意に高い ($p<0.001$) 病巣検出率を示した．

次に^{99m}Tc-PMT と^{99m}Tc-MDP 両シンチグラフィの集積程度別での対比をみた (Fig. 2)．^{99m}Tc-PMT シンチグラフィで異常を認めながら，^{99m}Tc-MDP シンチグラフィで異常を示さなかった病巣は，63病巣中27病巣 (42.9%) とかなり高頻度にみられた．さらに，^{99m}Tc-PMT シンチグラフィで (++) の病巣において，^{99m}Tc-MDP シンチグラフィでも (++) であった病巣はみられず，^{99m}Tc-PMT シンチグラフィの方が明らかに病巣への集積度が高い結果を示した．なお，両放射性医薬品の集積程度の間に，一定の関連性は認められなかった．

病変部位と，両シンチグラフィの検出結果との関連を Fig. 3 に示す．骨転移は脊椎骨が32病巣と最も多く，次いで肋骨が19病巣であったが，全身の様々な部位に病巣が認められた．肋骨を除くすべての部位において，^{99m}Tc-PMT シンチグラフィは^{99m}Tc-MDP シンチグラフィに比べ，高いかまたは同程度の検出率を示した．肋骨病巣で，^{99m}Tc-PMT シンチグラフィが^{99m}Tc-MDP シンチグラフィよりも検出率が低かったのは，肝臓放射能との重なりのために下部肋骨病巣の多くが検出できなかったためであった．また腰椎の一部も検出できなかったが，これは，腸管内排泄放射能の重なりが原因であった．

組織診断は6症例中の8病巣で行ったが，6病巣で肝細胞癌による転移巣であることが確認された．Edmondson 分類はII型が4病巣，II～III型が1病巣，III型が1病巣であり，症例数は少ないものの分化型が多かった．組織診断で転移が証明されなかった2病巣は，ともに放射線治療後の部位であり，壊死組織が認められた．以下^{99m}Tc-PMT が診断に有用であった代表的症例を呈示する．

IV. 症　例

＜症例1＞63歳，男性．

主訴：左背部痛，左上肢痛．

既往歴：30歳時に肺結核にて左上葉切除術施行．

現病歴：1988年より慢性肝炎にて近医で加療中，左背部痛，および上肢痛を認め，牽引療法を行っていた．しかし疼痛は徐々に増強するため，精査目的で放射線科に紹介された．胸部単純 X 線にて左肺尖部に腫瘍陰影を認め，CT では，同部位に軟部腫瘤影と胸椎の溶骨性変化，脊椎腔への浸潤所見がみられた (Fig. 4A)．この時点で，腹部 CT にて肝にも腫瘍陰影を認めており，パンコースト型肺癌，または肝腫瘍の転移と考えた．さらに検査を進める必要があったが，重篤な神経症状の進行を防止するため，放射線照射を直ちに開始し，^{60}Co による1回350cGy，週5回の分割照射を開始した．17.5Gy の照射時点で施行された^{99m}

Tc-MDP シンチグラフィでは，中心部が集積低下を示し，その周囲が集積増加を呈した Th1～4の他に，肋骨，右上腕骨頭，右肩甲骨で集積増加がみられた（Fig. 4B）．放射線照射開始10日後28Gy照射時の^{99m}Tc-PMT シンチグラフィでは，左肺尖部，上部胸椎に連続した異常集積を認め，その他，右鎖骨部，右上腕骨頭，右肩甲骨領域，胸骨部，胸椎，肋骨に，^{99m}Tc-MDP シンチグラフィでは描出できなかった部位に高い異常集積がみられた（Fig. 4C）．両シンチグラフィの所見より，左肺尖部は HCC の骨転移と診断された．45.5Gy 照射の時点で疼痛は軽減し，さらに追加して合計59.5Gy 照射した．この時点で再度^{99m}Tc-PMT シンチグラフィを施行したところ，左肺尖部の集積は消失した（Fig. 4D）．続いて施行した CT ガイド下での左肺尖部の生検では，腫瘍組織は得られ

A

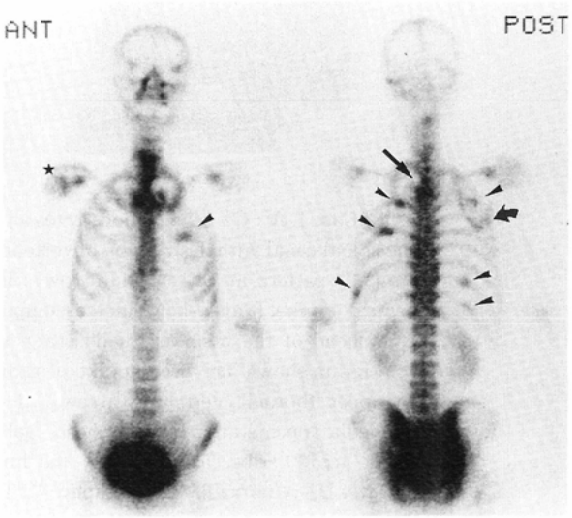

B

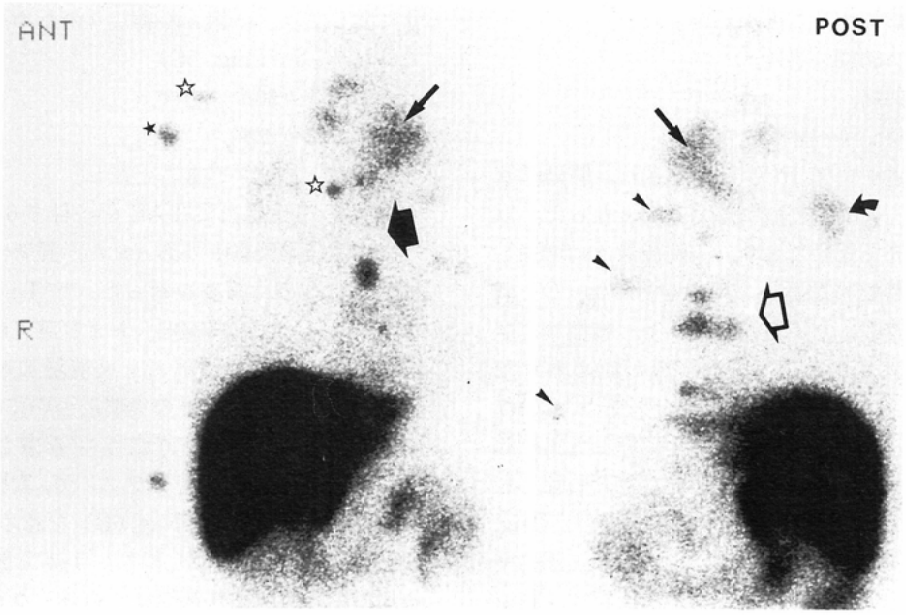

C

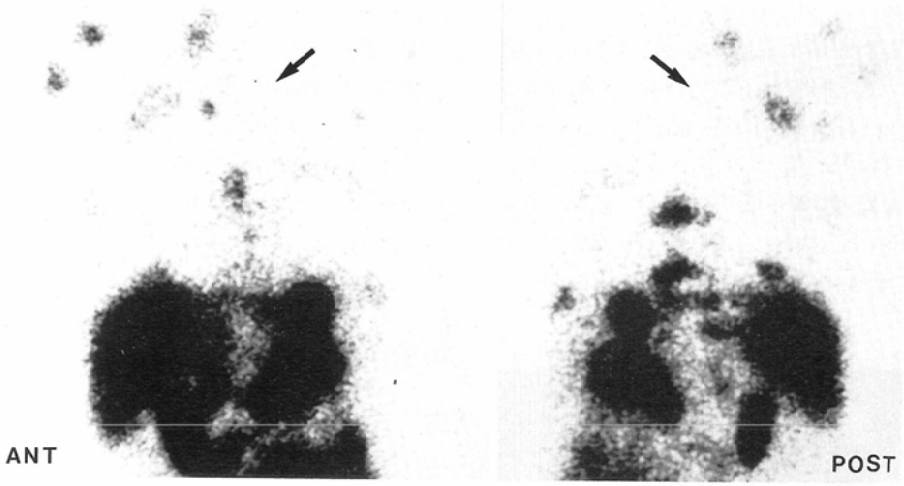

D

Fig. 4　Case 1. A) CT scan demonstrates a tumor mass at the left pulmonary apex. It involves the spinal canal with destruction of vertebra (arrow). B) ^{99m}Tc-MDP bone scintigram shows "mixed" pattern at Th1～Th4 (arrow): increased uptake of radioactivity with decreased central uptake. It also shows increased uptake of radioactivity at the ribs (arrowheads), the right head of the humerus (solid star) and the scapula (curved arrow). C) ^{99m}Tc-PMT scintigram shows increased uptake of radioactivity at the area of the left pulmonary apex to upper thoracic vertebra (arrow). It also demonstrated abnormal uptakes at right clavicula (open stars), humeral head (solid star), scapula (curved arrow), sternum (solid block arrow), ribs (arrowheads), and middle and lower thoracic vertebrae (open block arrow). D) After radiation theraphy; ^{99m}Tc-PMT scintigram dose not show any activity at the left apex and upper thoracic vertebra (arrow).

ず，壊死組織であることがわかった．

＜症例 2＞60歳，男性．

主訴：背部痛．

既往歴：特記すべきことなし．

現病歴：近医にて HCC と診断され，肝動脈塞栓術（TAE）目的で当科に紹介入院となった．以前より背部痛を認めており，入院後徐々に増強してきたため骨転移を疑い，精査を行った．CT にて，気管分岐部より下方のレベルで，胸椎および肋骨の溶骨性変化と軟部腫瘤形成が認められた（Fig. 5A）．^{99m}Tc-MDP シンチグラフィでは Th4～7椎体から肋骨にかけて，集積増加と集積低下の混合像が認められ，その他，右第 6 肋骨，右上腕骨近位部にも集積増加がみられた（Fig. 5B）．^{99m}Tc-PMT シンチグラフィでは，上部胸椎から肋骨にかけて，明瞭な異常集積を認め，右上腕骨にも異常集積が認められた．しかし右第 6 肋骨に関しては，肝臓との重なりのため，描出されていなかった（Fig. 5C）．

＜症例 3＞60歳，男性．

主訴：腰背部痛．

既往歴：特記すべきことなし．

現病歴：HCC にて TAE を当科で 6 回施行し，外来にて経過観察中であったが，腰背部痛が増強してきたために検査を行った．^{99m}Tc-MDP シンチグラフィでは第11胸椎，および第 4 腰椎に集積増加を認め，左側頭部にも集積増加がみられた（Fig. 6A）．胸椎，腰椎の集積については，骨転移の他に加齢性変化の可能性も考慮された．一方，^{99m}Tc-PMT シンチグラフィで，胸腰椎及び左側頭骨に明瞭な集積（Fig. 6B）を認めたために，HCC の骨転移と診断し得た．1 カ月間の椎体への放射線照射により背部痛は軽減した．また，この時点で両シンチグラフィで高集積を認めた左側

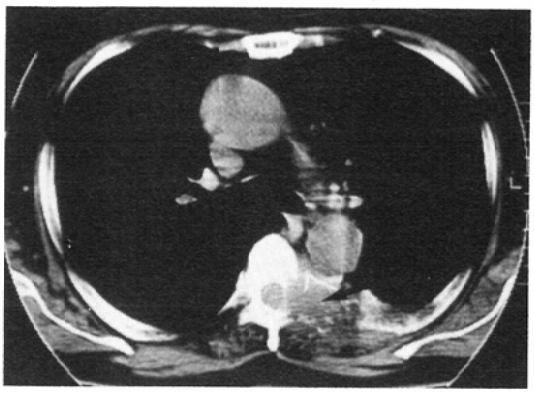

A

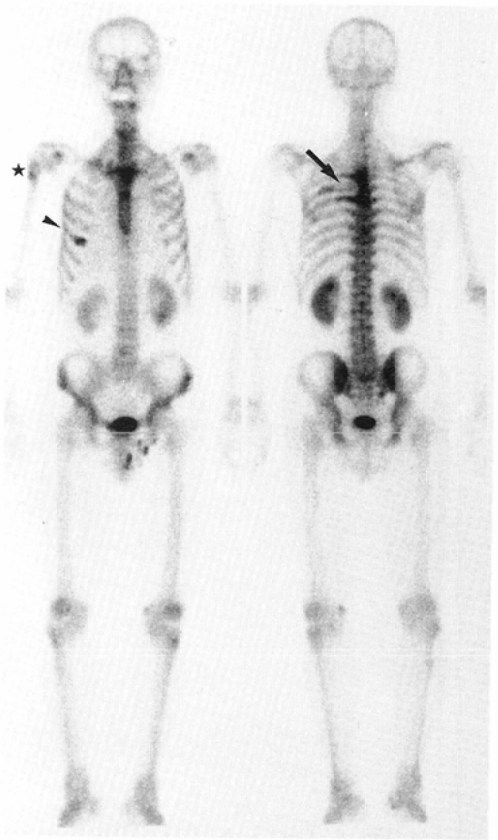

B

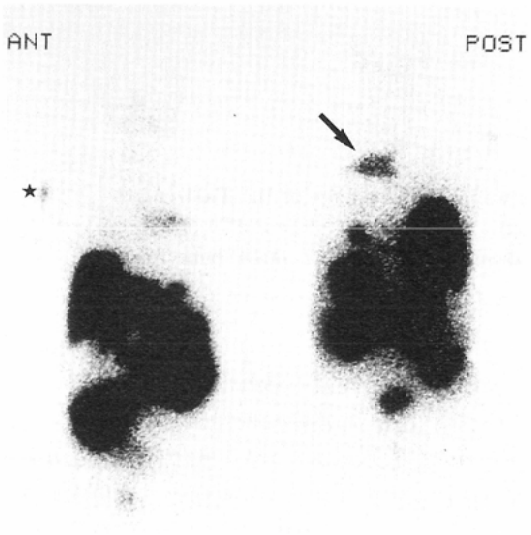

C

Fig. 5　Case 2. A) CT scan demonstrates a chest wall tumor, involving the thoracic vertebra and ribs (arrow). B) ^{99m}Tc-MDP bone scintigram shows a "mixed" pattern at Th4～Th7 (arrow). It also demonstrates increased uptake at the right 6th rib (arrowhead) and the proximal portion of the right humerus (star). C) ^{99m}Tc-PMT scintigram clearly shows increased uptake at the same abnormal regions of ^{99m}Tc-MDP bone scintigram, excepting the right 6th rib because of the overlapped liver activity.

頭部に圧痛を伴う膨瘤が認められるようになった.

V. 考　察

肝胆道シンチグラフィ製剤がHCCに特異的に集積するという報告は，1969年Shoopが^{131}I-rose bengalを使用した例が最初で[8]，その後^{99m}Tc製剤での原発巣，さらに遠隔転移巣への集積に関する多くの報告がある[9)~14)]. 肝腫瘍病巣については，HCC以外にもfocal nodular hyperplasia, adenoma，乳癌の肝転移などで異常集積がみられるとの報告があり[15)~17)]，肝外性異常集積像の例としては，胆管一気管支瘻などの胆汁漏出病変[18)]とHCCの遠隔転移についての報告がみられるのみである. 胆管一気管支瘻では，肝外性集積と胆管との間に交通がみられ，HCCの遠隔転移と区別が可能であることより，肝胆道シンチグラフィは

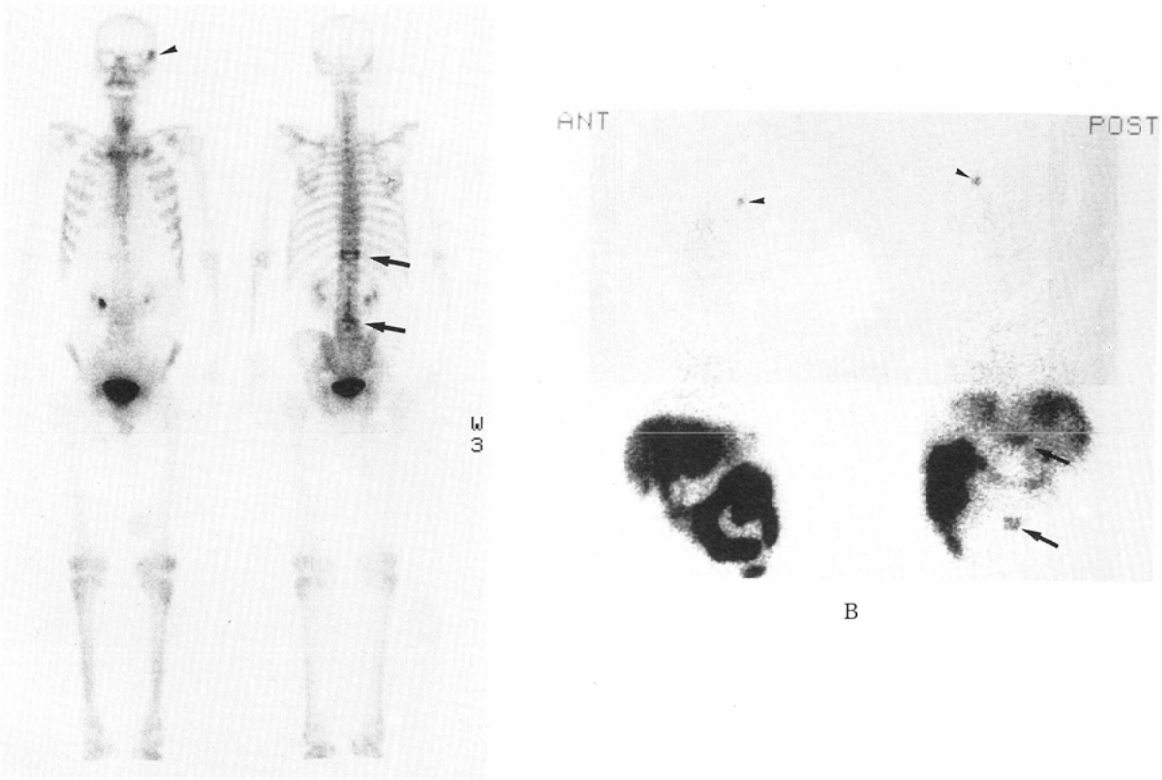

A　　B

Fig. 6　Case 3. A) ^{99m}Tc-MDP bone scintigram shows increased uptake at the Th11 (upper arrow), L4 (lower arrow), and left temporal region (arrowhead). B) ^{99m}Tc-PMT scintigram demonstrates abnormal uptake at the same abnormal regions on ^{99m}Tc-MDP bone scintigram

HCC の遠隔転移の診断において特異性の高い検査であると考えられる．

^{99m}Tc-PMT は，肝胆道シンチグラフィ製剤として本邦で開発され，現在肝胆道疾患例に多く使用されており[19)20)]，HCC の骨転移巣への本製剤の集積も報告されるようになった[3)~7)]．^{99m}Tc-PMT の HCC 及び転移巣への集積機序，病理組織との関連性については未だ明らかではないが，腫瘍細胞にビリルビン産生能があることが知られており，理論的には腫瘍細胞のビリルビン産生によるのではないかと考えられる[14)21)]が，必ずしも全病巣にみられるわけではない．我々の症例でも，^{99m}Tc-PMT が集積した 6 症例 8 病巣において生検を行い，分化度については高分化のもので異常集積を示すものが多い傾向を示したが，腫瘍細胞にはビリルビン産生はみられなかった．

転移性骨腫瘍の検索には骨シンチグラフィは，全身検索が容易であること，単純 X 線像よりも早期に病巣を描出することが可能で，検出率も高いことから，最初に行う検査とされ[22)23)]，現在日常臨床上頻用されている．一方，HCC の骨転移病巣の特徴は，溶骨性変化と膨瘤性発育の混在するものが多く[24)]，今回の検討における骨シンチグラフィが，単に集積増加像のみでなく，集積低下像や混合像など様々な異常を示したことは，X 線写真上の所見に合致するものと考えられる．しかし^{99m}Tc-MDP は，基本的には原発性または転移性いずれの腫瘍病変にも集積し，また，炎症病巣や変性疾患においても異常集積を示すことから，シンチグラフィ単独でこれらを診断することは困難であ

る．症例1では，左肺尖部の腫瘤に関しては，骨浸潤を伴う肺癌か，転移性骨腫瘍か鑑別し得ず，^{99m}Tc-PMTの集積によりはじめてHCCの骨転移と診断し得た．さらに，症例3では，^{99m}Tc-MDPの椎骨への集積は，加齢性変化とまぎらわしく，^{99m}Tc-PMTの集積により，HCCの骨転移と診断することが可能であった．

HCCの経過において，生存期間中の骨転移による疼痛や，脊髄圧迫による四肢の運動麻痺は，早期診断及び早期治療により軽減することが可能で，患者の"quality of life"という点で重要である[25]．我々の症例でも，骨転移巣への放射線治療により，疼痛や運動麻痺を軽減することができ，早期に確実に骨転移を診断するにあたって^{99m}Tc-PMTシンチグラフィが有用であった．さらに，症例1のように，^{99m}Tc-PMTが集積した骨転移巣への放射線照射を行い，治療後の撮像では異常所見を認めず，生検では壊死組織であったことから，HCCの骨転移巣に対する治療効果判定にも有用と考えられた．

HCCの骨転移において，肝胆道シンチグラフィと従来の骨シンチグラフィの比較検討は，田原らの報告[7]のみであり，骨シンチグラフィの検出率は97%（33病巣中32病巣），肝胆道シンチグラフィの検出率は75%（12病巣中9病巣）で，検出成績は骨シンチグラフィの方が良好であったとしている．我々の^{99m}Tc-PMTシンチグラフィの検出成績は^{99m}Tc-MDPシンチグラフィよりも良好であり，異なった結果を得た．田原らは，組織学的診断例，または骨X線検査ならびに臨床経過による臨床診断例を対象としているのに対し，我々は，いずれかの核医学検査で異常を認めた部位を対象とし，さらに全例に^{99m}Tc-PMT全身シンチグラフィを施行したことにより，臨床症状や通常のX線検査で異常を示さない潜在的病変をも検出したことが異なった結果の要因として考えられる．

^{99m}Tc-PMTと^{99m}Tc-MDP両シンチグラフィの集積程度の比較では，^{99m}Tc-PMTの方がHCC骨転移病巣により明瞭に集積し，かつ^{99m}Tc-MDPシンチグラフィでは異常を認めず，^{99m}Tc-PMTで異常集積がみられた病巣が多く存在したことより，HCCの骨転移検索には^{99m}Tc-PMTシンチグラフィは有用な検査と考えられる．HCC骨転移の部位別頻度は，椎骨，肋骨の順に多いが頭蓋骨から四肢骨などにもみられ[26]，今回の16例中10例が多発性症例であったことから，全身の検索が有用であった．

^{99m}Tc-MDPシンチグラフィで異常を呈し，^{99m}Tc-PMTシンチグラフィで異常を呈さなかった病巣は，下部肋骨，椎骨にみられたが，これらは，肝臓，腸管内放射能との重なりのために検出できなかった可能性が考えられ，我々の施設では，^{99m}Tc-PMTシンチグラフィ施行にあたっては，放射能の腸管内排泄前の早期像，肝臓集積の低下した遅延像を組み合わせることにより，病変の検出能向上に努めている．

以上より，HCCの骨転移の検索においては骨シンチグラフィに加えて，^{99m}Tc-PMTシンチグラフィの早期及び遅延期における全身像を撮像することが診断上有用と考えられる．

VI. 結　語

肝細胞癌骨転移16症例72病巣の^{99m}Tc-PMT全身シンチグラム所見を検討し，骨シンチグラフィと対比して，次の結果を得た．

1）^{99m}Tc-PMTシンチグラフィは骨シンチグラフィに比べ，有意に高い検出率を示した．下部肋骨の検出能は低いが，肝臓との重なりが原因と考えられた．

2）骨シンチグラフィでは，集積増加の他，集積低下，および混合像等，様々な異常所見を呈した．

3）肝細胞癌骨転移の診断においては，骨シンチグラフィの他に，^{99m}Tc-PMTシンチグラフィ全身像を併用することが診断上有用であった．

稿を終えるに臨み，御指導，御校閲を賜りました関西医科大学放射線医学教室，田中敬正教授に深く感謝の意を表します．

この論文の要旨は第49回日本医学放射線学会総会，及び第30回日本核医学会総会において発表した．

文　献

1）石津弘視，安室芳樹，藤田峻作，他：原発性肝癌剖検症例の臨床病理学的検討，特に骨転移例を中心に，肝臓，17：47—53，1976

2) 河　相吉，播磨敬三，田中敬正，他：肝細胞癌骨転移の臨床的検討一部位，頻度，症状，治療と予後，癌の臨床，36：2012—2016, 1990
3) Hasegawa Y, Nakano S, Ibuka K, et al: Concentration of ^{99m}Tc-Sn-N-Pyridoxyl-5-methyltryptophan, a biliary agent, in distant metastases of hepatomas. Eur J Nucl Med 10: 255—258, 1985
4) 多田　明，立野育郎，高仲　強，他：肝細胞癌の骨転移に Tc-PMT が集積した 2 例，臨放，32：139—142, 1987
5) 井上明美，今枝孟義，柳川繁雄，他：肝細胞癌骨転移の診断に^{99m}Tc-PMT 肝胆道シンチグラフィが有用であった 1 例，臨放，34：901—902, 1989
6) 中村雄介，鳥井芳邦，林　隆元，他：下顎骨転移を初発とした原発性肝細胞癌の 1 例，臨放，34：937—940, 1989
7) 田原　隆，一矢有一，桑原康男，他：原発性肝細胞癌の骨転移検出における骨，ガリウム，及び肝・胆道シンチグラフィの意義，核医学，25：1337—1343, 1988
8) Shoop JD: Functional hepatoma demonstrated with rose bengal scanning. AJR 107: 51—53, 1969
9) Utz JA, Lull RJ, Anderson JH, et al: Hepatoma visualization with Tc-99m pyridoxyl glutamate. J Nucl Med 21: 747—749, 1980
10) Hasegawa Y, Nakano S, Ibuka K, et al: The importance of delayed imaging in the study of hepatoma with a new hepatobiliary agent. J Nucl Med 25: 1122—1126, 1984
11) Cannon JR, Long RF, Berens SV, et al: Uptake of Tc-99m-PIPIDA in pulmonary metastases from a hepatoma. Clin Nucl Med 5: 22—24, 1980
12) Lee VW, O'Brien MJ, Devereux DF, et al: Hepatocellular carcinoma: Uptake of ^{99m}Tc-IDA in primary tumor and metastasis. AJR 143: 57—61, 1984
13) Pons F, Lomena F, Calvet X, et al: Uptake of Technetium-99m DISIDA by bone metastasis from a hepatoma. Clin Nucl Med 13: 280—282, 1988
14) 安永忠正，広田嘉久，上野助義，他：肝細胞癌における^{99m}Tc-HIDA シンチグラフィの臨床的意義，核医学，19：523—527, 1982
15) Biersack HJ, Thelen M, Torres JF, et al: Focal nodular hyperplasia of the liver as established by ^{99m}Tc-sulfur colloid and HIDA scintigraphy. Radiology 137: 187—190, 1980
16) Sackett JF, Mosenthal WT, House RK, et al: Scintillation scanning of liver on adenoma. Am J Roentgenol Rad Ther Nucl Med 113: 56—60, 1971
17) Strashun A, Goldsmith S: Increased focal uptake of Tc-99m-IDA hepatibilitary agent by a liver metastasis. Clin Nucl Med 6: 295—296, 1981
18) Blue PW, Versteeg HJ, Cole FN, et al: Bronchobiliary fistula demonstration with Tc-99m PIPIDA imaging. Clin Nucl Med 8: 272—273, 1983
19) Kato-Azuma M: Tc-99m(SN)-N-pyridoxylaminates: A new series of hepatobiliary imaging agents. J Nucl Med 23: 517—524, 1982
20) 油野民雄，大口　学，桑島　章，他：^{88m}Tc-N-pyridoxyl-5-methyltryptophan（PMT）肝胆道シンチグラフィの臨床的有用性，核医学，20：353—360, 1983
21) Reichbach EJ, Levinson JD, Fagin RR, et al: Unusual osseus metastases of hepatoma. JAMA 213: 2978—2079, 1970
22) Pistenma DA, McDougall IR, Kriss JP: Screening for bone metastases: Are only scans necessary? JAMA 231: 46—50, 1975
23) Osmond JD, Pendergrass HP, Potsaid MS: Accuracy of ^{99m}Tc-diphosphonate bone scans and roentgenograms in the detection of prostate, breast and lung carcinoma metastases. Am J Roentgenol 125: 972—977, 1970
24) Kuhlman JE, Fishman EK, Leichner PK, et al: Skeletal metastases from hepatoma: Frequency, distribution, and radiographic features. Radiology 160: 175—178, 1986
25) Gilbert HA, Kagan AR, Nussbaum H, et al: Evaluation of radiation therapy for bone metastases: Pain relief and quality of life. Am J Roentgenol 129: 1095—1096, 1977
26) Liaw CC, NG KT, Chen TJ, et al: Hepatocellualr carcinoma presenting as bone metastasis. Cancer 64: 1753—1757, 1989