The University of Osaka
Institutional Knowledge Archive

Title	抗癌剤局所動注の肝毒性-大腸癌肝転移に対する大量5-FU動注症例の解析-
Author(s)	山野, 理子; 高安, 幸生; 中尾, 宣夫 他
Citation	日本医学放射線学会雑誌. 2000, 60(3), p. 94-102
Version Type	VoR
URL	https://hdl.handle.net/11094/19569
rights	
Note	

The University of Osaka Institutional Knowledge Archive : OUKA

https://ir.library.osaka-u.ac.jp/

The University of Osaka

特別掲載

抗癌剤局所動注の肝毒性
－大腸癌肝転移に対する大量5-FU動注症例の解析－

山野　理子[1)]　高安　幸生[1)]　中尾　宣夫[1)]　窪田　彬[2)]

1)兵庫医科大学放射線医学教室　2)同病院病理部

Evaluation of Hepatic Toxicity Following High-Dose 5-FU Arterial Infusion Chemotherapy: Analysis of 42 cases of colorectal liver metastases

Toshiko Yamano[1)], Yukio Takayasu[1)], Norio Nakao[1)], and Akira Kubota[2)]

The regional toxicity of an anticancer agent for normal liver tissue following hepatic arterial infusion chemotherapy (HAI) was evaluated in terms of morphology, function, and histopathology. Forty-two patients (M: F = 30: 12; mean age, 59.9 years) with liver metastases from colorectal cancer were treated with HAI using a totally implantable vascular access port system from July 1994 to March 1999. The regimen used here was so-called weekly high-dose 5-fluorouracil (5-FU) infusion (5-FU, 1,000mg/m^2/week). Volume measurement of the liver demonstrated not only whole liver atrophy including the tumor but also volume reduction of the non-tumorous lobe. Atrophic change of the liver was seen in patients who were administered over 20g/m^{2}of 5-FU ($p < 0.01$). The CT attenuation values of the liver were examined, and fatty infiltration was seen in six patients. Histologic examination of liver biopsies from the non-tumorous part revealed steatosis and infiltration of inflammatory cells in the portal triad, which were not seen in specimens prior to HAI. On clinical laboratory findings, enzymes representing bile duct, including alkaline phosphatase, leucine amino peptidase, and γ-glutamyltranspeptidase, were increased in 22 patients. In terms of regional toxicity for long-term HAI, 20g/m^{2}of 5-FU, is the key dose at which to consider temporary cessation or dose reduction.

Research Code No.: *514.9*

Key words: *Arterial infusion chemotherapy, Hepatic toxicity, 5-FU*

Received Sep. 24, 1999; revision accepted Nov. 30, 1999

1) Department of Radiology, Hyogo College of Medicine
2) Department of Pathology in the Hospital, Hyogo College of Medicine

別刷り請求先
〒663-8501　兵庫県西宮市武庫川町1-1
兵庫医科大学放射線科
山野　理子

緒　言

切除不能転移性肝癌に対する局所動注化学療法は1990年代になって再評価された[1)-3)]．動注手技やデバイスなどの進歩と相まってその治療成績は向上しているが，動注化学療法後の長期生存例が増加するに伴い，新たな問題点が出現してきた．抗癌剤を長期にしかも大量に動注することによる肝の局所毒性もそのひとつである．この副作用に関しては過去に症例報告が散見される[4)-12)]が，その投与量や投与期間と副作用の種類や程度などとの関連性をみた報告はない．本研究は，長期にわたる抗癌剤の局所大量動注により引き起こされる肝障害を，臨床的，画像診断学的および病理学的に評価したものである．

対　象

対象は切除不能の多発性肝転移を来した42名(Table 1)で，男性30名，女性12名，年齢は41～76歳(平均59.9歳)である．これらの対象症例は1994年5月～1999年3月までに皮下埋め込み式リザーバーシステムを用いて5-fluorouracil (5-FU)単剤による局所動注化学療法を施行した大腸癌肝転移症例のうち，抗癌剤動注期間が3カ月以上で，その間十分経過観察ができた症例で，5-FU動注総量が20g以上のものである．肝動注は埋め込み型のリザーバーシステムを用いた．その埋め込み手技は，左鎖骨下動脈を経由した経皮的手技によるもので，必要に応じ肝動脈血流の改変術を付加した[13)-15)]．また治療経過中は1～3カ月ごとにリザーバーからのDSAおよびCT angio(以下CTA)を施行し，いずれの症例でも血管閉塞のないことを確認している．

同時性肝転移は16例，異時性肝転移は26例で，さらに本治療開始時の肝外転移巣は8例に認められ，その内訳は肺転移7例，骨盤内リンパ節転移1例であった．

5-FUは週1回，体表面積1m^{2}あたり1,000mg (weekly high dose 5-FU; WHF)[16)]を，注入ポンプ(携帯型ディスポーザブル注入ポンプ，シュアフューザーA，ニプロ社)で約5時間かけて注入した．リザーバー留置時のみ入院とし，以後は外来通院による治療を原則とした．

Table 1　Clinical features of patients

Patient	Age/Sex	Response	Total dose of 5-FU (g)	Dose/m² (g)	Duration (week)	Reduction rate (%) WLV	Reduction rate (%) NTLV	CT attenuation After WHF (HU)	CT attenuation Decrease rate (%)	Liver function test ** ChE	ALP	LAP	γ-GTP
1	51/M	CR	130	75.1	196	17.3	15.1	43.0	5.7				
2	48/M	CR	37	22.8	40	15.8	46.3	66.2	−24.2		+		+
3	71/F	CR	35	24.5	36	42.0	-	53.3	4.8				
4	70/F	CR	30	19.4	40	−0.9	-	27.1	57.3*		+		+
5	64/F	CR	30	20.7	36	35.2	40.0	56.8	−5.3				
6	44/M	CR	20	11.9	12	15.0	63.2	40.3	35.3				
7	65/M	PR	83	47.2	96	−17.8	34.7	33.9	44.2*		+		+
8	59/M	PR	72	45.0	71	1.7	-	37.4	26.7*		+		+
9	65/M	PR	65	41.9	60	10.9	-	48.8	−22.5		+	+	+
10	67/M	PR	65	41.4	76	22.4	-	62.5	−0.5		+		
11	66/M	PR	64	36.9	60	17.8	27.0	54.8	14.5				
12	66/F	PR	60	41.7	44	31.4	40.1	42.5	32.2		+		+
13	59/M	PR	55	29.6	40	27.4	39.6	42.3	34.1				
14	66/M	PR	41	24.3	24	−6.6	31.1	43.6	20.0		+		
15	41/M	PR	40	24.2	44	17.0	21.4	49.4	0.5				
16	57/M	PR	40	25.2	32	18.5	21.1	39.4	26.0*		+		+
17	68/M	PR	36	18.9	24	24.8	-	50.0	17.6				
18	73/M	PR	32	22.6	32	37.0	-	49.5	10.7		+	+	+
19	54/M	PR	30	20.2	20	16.4	34.3	51.3	16.0		+		
20	57/M	PR	25	14.7	12	10.1	-	43.2	5.5		+		
21	47/F	PR	24	13.7	24	35.7	37.0	49.5	20.0				
22	54/M	PR	23	14.1	16	10.9	-	43.1	9.9				
23	68/F	PR	20	16.8	12	15.3	-	53.0	13.3				
24	68/M	PR	20	15.7	16	20.8	-	48.8	11.7				
25	57/M	PR	20	13.7	44	35.9	-21.6	54.3	4.6				
26	76/M	PR	20	13.2	12	18.8	-	44.5	18.5				
27	57/M	PR	20	12.6	12	10.3	-41.5	52.9	−5.6				
28	72/M	PR	20	11.8	20	−12.1	18.0	64.1	−20.1		+	+	+
29	63/M	PR	20	11.7	24	12.1	6.8	48.8	27.3				
30	66/M	NC	60	37.0	48	44.6	314	46.8	30.3	+			+
31	57/M	NC	60	36.1	60	−75.0	-	53.4	−14.0	+	+		+
32	65/M	NC	50	30.7	44	20.2	173	51.2	16.0	+	+		+
33	66/M	NC	40	25.3	28	−37.3	-	54.9	0.7				
34	48/F	NC	35	24.6	28	−9.8	473	35.1	40.6*				+
35	47/M	NC	25	15.2	32	−33.7	611	34.4	47.0*	+	+	+	+
36	60/F	NC	25	16.7	20	31.9	434	59.7	−27.3				
37	59/M	NC	20	12.1	12	−12.2	295	68.4	−25.3		+		
38	55/M	PD	60	36.1	96	−44.3	-	50.0	7.2		+	+	+
39	70/F	PD	26	18.6	56	−80.3	-	42.4	23.4				+
40	43/F	PD	20	14.2	72	−68.9	-	47.2	31.7				
41	61/F	PD	20	13.4	20	−158.4	-	49.6	30.7		+	+	+
42	48/F	NE	20	12.4	48	−10.1	-	52.3	−2.3				
mean ± SD			39.2 ± 23	24.4 ± 13	41.9 ± 33	0.96 ± 39	18.9 ± 30						

Note: WLV; whole liver volume, NTLV; non-tumorous liver volume
*: patients diagnosed with "fatty change"
**+: patients with abnormal changes in liver function tests

5-FUの総投与量は20～130g（平均39.2 ± 23.0g），投与期間は12週～196週（平均42 ± 33.1週）である（Table 1）．腫瘍に対する直接効果は日本癌治療学会の効果判定基準[17]によると，CR，6例，PR，23例，NC，8例，PD，4例，NE，1例で，奏効率は69.0％である．NEの1例はアジュバント（adjuvant）として治療された症例である．HCV抗体陽性またはHBs抗原陽性4名（Table1，症例16，18，26，40）に認められたが，いずれも肝機能検査，臨床所見および画像所見から肝硬変は否定された．逆に，HB_s抗原，HCV抗体いずれも陰性の1例（Table1，症例8）で治療前の生検で病理学的に肝硬変の存在を指摘された．

方　法

1．血液生化学的検査による肝障害の評価

血清アルブミン（Alb），choline esterase（ChE），serum aspartate aminotransferase（SAST），serum alanine aminotransferase（SALT），総ビリルビン（T-Bil），alkaline phosphatase（ALP），leucine aminopeptidase（LAP），γ-glutamiyltranspeptidase（γ-GTP）について，抗癌剤投与前と経過中の変化を比較検討した．治療前値より，Alb，ChEについては1/2以下に，その他の項目については2倍以上に変動したものを「有意な異常」と定義した．

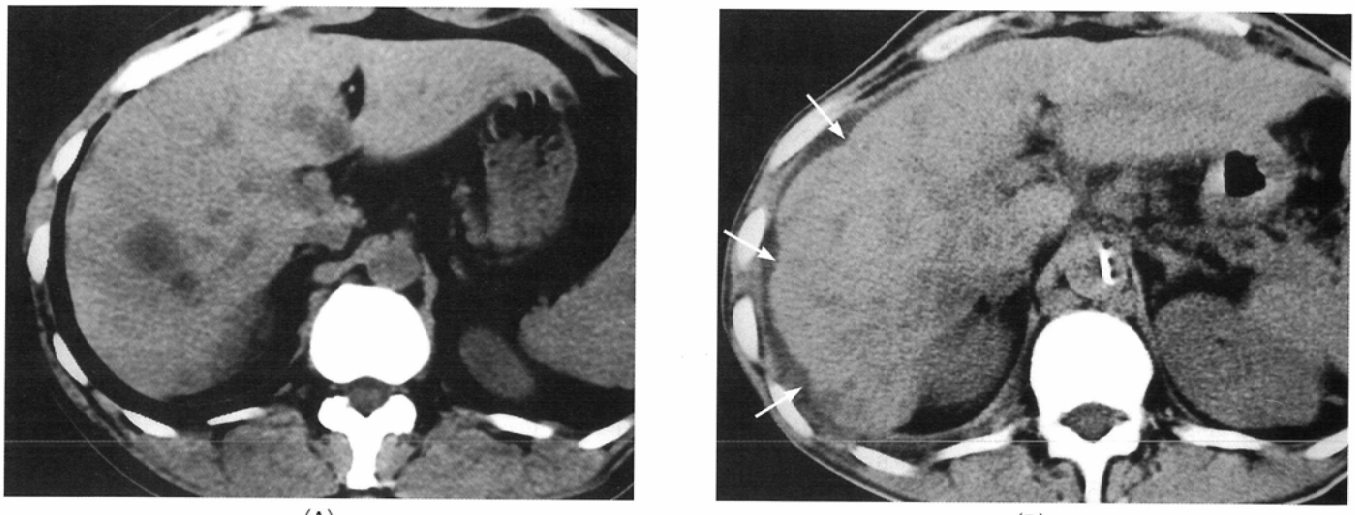

(A) (B)

Fig. 1 Patient 15, a 41-year-old man with indentation of the liver surface. On CT images before WHF, metastatic tumor was seen in the right posterior segment, and the surface of the liver was smooth (A). After infusion of 40g 5-FU, tumor was not recognized, whereas shrinkage of the liver with development of lobulated borders was seen (B, arrow).

この異常の有無と，直接効果，5-FU投与量，および次項に述べる画像診断による形態的変化との関係をχ^2検定で検討した．5-FU投与量は20g/m^{2}以上の大量投与群とそれ未満の2群に分けた．

2．画像診断による形態的評価

治療開始前の単純CTをコントロールとし，1～3カ月毎に行う単純CTで肝萎縮の程度と肝実質のX線吸収値の変化を評価した．

肝萎縮，脂肪浸潤の有無と前項の血液生化学的変化，治療効果，5-FU投与量との間の関連性の検討にはχ^2検定を使用した．

1)肝萎縮

肝萎縮の画像所見は，肝表面に陥凹(indentation)や肝硬変様の凹凸不整(Fig. 1)としてみられることが多い．しかし，より客観的に肝萎縮を評価する目的で，肝体積を定量した．すなわち，CT装置のコンソール上で肝全域にわたる断面積を計測し，これにスライス厚を乗じて肝体積を積算した．

このとき，治療による腫瘍体積の変化の影響を除外するために，可能な症例では非担癌葉のみについて同様の計測を行った．ただし，腫瘍が数個以内で，直径が1cm以下の体積計測上ほとんど影響がないと思われる小結節は度外視した．

体積計測上のバラツキを考慮し，20%以上縮小したものを「萎縮あり」と定義した．

肝全体および非担癌葉の萎縮の有無をWilcoxon符号付順位和検定で検討した．また，5-FU投与量と肝萎縮程度との相関はSpearmanの順位相関係数検定および単回帰分析で評価した．

2)脂肪浸潤

CTによる肝実質の脂肪浸潤の有無は，胆嚢や肝血管などとの相対的なCT値の差で診断されるが，本研究ではより客観的に評価する目的で，非癌部肝実質に3カ所の関心領域(ROI)を設定し，その平均CT値を測定した．その結果が40HU以下でかつ治療前より25%以上CT値が低下したものを動注薬剤の影響による「脂肪浸潤あり」と定義した．

3．病理学的評価

治療開始前後における肝組織の変化をみるため，7例で非癌部肝組織を超音波ガイド下で針生検を行い，その病理組織学的変化を検討した．組織所見は2名の病理医により判定した．なお，肝生検前には十分な説明を行い患者の同意を得た．

結　果

1．血液生化学的検査による肝障害の評価

肝毒性評価の指標としてとりあげた8項目のうちAlb，T-bil，SAST，SALTに有意な変化を示した症例はなかった．これに対し，胆道系酵素のうち1項目でも定義した異常を認めたものは22例(52%)で，このうち5例は休薬，減薬で回復した．しかし，ChEが異常を示した4例では休薬によっても回復しなかった．胆道系酵素異常の発現時期は平均すると動注開始後33.5～38.8週，5-FU投与量にして33.0～36.4g/bodyであった(Table 2)．

2．画像診断による形態的評価

1)肝萎縮

肝全体の萎縮がみられたものは13例(31%)であったが，その縮小の程度は有意でなかった．非担癌葉計測可能症例23例に限ると14例(61%)に18.9 ± 30%の萎縮をみた($p < 0.03$)(Fig. 2)．さらに対象を奏効例(29例)で，かつ非担癌葉とすれば，その体積が計測できた17例では24.3 ± 25%で，さらに有意の縮小を示した($p < 0.003$)．

Table2　Infused dose of 5-FU and duration of WHF causing an elevation of bile duct enzymes

Bile duct enzyme	Mean dose of 5-FU (g/body)	Mean duration of WHF (week)
ALP	34.7	33.5
γGTP	36.4	38.8
LAP	33.0	36.8

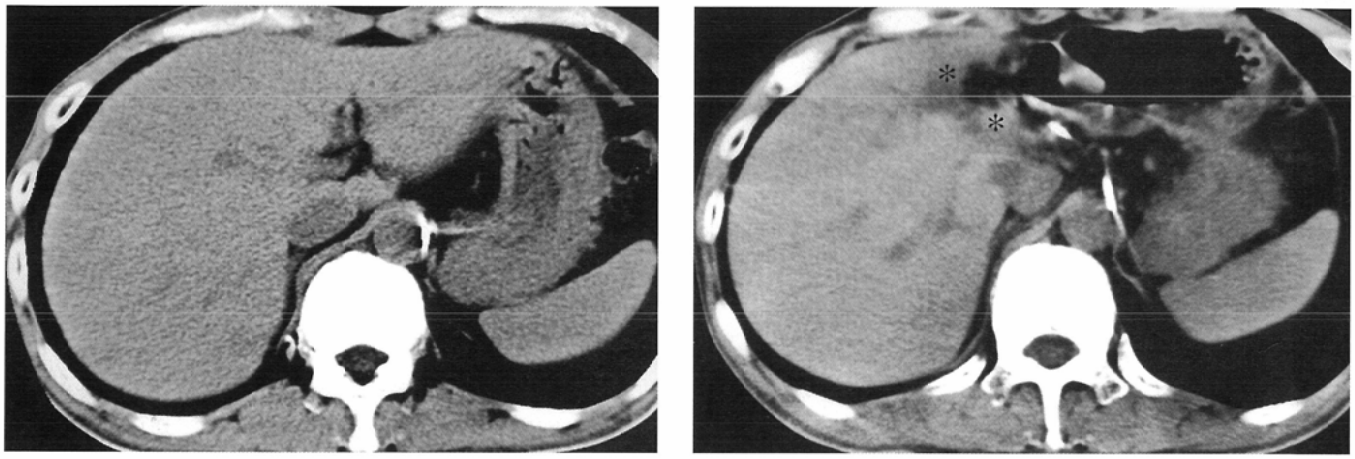

(A)　(B)

Fig. 2　Patient 2, a 48-year-old man with atrophy of the non-tumorous lobe due to WHF. Compared with the control image (A), the lateral segment of the left lobe (*) is severely atrophied after infusion of 37g 5-FU (B).

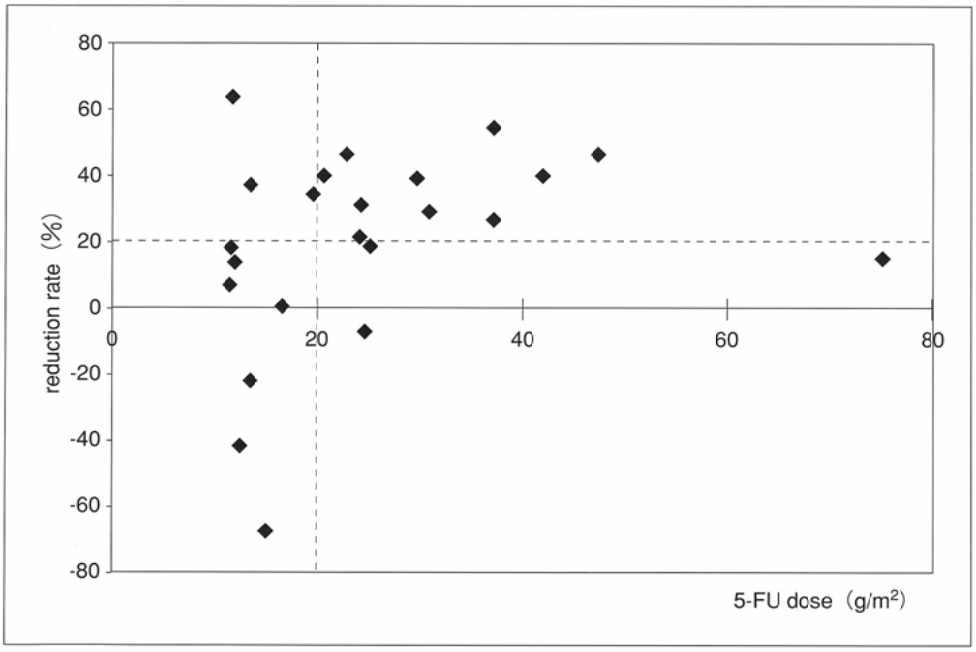

Fig. 3　Correlation between infused dose of 5-FU and reduction rate of the non-tumorous liver volume. Although accumulation of 5-FU results in liver atrophy, no significant correlation have recognized. The horizontal dotted line indicates the criterion of "liver atrophy". The vertical dotted line divides subjects into two groups above and below than 20g/m². The difference between 5-FU dose and the reduction rate by using the chi square test for independence was significant ($p < 0.01$).

5-FU投与量と非担癌葉萎縮の程度との相関をみたところ，投与量の増加に伴って肝が萎縮する傾向がみられたが，有意差はなかった．しかし，投与量20g/m²以上の大量投与群とそれ未満の群とを比較したところ，非癌部萎縮については有意差があった($p < 0.01$)(Fig.3)．

2)　脂肪浸潤

CT画像上，13例(31%)でCT値は25%低下したが，絶対値で40HU以下を示したのは6例(15%)にとどまった(Fig. 4)．これらの画像上「脂肪浸潤あり」と定義された6例はいずれも胆道系酵素の異常を示し，「脂肪浸潤あり」と断定できなかった36例との間に有意な差をみた($p < 0.01$)．また，

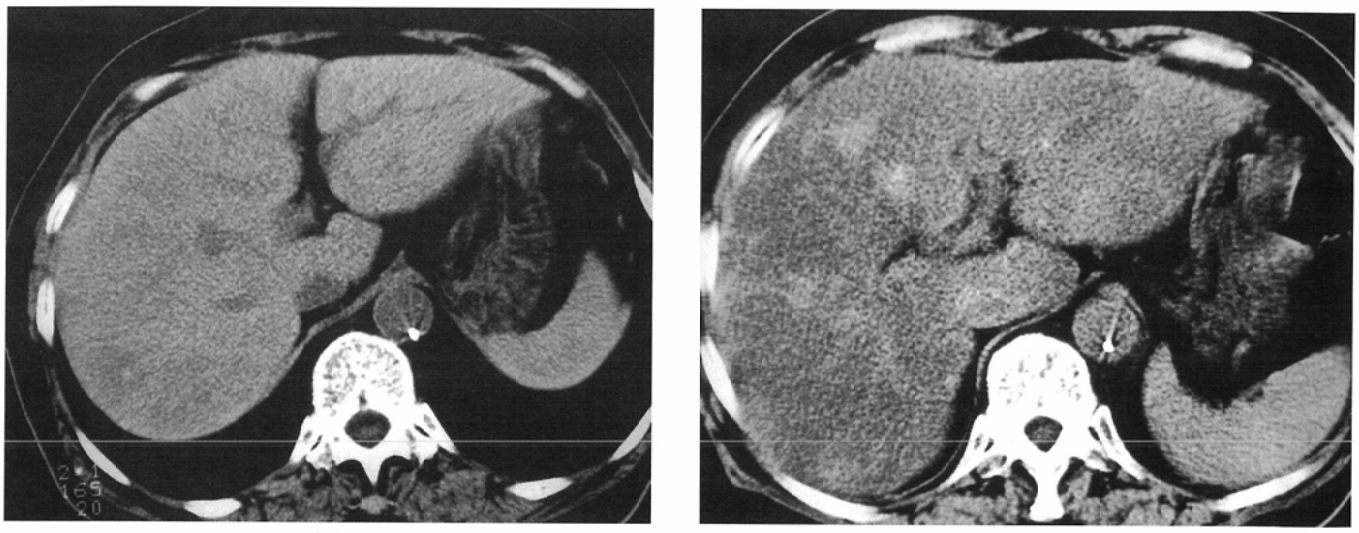

(A) (B)

Fig. 4 Patient 4, a 70-year-old woman with severe fatty infiltration. No fatty change was recognized on the CT image before WHF (A). After infusion of 30g 5-FU, mean CT attenuation changed from 63HU to 27 HU.

脂肪浸潤の診断が胆道系酵素上昇の前に明らかになった症例は6例中3例，その逆は3例で，脂肪浸潤と胆道系酵素上昇の出現時期に時間的な規則性はなかった．脂肪浸潤と肝萎縮の関係は，有意ではなかった．

リザーバーからのCTAで，肝内の動脈血流分布が極度に不均一な4例で，5-FUが高濃度に分布したと思われる領域に一致して，楔状の局所的なCT値の低下を示す部分を認めた(Fig. 5)．この4例では同部位に一致して局所的な肝の萎縮もみられた．

3．病理的変化

生検組織所見をTable 3に示す．生検施行7例のうち6例(86%)で脂肪浸潤が認められた．このうち2例はCT画像上でも「脂肪浸潤あり」と判定された症例であるが，他の4例は画像上で脂肪浸潤は明らかではなかった．脂肪空胞は大型のものが多かった(Fig. 6)．動注前後の組織像の比較が可能であった4例のうち3例(75%)で経過中に脂肪浸潤が進行していた(Fig. 7，8)．動注経過中にグリソン鞘には7例中5例(71%)で炎症細胞の浸潤を認めたが，胆管，肝動脈には著変をみなかった．また肝細胞にも壊死や変性は認められなかった．1例はHBs抗原，HCV抗体ともに陰性であったにもかかわらず，組織生検で肝硬変および活動性肝炎が指摘された病歴を有していたが，動注経過中もそれらの病変が増強することはなかった(Fig. 8A)．脂肪浸潤がみられなかった1例はPRでかつ留置血管の狭窄がみられた症例のため動注休薬中であった．

考　察

大腸癌肝転移に対する動注療法にはフルオロウラシル系薬剤の持続投与が第一選択である．欧米ではFluoxuridine (FUDR)が主に使用され肝障害が多く報告されている[18)-21)]．本邦では5-FUが汎用されているためか，硬化性胆管炎など重篤な副作用の報告は少ない．しかし，長期にしかも大量に肝局所にのみ集中して投与する治療法が普遍化しつつある今日，その毒性について検討することは十分に意義があることと考える．この目的で本研究の対象は非癌部であり，かつ肝硬変を有しない正常肝組織とした．

動注された薬剤は，肝動脈からグリソン鞘を経て類洞，肝細胞に到達する．このためグリソン鞘を中心とした障害が起こりやすく，この観点からさまざまな病理学的検討がなされてきた[12),17-20)]．

臓器組織が萎縮するメカニズムは，細胞数または細胞容積の減少にある[22)]．本研究対象症例でみられた肝萎縮は，細胞障害による酵素の変化が明らかでないことから，細胞体積の減少に起因する要素が大きいと考えたい．

細胞容積を変化させる最大の因子は動注による血管障害と，それにより引き起こされる低酸素状態などである．動注ルートから肝内薬剤分布を詳細に検討すると，laminar flowによる不均一性が往々にしてみられる．より大量に薬剤が流入する局所では萎縮の程度も大きい(Fig. 5)．このことは前述の推論を支持するものであり，当該部位に高度の血管障害や胆管障害が引き起こされていると考えても矛盾はない．

以上のように肝萎縮は，5-FU動注の非癌部正常肝に対する毒性の発現として理解することができる．肝萎縮は，まず全肝体積の定量により評価したが，腫瘍の縮小あるいは逆に増大による変化が無視できない因子になる．これを除外し，純粋に薬剤毒性の結果としての肝萎縮をみるためには，非癌部正常肝組織のみを対象にすることが妥当である．そこで奏効例かつ非担癌葉のみで検討した結果，動注療法前後で有意な肝萎縮が認められた．

しかしながらその萎縮の程度と5-FUの総投与量の間には

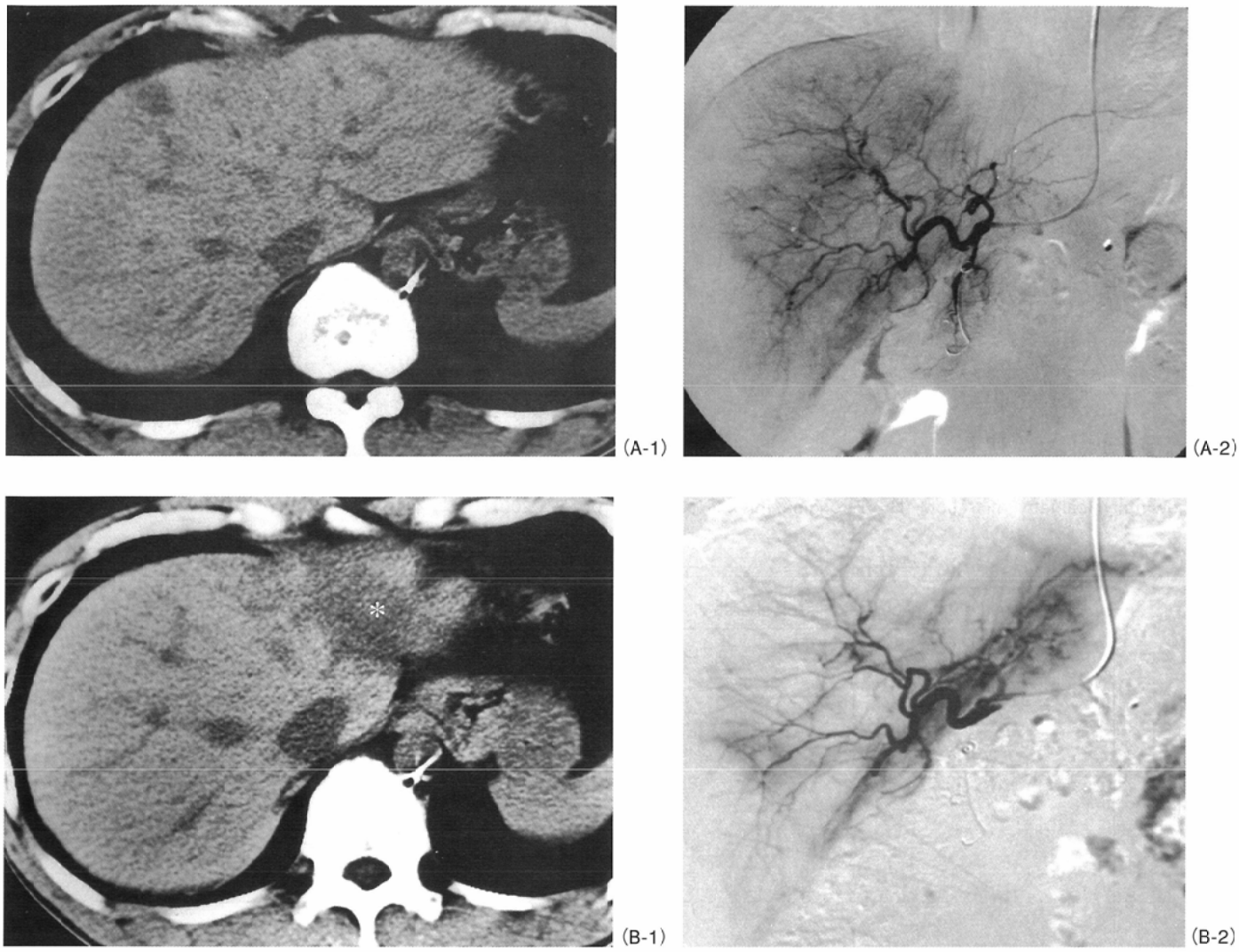

Fig. 5　Patient 6, a 44-year-old man with atrophy of the non-tumorous lobe and wedge-shaped low attenuation area. CT image before WHF (A-1) showed normal liver, and uniform flow through the liver from the reservoir system was recognized on angiogram (A-2). After duration of 12 week of WHF (infused dose of 5-FU, 20g), atrophy of the left lobe with a wedge-shaped low attenuation area (*) was seen (B-1). On angiogram for flow check, flow to the left lobe was predominant, which was considered to show laminar flow (B-2).

Table 3　Grading of histological findings

Patient	Infused 5-FU dose on biopsy date (g)	Glisson sheath		Liver parenchyma		
		Inflammatory cells	Fibrosis	Necrosis	Fatty change	Fibrosis
1	130	2	0	0	3	0
7	80	0	0	0	4	0
8	69	2	3	0	4	2
9	59	0	0	0	2	0
12	43	2	0	0	2	0
13	48	3	0	0	1	0
28	20	2	1	0	0	0

Note: Grade 0 : absent, 1 : very mild, 2 : mild, 3 : moderate, 4 : severe

明らかな相関関係を認めることはできなかった．数年にわたり100g以上の超大量を投与しても萎縮を認めない症例もあれば，逆に数カ月の投与で急激に萎縮を示す例もある．つまり，5-FU毒性は必ずしもその投与量と平行するものではなく，むしろ個体ごとの5-FUに対する耐性の差異によるものが大きいと考えられた．

脂肪浸潤は，生検を行った症例で，休薬中のものを除く全例にみられたことから，組織学的レベルではかなりの確率で起こっているものと考えられる．画像上は明らかでないものの，脂肪浸潤は常に潜在化しているものと

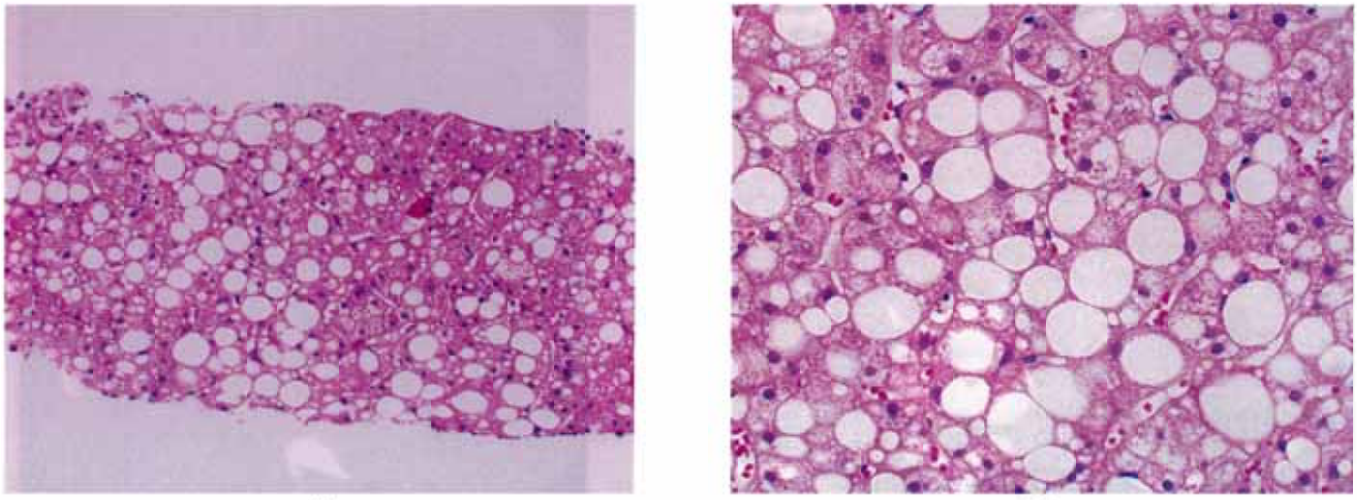

(A) (B)

Fig. 6 Patient 7, a 65-year-old man infused with 80g of 5-FU on biopsy. Microscopic appearance of the non-tumorous part of the liver showing typical fatty infiltration. (H & E, original magnification A: ×100, B: ×200).

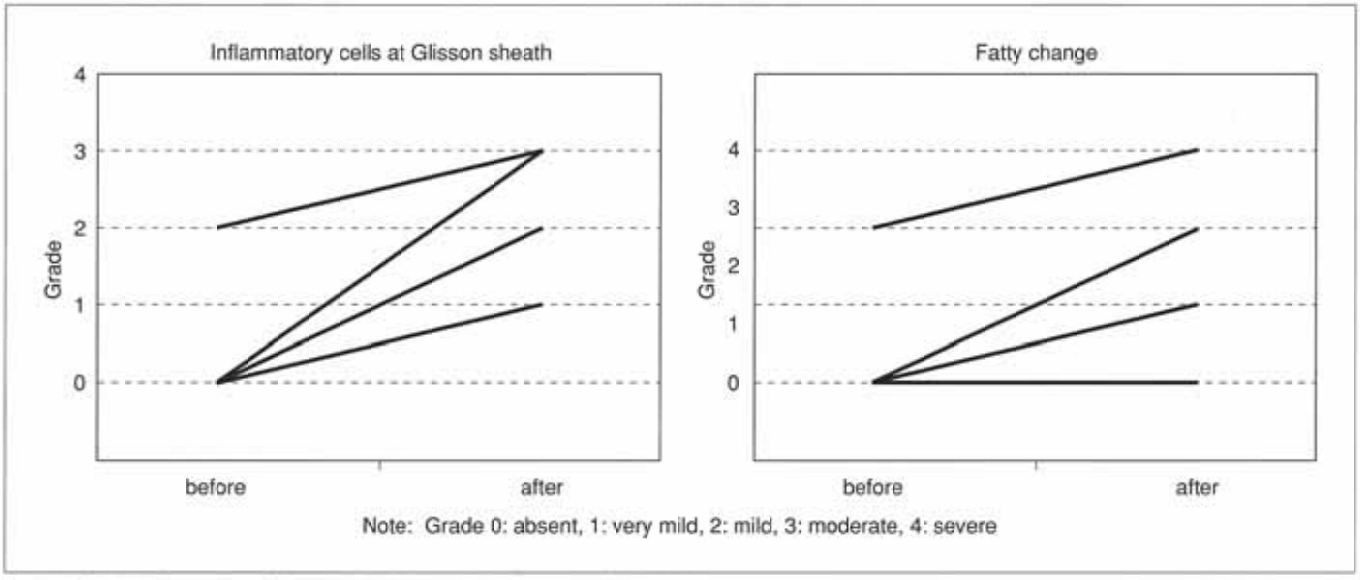

Fig. 7 Paired data sets of histological findings before and after WHF.
Both infiltration of inflammatory cells and fatty change regressed due to WHF. The patient who had no change in the findings of steatosis was in cessation of infusion.

推察した．

画像所見から得られる脂肪浸潤の発生率と，生検結果との乖離は，CTによる脂肪浸潤診断の感受性の限界を示したものにすぎないと思われる．

胆道系酵素は細胞膜に，transamynaseは肝細胞内のcytosolに存在するとされる[23]．したがって，胆道系酵素のみが上昇する病態は，細胞膜の障害によるもので，肝細胞そのものが壊死におちいっているのではない．また，肝細胞内で巨大化した脂肪滴による細胆管圧迫の結果，胆道系酵素が上昇する機転を強調する報告もある[24]．

胆道系酵素のみが上昇する症例が多数みられたこと，著明な脂肪浸潤症例ではこれら胆道系酵素異常が必発であった($p<0.01$)ことから，WHFの肝障害は細胞膜にとどまる程度であり，欧米のフルオロウラシル系薬剤動注でみられるchemical hepatitis[18),21)]とは異なる．

一方，動注によるperibiliary vascular plexusを介した胆管障害の可能性も考慮しなければならない[20),25)]．われわれは，画像上正常な肝組織と思われる部位から生検材料を採取したため，グリソン鞘には炎症細胞の浸潤がみられた程度であった．前述したように，laminar flowにより局所的に高濃度の5-FUが流入する部分は，peribiliary vascular plexusを介した胆管障害をより強く受けており，その結果として萎縮が高度となっているものと考えられる．

動注による血液生化学検査値の異常や非癌部の肝萎縮が発現するのはいずれも動注開始後約35週，5-FU投与量にして約35g/body前後であった．

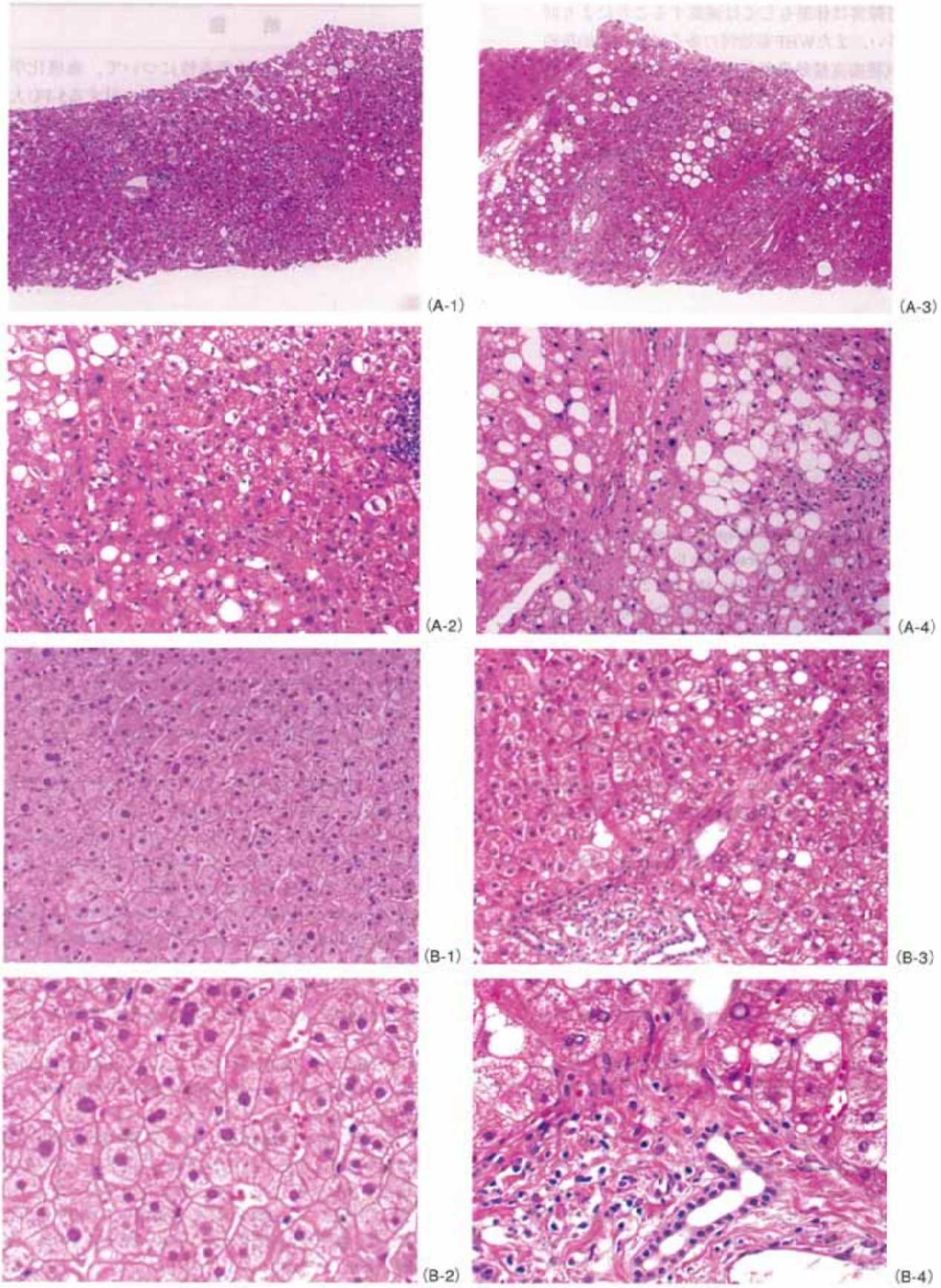

Fig. 8　Microscopic appearance of the non-tumorous part of the liver before and after WHF.
Patient 8, a 59-year-old man infused with 69g of 5-FU at postinfusion biopsy. Despite no viral infection, fibrotic dilatation of the Glisson sheath and mild infiltration of lymphocytes are recognized before WHF (A1, A2). After drug administration (A3, A4), severe steatosis developed. (H&E, original magnification 1, 3: ×40, 2, 4: ×100)
Patient 12, a 66-year-old woman. No steatosis was seen before WHF (B1, B2). Mild fatty change and mild infiltration of lymphocytes have appeared after WHF (B3, B4). (H&E, original magnification 1, 3: ×100, 2, 4: ×200)

薬剤による肝障害は休薬もしくは減薬することにより回復することが多い．またWHF奏効例の多くは治療開始後約30週までに，抗腫瘍直接効果が発現する．したがって，奏効例であれば，肝障害が明らかになった時点で休薬を考慮することが望ましいであろう．奏効(PR)例に対し，CR獲得を目的として積極的に治療を継続することは化学療法の正しい戦略であることは論を待たないが，肝動注化学療法においては，一面で危険を孕むものといわなければならない．

結　語

抗癌剤が一臓器に与える局所毒性について，血液化学的，形態的変化から検討した．転移性肝癌に対する5-FU大量動注化学療法(WHF)による肝局所毒性の発現は萎縮と脂肪浸潤，胆道系酵素の上昇であり，5-FU投与量にしておよそ35g/bodyに相当するころから臓器毒性が出現すると考えられた．

文　献

1) Meta-analysis group in cancer: Reappraisal of hepatic arterial infusion in the treatment on nonresectable liver metastases from colorectal cancer. J Natl Cancer Inst 88: 252–258, 1996
2) Allen-Merch TG, Earlam S, Fordy C, et al: Quality of life and survival with continuous hepatic-artery floxyuridine infusion for colorectal liver metastases. Lanset 344: 1255–1260, 1994
3) Rouger P, Laplanche A, Michel H, et al: Hepatic arterial infusion of fluorouridine in patients with liver metastases from colorectal carcinoma: long-term results of a prospective randamized trial. Clin Oncol 10: 1112–1118, 1992
4) 赤座　薫，野浪敏明，安井元司，他：大腸癌肝転移切除例の肝動注化学療法に際し食道静脈瘤を発症した2例．癌と化学療法　19：1523–1526，1992
5) 松本尚子，梅北信孝，真栄城剛，他：肝動注療法に合併した肝膿瘍の1例．癌と化学療法　24：1829–1831，1997
6) 辻　寧重，浜田弘巳，勝木良雄，他：大腸癌肝転移に対する動注化学療法の合併症の検討．癌と化学療法 24：1838–1842，1997
7) Kameoka S, Seshimo A and Hamano K: Hepatic atrophy due to intra-arterial chemotherapy for liver metastasis. J Tokyo Wom Med Coll 65: 855–859, 1995
8) 宮本幸雄，梅北信孝，真栄城剛，他：5-FU肝動注化学療法により硬化性胆管炎，胆汁性嚢胞を形成した1例．癌と化学療法　22：1684–1686，1995
9) 荒井邦佳，北村正次，宮下　薫，他：肝動注療法が原因と考えられる肝内胆管壊死および肝壊死を来した症例．癌と化学療法　18：1856–1859，1991
10) 青木文夫，森　武生，高橋慶一，他：持続肝動注療法中胆管壊死と思われるCT像を呈した2症例．癌と化学療法　20：1713–1716，1993
11) Lorigan J, Charnsangavej C, Carrasco C, et al: Atrophy with compensatory hypertrophy of the liver in hepatic neoplasms: Radiographic findings. AJR 150: 1291–1295, 1998
12) Shirkhoda A and Baird S: Morphologic changes of the liver following chemotherapy for metastatic breast carcinoma: CT findings. Abdom Imaging 19: 39–42, 1994
13) 高安幸生：転移性肝癌に対する動注化学療法．Medicina 33：1118–1122，1996
14) 荒井保明：IVRにおける肝動注化学療法の基本手技．臨床放射線　38：1497–1508，1990
15) 高安幸生：カテーテル・リザーバー挿入の基本手技(左鎖骨下動脈経由)．日本血管造影・IVR 会誌　8：47–50，1993
16) 荒井保明，曽根康博，遠山典宏，他：大腸癌肝転移に対する5-FUの間欠的大量肝動注療法についての検討．癌と化学療法 18：1869–1872，1991
17) 小山善文，斉藤達雄：日本癌治療学会固形がん化学療法直接効果判定基準．日癌治　21：929–942，1986
18) Doria M, Shepard K, Bernard Levin, et al: Liver pathology following hepatic arterial infusion chemotherapy: Hepatic toxicity with FUDR. Cancer 58: 855–860, 1986
19) Bognel C, Degott C, Rougier, et al: Étude anatomo-pathologique de la toxicité hépatique de la chimiothérapie intra-arteriélle hépatique: Gastroenteraol Clin Biol 13: 125–131, 1989
20) Ludwig J, Kim C, Wiesner R, et al: Floxuridine-induced sclerosing cholangitis: An ischemic cholangiopaty? Hepatology: 9, 215–218, 1989
21) Hohn D, Rayner A, Economou J, et al: Toxicities and complications of implanted pump hepatic arterial and intraverous floxuridine infusion. Cancer: 57, 465–470, 1986
22) 森　道夫，小川勝洋，伝法公磨：細胞・組織の基本病変II，細胞質の変性・壊死．飯島宗一，石川栄世，影山圭三，他，編：現代病理学大系，2B，112–117，1988，中山書店，東京
23) 渡辺慶一：肝臓I，1．構造と機能．飯島宗一，石川栄世，影山圭三，他，編：現代病理学大系，13A，77–101，1985，中山書店，東京
24) 三輪佳行，森脇久隆：エネルギー代謝面を考慮した食事療法．肝胆膵　36：361–368，1998
25) Cho KJ and Lunderquist A: The peribiliary vascular plexus: the microvascular architecture of the bile duct in the rabbit and clinical cases. Radiology 147: 357–364, 1983