The University of Osaka
Institutional Knowledge Archive

Title	子宮頚癌に於ける外部照射の際の晩期障害についての検討 : 照射法による差異について
Author(s)	田中, 敬正
Citation	日本医学放射線学会雑誌. 1975, 35(7), p. 527-535
Version Type	VoR
URL	https://hdl.handle.net/11094/19583
rights	
Note	

The University of Osaka Institutional Knowledge Archive : OUKA

https://ir.library.osaka-u.ac.jp/

The University of Osaka

子宮頚癌に於ける外部照射の際の晩期障害についての検討

—— 照射法による差異について ——

天理病院放射線科
田　中　敬　正

(昭和49年12月6日受付)
(昭和50年2月5日最終原稿受付)

An Analysis on the Complications of the External Radiotherapy of Carcinoma of the Uterine Cervix

—Comparison of irradiation techniques—

by

Yoshimasa Tanaka

Department of Radiology, Tenri Hospital, Tenri

Research Code No.: *609*

Key Words: *Carcinoma of the uterine cervix, Radiation injury, Ileus, Whole pelvis irradiation*

A follow-up study from 1966 to 1973 was made on 357 patients treated by radiation for carcinoma of the uterine cervix to determine the incidence of complications and to compare treatment techniques. The techniques of irradiation were external pelvic irradiation using two-center equi-arc rotation with ^{60}Co unit and whole pelvis irradiation with 6 MV Linac. The case of irradiation alone was followed by a small-field technique.

1) Ileus symptom was seen in postoperative cases predominantly, and increased remarkably with 6000 rads or more. Patients with ileus symptom were found only in the case of whole pelvis irradiation.

2) Previous laparotomy also increased the chance of radiation injury to the rectum and sigmoid. With a dose of more than 6000 rads, the incidence of these damages increased conspicuously, but there was no difference between irradiation techniques. There was almost the same tendency for injury of the bladder.

3) The thickening of the subcutaneous tissue was seen almost exclusively in the case of whole pelvis irradiation.

4) Compared with the case of external irradiation alone, no increment of late injuries was found in the case with a small-field technique added.

I. 緒　言

子宮頸癌の放射線治療は，一般に原発巣に対しては，腔内照射を行い，子宮旁結合織及びリンパ節に対しては，腔内照射による不足線量を補足するため，外照射の併用が行われている[4)5)10)].

外照射には，高エネルギー放射線による治療が盛んになり，照射方法も，従来の多門照射法から，前後対向2門照射が試みられるようになって来た[4)5)10)]．我々の場合，以前は ^{60}Co による2中心性両側振子照射をおこなっていたが，放射線単独の場合は進行癌が多く，腔内照射の有効範囲をはるかに超える程に病巣が拡がっているために，6 MV-X線による前後対向2門の全骨盤照射 (whole pelvis irradiation) を行っている．又そのあと我々の考案した小照射野照射法で追加照射を行い，A，B点に対し十分の線量を加えた．

この様に外部照射を主としたしかも大照射野によって，最近進行癌でも完全治癒率がまして来たが，一方過照射による障害とくに晩期障害も増加しており，これらに十分注意を払わねばならない．

最近7年間における子宮頸癌の色々の照射方法による副作用の発現の様相を比較検討した．又，照射単独及び術後照射について障害を比べ，夫々の場合の正常組織の耐容線量について研究した．

II. 研究方法

1966年より1973年迄の照射後1年半以上を経過した子宮頸癌で，外部照射をおこなった 357例について，夫々の照射法により，また手術の有無によって副作用を比較した．

照射方法は

1)　2中心両側振子照射法 (two center equi-arc rotation)：

^{60}Co により照射野12～14×7 cm^{2}で回転中心を4 cm離した左右夫々 180° づつの振子照射を行った．照射野の上下縁は，次の2)に準じた．この場合の線量分布を Fig. 1に示す．2)　全骨盤照射法 (whole pelvis irradiation)：NEC 6MVリニアアクセラレーター (Linac) による前後2門の whole pelvis irradiation を行った．照射野は，リンパ管造影を行い，上は総腸骨リンパ節を，下は基靱帯リンパ節を十分含めた6角形で，平均14×14cm^2 であった．これの線量分布を Fig. 2に示す．

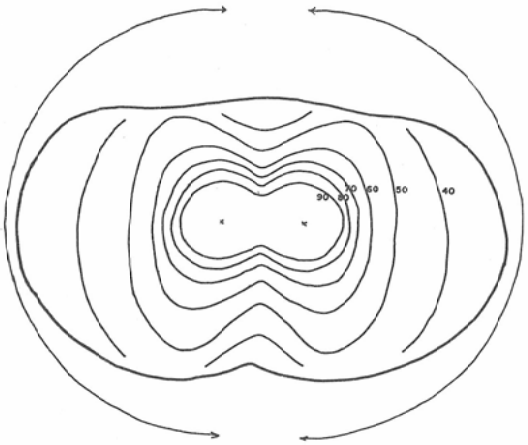

Fig. 1. Isodose distribution of two center equi-arc rotation (180 pendel) with ^{60}Co unit SAD 60cm, Field size 14×7cm

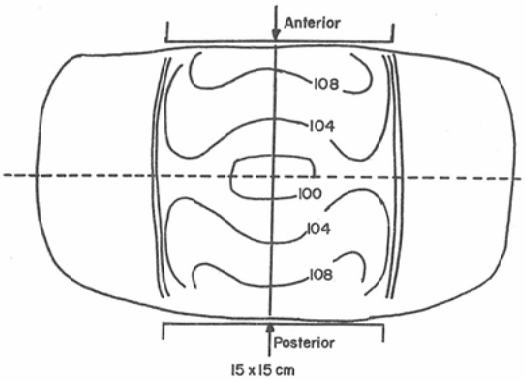

Fig. 2. Isodose distribution of whole pelvis irradiation through two parallel opposing portals with 6 MV X-ray (Linac)., open fields 15×15cm, TSD 100cm

1)2)共に，腫瘍線量は1日 150rads，週5回照射を行い，総線量は，照射単独の場合5～7.000 rads，術後照射の場合は，3～7.000rads であった．

3)　6MV Linac による小照射法：

約5年前より，照射単独例の大部分のものについて，子宮照射装置を考案し，1)2)の外部照射終

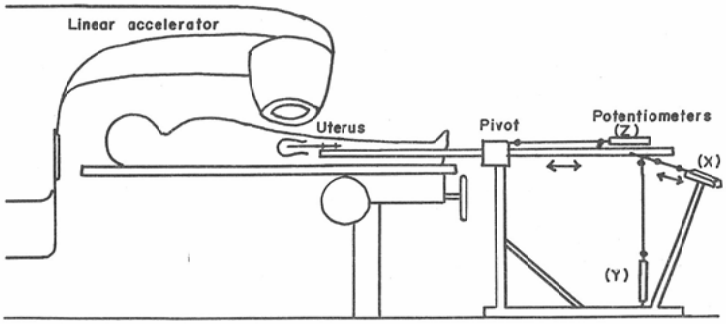

Fig. 3. Scheme of small-field irradiation in carcinoma of the cervix, using a linear accelerator and a new beam-directing device. The slightest deviation in the position of the uterus produces a change in the electric resistance of the potentiometers via the long rod.

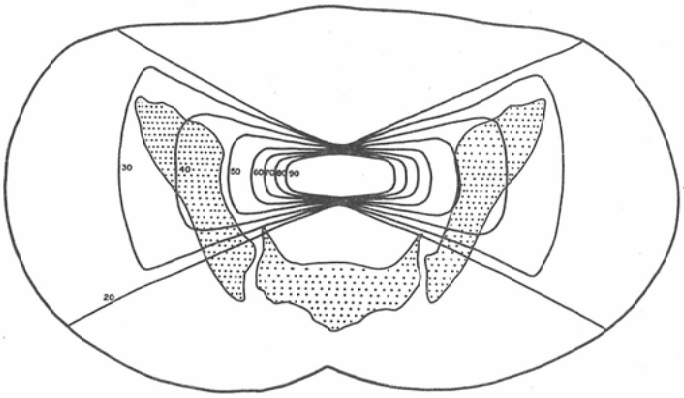

Fig. 4. Isodose distribution for a 6 MV linear accelerator, using a field size of 60×25mm and a 60° lateral pendulum. The dose is greatly reduced in the area of the bladder and rectum.

了後，小照射野照射を行っている．

装置の概略は，棒の一端に子宮固定具及び中央の支点を中心として三次元方向に滑かに移動出来る様にした．先端はねじ付きの棒を子宮頚管内に挿入している．照準方法はまづ棒の先端を isocenter に合せ，同時に電気的に3次元の方向を示す．モニターに連結して，これを0に合せる．その後棒を挿入して，治療台と患者を微細に移動調節し，モニターの3方向でのよみを0にすれば，子宮頚管が正確に照射野内に入る（Fig. 3）．

現在試みている方法は，最初に前後2門の大照射による whole pelvis irradiation を 6.000rads 行い，ついで本装置で照準して幅 2.5～4 cm^2 の小照射野両側60° のLinac による振子照射で，1日 1.500rads づつ3回，計 4.500rads を追加している．この方法では，直腸及び膀胱に向って鋭く減少し，又，マンチエスター方式のA点及びB点は，夫々約10.500rads と約 8.000rads になる（Fig. 4）．

夫々の照射法により，また照射単独か，術後照射かにより，生じた晩期障害，すなわち1） イレウス，又はイレウス症状，2） S状結腸，直腸障害，3） 膀胱障害，4） 皮下板状硬結について検討した．

III. 研究結果

子宮頚癌で放射線治療を行い，1年半以上を経

Table 1. Radiation dosage and the frequency of complications in cervical cancer therapy.

	Irradiation	Rads	No. of case	Ileus	Injuries of bladder	Injuries of colon	Thickening of subcut. tissue
Radiotherapy alone	^{60}Co (rotation)	6000—6999	9				
		7000	8			1 (1)	
	^{60}Co(+small field)	6000	7				
	Linac (2 field)	5000—5999	9	1 (1)			
		6000	41	1	1 (1)		5 (2)
	Linac(+small field)	6000	88	1	1	2	5 (1)
Postoperative irradiation	^{60}Co (rotation)	6000—6999	18		1		
		7000	23		2 (1)	4 (2)	1
	Linac (2 field)	3000—3999	5				
		4000—4999	105	1			
		5000—5999	12	1 (1)		3 (1)	3
		6000—7000	32	7 (5)	3 (1)	7 (2)	7
Total			357	12 (7)	8 (3)	17 (6)	21 (3)

Table 2. Cases of ileus symptom following radiation therapy.

Name	Age	Stage	Irradiation technique	Dose (rads)	Treatment	Irradiation→ ileus, symptom
S. N.	63	Ⅱ	Postop. irrad. Linac (2 field)	6000	operation	3(months)
N. M.	51	Ⅱ	〃 〃	7000	symptomatic treat.	1
N. T.	48	Ⅲ	〃 〃	6900	operation	15
S. F.	57	Ⅲ	〃 〃	6250	〃	13
T. O.	57	Ⅲ	〃 〃	6000	〃	4
H. I.	53	Ⅲ	〃 〃	6180	symptomatic treat.	15
K. O.	51	Ⅱ	〃 〃	6150	operation	2
S. T.	47	Ⅲ	〃 〃	5350	〃	5
K. Y.	53	Ⅱ	〃 〃	4050	symptomatic treat.	6
Y. K.	59	Ⅲ	Irrad. alone, 〃	5100	operation	5
S. T.	61	Ⅲ	〃 〃	6000	symptomatic treat.	12
T. K.	65	Ⅲ	〃 〃	6000	〃	9

過した 357例について夫々の照射法により，障害をおこした症例数を Table 1 に示した．（　）は，その中の重症々例数である．

(1)　イレウス又はイレウス症状

障害をおこしたのは全部で12例で重症例はそのうち7例であり手術を行った（Tale 2）．

表に見る如く，9例迄が術後照射例に生じ，しかも 6.000rads/8週又はそれ以上照射した例に圧倒的多数（12例中9例，75%）に見られた．4.000～4.999rads（主として4000rads 照射例）では，105例中1例にすぎなかった．

イレウス症状の発現には，Linac の前後2門照射にのみ見られ，^{60}Co による2中心性振子照射の場合には1例も見られなかった．

照射終了よりイレウス症状出現迄の期間は，1～5カ月であり，平均 7.5カ月であった．

不完全イレウスすなわち手術を行わずに対症療法で経過観察したもの3例であり，あと7例は手術を行ったが，すべての症例に於て照射部位に一致して強度の腸管癒着及び粘膜の肥厚が見られた．

Table 1 の4番目の症例を次に示す．

Case 1 ：S.F. 57歳，子宮頚癌Ⅱb

昭和43年4月18日子宮頚癌Ⅲb で広汎性子宮全

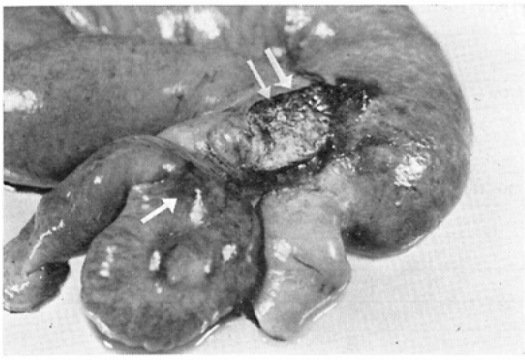

Fig. 5. Case 1. Appearance of small intestine at the time of operation. Obstruction (→) was in the distal portion of the ileum with a loop and oral portion of obstruction fixed with the abdominal wall (⇉).

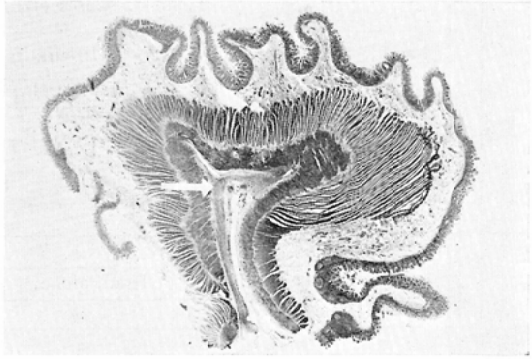

Fig. 6. Transverse section of the portion of adhesion showing extensive late radiation changes. The serosa is thickened and the collagenous change and fibrosis are markedly demonstrated (→). (Azan staining).

剔出術を行い，5月9日より 150rads/日で術後照射を開始した．7月5日迄総線量6250rads/8週照射したが，術後合併症，照射中副作用なく経過は順調であった．翌年8月初め頃より，腹部膨満，腹痛，呕吐をまし，単純腹部写真で異常ガス像と気液界面を認め，イレウスの診断で，8月18日手術を行った．

十二指腸空腸曲より 210cmの点で，約50～70cmにわたり，小腸が腹壁と強く癒差し，更にこの部を中心に腸管が屈曲，狭窄をおこし，その口側は極度，拡張を示していた（Fig. 5）．腸管壁は，照射野に一致して腸管壁は，非常につよく肥厚，癒着しているのが見られた．アザン染色をして見ると，その癒着部に，コラーゲンの沈着が異常に多

Table 3. Cases of radiation injury to the sigmoid and rectum.

Name	Stage	Irradiation technique	Dose (rads)	Rectal bleeding	Irradiation→ symptom (months)
H. N.	II	Postop. irrad., ^{60}Co. rotation	6500	++	5
K. S.	II	〃 〃	6500	+	10
S. M.	II	〃 〃	7000	++	4
M. H.	I	〃 〃	7000	+	12
K. N.	II	〃 Linac (2 field)	5900	+	6
S. M.	III	〃 〃	6000	+	13
M. U.	III	〃 〃	6000	++	5
S. F.	II	〃 〃	6000	+	11
N. T.	III	〃 〃	5300	+	15
S. F.	III	〃 〃	5850	++	2
S. N.	II	〃 〃	6000	+	18
I. S.	III	〃 〃	6000	++	9
T. K.	III	〃 〃	6000	+	6
H. Y.	III	〃 〃	6000	+	12
F. F.	III	Irrad. alone, 〃	7000	++	18
K. K.	I	〃 〃 (+SF)	6000	+	13
K. M.	I	〃 〃 (+SF)	6000	+	15

SF: small field irradiation

Table 4. Cases of radiation injury to the bladder.

Name	Age	Stage	Irradiation technique	Dose (rads)	Grade	Irradiation symptom (months)
M. H.	38	I	Postop. irrad., ^{60}Co. rotation	7000	卅	13.0
O. M.	47	II	〃　〃	6300	+	15.0
K. S.	33	II	〃　〃	7000	卄	18.0
T. O.	52	III	〃　Linac (2 field)	6000	+	24.0
S. O.	54	III	〃　〃	6000	卅	11.0
H. K.	52	II	〃　〃	6000	+	31.0
K. Y.	48	I	Irrad. alone.　〃	6000	卅	14.0
S. A.	61	III	〃　〃	6000	+	28.0

く証明された（Fig. 6）.

(2)　S状結腸，直腸障害

直腸出血及び Tenesmus を主症状としたS状結腸及び直腸障害をおこしたものは，17例であった（Table 3）.

Kottmeire の分類を参考にして，大腸の放射線障害を次の如く分けた.

I度（+）粘膜の変化は軽度，出血はあるが非連続的，X線所見では正常か又は軽度

II度（卄）潰瘍があり，出血も連続的，X線上軽度狭窄がある.

III度（卅）強度の出血，狭窄があり，手術が必要なもの.

上記の程度に従って分類すると，Table の如くなり，I度11例，II度4例，III度2例であった. I度のものは対症療法のみで軽快するものが多かった.

注腸造影所見では，I度の場合は殆んど変化がないが，II，III度になると，直腸，S状結腸に種々の程度の壁硬化，狭窄などが見られ，鋸歯状辺縁を示した. 粘膜ひだは，膨隆屈出し，健常部との境界は，不明瞭で徐々に移行していた.

大腸ファイバーでは，粘膜の発赤，びらん，萎縮，更に潰瘍形成，狭窄が見られた.

Table 3に示す如く，術後症例に多く（17例中14例82%），しかも，6.000rads/8週をこすと急激に多発することが見られた. 術後照射の場合，2中心両側振子照射と，前後2門照射の間に，症例数に差がなかった. 小照射野照射を追加した場合も，88例中2例のみ（共にI度）でとくに増加したとは思われない.

照射終了より症状が発現する迄の期間は，2～18カ月（平均10.2カ月）で多様であった.

Case 2 ：I.S. 63歳，子宮頚癌IIIb

昭和48年1月上記診断で広汎性子宮全剔出術後，Linac で前後2門照射で，150rads/日で，総線量6000rads/8週照射した. その後経過は順調であったが，9カ月後に直腸出血を来した. 注腸検査では，Fig. 7に示す如く，S状結腸部の壁硬化と鋸歯状辺縁を示していた. その部の剔除術

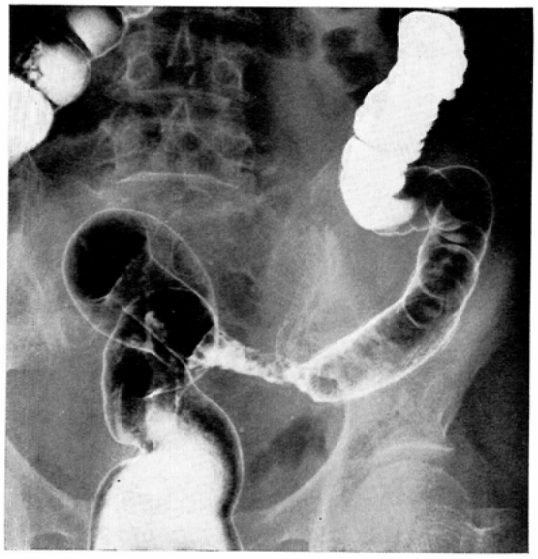

Fig. 7. Radiation sigmoiditis. Case 2. I.S. Stage IIIb, treated in April, 1, 1973, with 6000 rads whole pelvis irradiation following radical hysterectomy. Sigmoid colon reveals long segment with distorted "saw-toothed" mucosa. Gradual tapering on both sides of the ulcer is seen.

を行ったが，癌細胞は見られなかった．

(3)　膀胱障害

晩期障害としての膀胱障害の程度を次の様に分類した．

Ⅰ度（＋）：膀胱粘膜の毛細血管拡張を主体とするもの．

Ⅱ度（卄）：毛細血管拡張と，時に糜爛面を形成し，一部に出血を有するもの．

Ⅲ度（卌）：潰瘍面，壊死巣を形成し，厚い苔被でおおわれ膀胱容積の減少を見るもの．

我々の場合，Ⅰ度4例，Ⅱ度1例，Ⅲ度3例計8例であった（Table 4）．

自覚症状としては，血尿，頻尿，排尿痛等であった．

Table 4に見る如く，膀胱障害をおこしたのは，357例中8例（2.2%）であり，6000rads/8週或いはそれ以上照射例に限られている．

照射単独の場合は，1.3%（153例中2例）に膀胱障害をおこしているが，術後照射の場合は，8.2%（73例中6例）に見られ，やはり術後照射に多く見られた．

(4)　皮下組織の板状硬化

これは357例中21例（5.8%）に見られ，3例は，程度が著明であった．1例をのぞき，すべてが前後2門の whole pelvis irradiation にのみ出現しており，このことは，皮下の部分に於て，線量分布が，^{60}Coの振子照射の場合に比べ高くなっているためと思われる．又，手術例と非手術例の間に差がなかった．

(5)　小照射照射法による副作用

照射単独で，前後2門照射のみについて，小照射野照射法の追加をおこなった88例と行わなかった41例を比較して見ると，Table 1に見る様に，2者の間に殆んど差が見られなかった．すなわち，小照射照射法による晩期障害はないと考えられる．

IV. 考　　案

^{60}Coによる2中心両側振子照射法は，原発巣を含む子宮，腟壁，子宮旁結合織に重点をおいた治療法であるが，whole pelvis irradiation は，更に骨盤壁リンパ節領域への浸潤をも，一斉に均等照射を経皮的におこなうものである．高エネルギー放射線による外照射の利点は，とくに進行癌において原発巣も骨盤内リンパ節領域も均等照射されて腫瘍線量が十分与えられ，照射範囲が正確にコントロール出来ることである．

この意味では，whole pelvis irradiation はすぐれており，広く用いられる様になったが，一方照射野も大きくその容積線量も大となり，その中に含まれる小腸，膀胱，直腸，尿管等の critical organ の晩期障害も無視出来ない．

腸管系は，放射線感受性の高い臓器であるが，急性障害のみならず，晩期障害についても十分な注意を払わねばならない．

線量と障害については，個体差があるが，一般に6.000rads をこえると大腸障害が急速にますことをのべているが[1)14)]，我々の場合でも証明された．Roswit[14)]によると，4500rads（1460rets）では，小腸に1～5%に潰瘍，穿孔，線維化，閉塞等の障害が見られるが，6000rads になると25～50%になると述べている．

大腸では6000～6400rads では，37%が障害をうけ，25%が閉塞したと述べている．

腸管系の晩期障害は，手術や腹部の感染症をおこしたあと照射すると，多く発生することが知られている[2)14)16)17)]．Smith[16)]は，腹部の手術をうけたものは，5.5人に1人の割合で障害がおこるが，していないものは，14.1人に1人すなわち2.6倍に腸管の障害をますと述べている．

小腸障害とくに腸管癒着は，術後照射に多く，その程度もつよいことが我々の症例でも見られたが，術後腸管が解剖学的に照射野の中に固定された状態にあり，毎日照射をする時にいつも同じ部位が照射されるために，障害が大きくなると考えられる[16)]．その場合手術又は剖検の所見では照射に一致して，腹膜は光沢を失い，強い肥厚，癒着をおこし，浮腫状を呈し正常の弾力性を消失している[19)]．血管壁は強度の肥厚をおこし，これは動脈の方がつよい[20)]．病理学的には，照射後3週間で腸壁の浮腫，4週間で潰瘍，早い場合には3～

6週間で粘膜下層の線維化がおこり狭窄を生ずるといわれているが，その期間は一定していない．

照射と発症の時間的間隔は，さまざまである．Perkins は[12]，3カ月～4年と報告しており，Wiley は[19]，平均26.5カ月であったとのべている．我々の症例でイレウス症状は平均 7.5カ月，大腸障害は10.2カ月であった．

大腸のX線所見としては[9]，初期では，限局性挛縮，粘膜ひだの軽度膨隆，外発性の鋸歯状辺縁を示し，中等度に進行すると種々の狭窄がおこり，更に潰瘍，穿孔がおこる．Perkins は[12]，健常部より病変部への移行がなだらかであり癌に見られる急激な移行がない点で区別している．

Linac での whole pelvis irradiation の方が，^{60}Co の両側振子照射より，イレウスが多発したのは，前者の方が腸管が均一に照射されたためかと思われるが更に検討が必要であろう．

膀胱の晩期障害は，照射後粘膜の線維化が徐々に進行して生ずるが，その程度は種々でその程度を分類観察することは重篤な傷害をおこさない様にするためにも大切である．毛細血管拡張を主体とする初期（Kottmeier[7] I 期）のものは，自然治癒することが多いが，それ以上になる治療の必要があり，壊死巣を形成し，膀胱容積が極度に減少したⅢ期になると治癒の可能はなくなる．

膀胱障害の発生頻度は，報告により種々異るが，Twombly は[18]，子宮頚癌に対する放射線療法において，9—20%の発生率を認めている．Morrison 等は[11]，高エネルギーX線（8MV）による膀胱癌の治療を 412例に施行して，毛細血管拡張症は21例，出血21例，萎縮膀胱14例，腸管傷害5例，瘻孔形成1例を認めている．我々の場合発生頻度は 2.2%で比較的低く照射方法による差はなく，6.000rads 以上に限られている．

耐容線量は個人差があり，局所の性状によって異るが，Mackay は[8]，膀胱の耐容線量は，5000 R/4週といい，また6000R/6週では約50%の発生率で後期萎縮がおこると述べている．子宮頚癌の場合，外照射線量が4000rads までは，傷害発生が非常に少いことが Chaw[3]などにより報告されているが，我々の場合と一致している．

照射開始から傷害発生までの期間については色々であるが，Morrison[11]によると，平均17.7カ月，Twombly 等[18]は平均28.7カ月と報告している．Roswit は[13]，消化管の放射線障害に関係のある技術的因子として，総線量，照射期間，分割回数，1回線量，照射容積，エネルギーをあげ，臨床的因子として，腫瘍型，病期，年齢，解剖学的要因，手術歴，全身病，個々の感受性をあげている．

子宮癌の治療に Fletcher は[6]，正確な線量計算，確実な技術と，とくに critical organ の in vivo dosimetry の必要性を述べている．又 Computer による治療計画サービスや原体照射も必要と考えられる．我々の開発した適確な照準による小照準による小照射野照射法は，4500rads を追加したにも拘らず，傷害の増加は殆んど見られなかった．

Rubin は[15]，minimum tolerance dose: TD $^5/_5$（5年に5%の障害をおこす線量），maximum tolerance dose TD 50/5（5年に50%の障害をおこす線量）を夫々の臓器について調べている．これに個々の臨床的的な要因，手術歴の有無，年齢，個体の臓器感受性などを加味して晩期障害の防止につとめねばならぬと考えられる．

V. 結　語

1966年より1973年迄の子宮頚癌で外部照射をおこなった 357例について ^{60}Co による2中心性両側振子照射と，Linac での前後2門照射による whole pelvis irradiation 及び小照射野照射法における晩期障害を比較し次の結果を得た．

(1) イレウス症状は，術後照射例に圧倒的に多く見られ，6000rads/8週以上に多い．前後2門照射の場合のみに見られた．

(2) 直腸，S状結腸障害は，術後症例に多く，6.000rads/8週をおこすと急激にました．しかし照射方法による差異は見られなかった．膀胱障害についても殆んど同様の傾向であった．

(3) 皮下組織の板状硬化については，殆んど Linac の whole pelvis irradiation にのみ見られ，

5.000rads/7週以上に限られた.

(4) 小照射野照射を追加した場合，これを行わなかった群に比べ，晩期障害の増加は見られなかった.

文 献

1) Alp, M.H., Seymour, A.E. and Grant, A.K.: Australian & New Zealand J. Surg. 40 (1970), 144—151.
2) Ashbaugh, D.G. and Owens, J.C.: Arch. Surg. 87 (1963), 116—127.
3) Chaw, P.M., Fletcher, G.H., Rutledge, F.N. and Dodd, G.D.: Amer. J. Roentgenol. 87 (1962), 22—40.
4) Fletcher, G.H., Rutledge, F.N. and Chau, P.M.: Amer. J. Roentgenol. 87 (1962), 6—21.
5) Fletcher, G.H.: Brit. J. Radiol. 35 (1962), 5—17.
6) Fletcher, G.H., Brown, T.C. and Rutledge, F.N.: Amer. J. Roentgenol. 79 (1968), 421—450.
7) Kottmeier, H.L. and Gray, M.J.: Amer. J. Obst. & Gynec. 82 (1961), 74—82.
8) Mackay, N.R.: J. Urol. 76 (1956), 396—400.
9) Mason, G.R., Dietrich, P., Friedland, G.W. and Hanks, G.E.: Clin. Radiol. 21 (1970), 232—247.
10) 松本よ志，日医放，27 (1967), 537—549.
11) Morrison, R. and Deely, T.J.: Brit. J. Radiol. 38 (1965), 449—458.
12) Perkins, D.E. and Spjut, H.J.: Amer. J. Roentgenol. 88 (1962), 953—966.
13) Roswit, B., Malsky, S.J. and Reid, C.B.: Front. Radiation Ther. Onc. Vol. 6, (1972), pp. 160—181.
14) Roswit, B., Malsky, S.J. and Reid, C.B.: Amer. J. Roentgenol. 114 (1972), 460—475.
15) Rubin, P. and Casarett, G.: Front. Radiation Ther. Onc. Vol. 6, (1972), pp. 1—16.
16) Smith, C.P.: J. Canad. Associat. Radiologists 16 (1965), 132—137.
17) Strockbine, M.F., Hancock, J.E. and Fletcher, G.H.: Amer. J. Roentgenol. 108 (1970), 293—304.
18) Twombly, G.H., Caceres, E. and Corscaden, J.A.: Amer. J. Roentgenol. 68 (1952), 779—787.
19) Wiley, H.M. and Sugarbaker, E.D.: Cancer (1950), 629—640.
20) Wolfram, E. and Banaschak, A.: Rad. Biol. Ther. 8 (1967), 141—147.