The University of Osaka
Institutional Knowledge Archive

Title	FDG異常集積から放射線による心筋微小循環障害が疑われた食道癌の1例
Author(s)	神宮, 啓一; 根本, 建二; 金田, 朋洋 他
Citation	日本医学放射線学会雑誌. 2005, 65(3), p. 266-269
Version Type	VoR
URL	https://hdl.handle.net/11094/19586
rights	
Note	

The University of Osaka Institutional Knowledge Archive : OUKA

https://ir.library.osaka-u.ac.jp/

The University of Osaka

FDG異常集積から放射線による心筋微小循環障害が疑われた食道癌の1例

神宮　啓一[1)]　根本　建二[1)]　金田　朋洋[2)]　高井　良尋[1)]
一瀬あずさ[2)]　小川　芳弘[1)]　山田　章吾[1)]

1)東北大学医学部放射線治療科　2)同放射線診断科

A Case of High FDG-uptake into the Myocardium after Radiotherapy for Esophageal Cancer

Keiichi Jingu[1)], Kenji Nemoto[1)], Tomohiro Kaneta[2)], Yoshihiro Takai[1)], Azusa Ichinose[2)], Yoshihiro Ogawa[1)], and Shogo Yamada[1)]

Radiation-induced cardiac disease has been observed in patients who have been irradiated to the mediastinum. A 68-year-old man who had been treated with chemoradiotherapy for esophageal cancer showed high FDG-uptake in his myocardium six months after the radiotherapy. The area of high FDG-uptake closely matched the irradiation field. This area also showed low ^{123}I-BMIPP-uptake and delayed enhancement on Gd-MRI. These findings suggested the likelihood of radiation cardiomyopathy. There have been several studies on the detection of radiation cardiomyopathy by perfusion imaging, but few on detection by metabolic imaging or MRI. Early visualization and quantification of the degree of radiation cardiomyopathy might be possible by FDG-PET and ^{123}I-BMIPP Gd-MRI.

Research Code No.: 620

Key words: *Radiation-cardiomyopathy, FDG-PET, Gd-MRI*

Received Dec. 22, 2004; revision accepted Mar. 18, 2005

1) Department of Radiation Oncology, Tohoku University, Graduate School of Medicine
2) Department of Diagnostic Radiology, Tohoku University, Graduate School of Medicine

別刷請求先
〒980-8574　仙台市青葉区星陵町1-1
東北大学病院放射線治療科
神宮　啓一

はじめに

従来，心臓は放射線に対し抵抗性であると考えられてきたが，最近のデータでは必ずしもこの考えが妥当ではないと示唆されている[1)-13)]．今回，食道癌にて放射線化学療法を施行し，照射終了6カ月後のFDG-PETにて心筋への集積亢進を認め，放射性心筋障害が疑われた症例を経験したので報告する．

症　例

68歳男性.
主訴：特になし.
既往歴及び家族歴：特記事項なし.
喫煙歴：20本/日×40年.
現病歴：健診の食道透視にて異常所見を指摘され，内視鏡にて0-IIc(食道癌取り扱い規約第9版)，T1bN0M0の食道癌(Sqcc)と診断された．切除可能であったが，本人の希望にて放射線化学療法を選択．治療前の心エコーでは明らかな異常所見などは指摘されなかった．Linac 10MV X線2Gy/回/日・5回/週で，40Gyまでは両側鎖骨上窩や腹腔動脈周囲リンパ節領域を含んだ照射野(long-T)で前後対向2門法にて照射し，40Gy以降は照射範囲を局所に絞り，脊髄を照射野から外し，斜対向2門法で，総線量60Gy(30Gyにて2週間休止)を照射した．併用化学療法はCDDP(40mg/m^2: day 1, 8, 36, 43)+5-FU(400mg/m^2: day 1–5, 8–12, 36–40, 43–47)を行った(Fig. 1).

腫瘍はCRとなり，外来にて経過観察を行っていた．照射終了6カ月後に8時間以上の絶食下でFDG-PETを施行した．食道には明らかな集積異常は認めなかったが，一部心筋への集積亢進を認めた．集積亢進部位は中隔の心基部で照射領域と一致していた(Fig. 2)．また，この領域は冠動脈の血管支配領域とは一致していなかった．この症例は，斜対向2門法への変更後は左室へ照射されておらず，心基部の照射線量としては約40Gyであった．

この時点で労作時に軽度息切れを認めた．同時期に^{201}TlCl心筋血流シンチおよび^{123}I-BMIPP心筋脂肪酸代謝シン

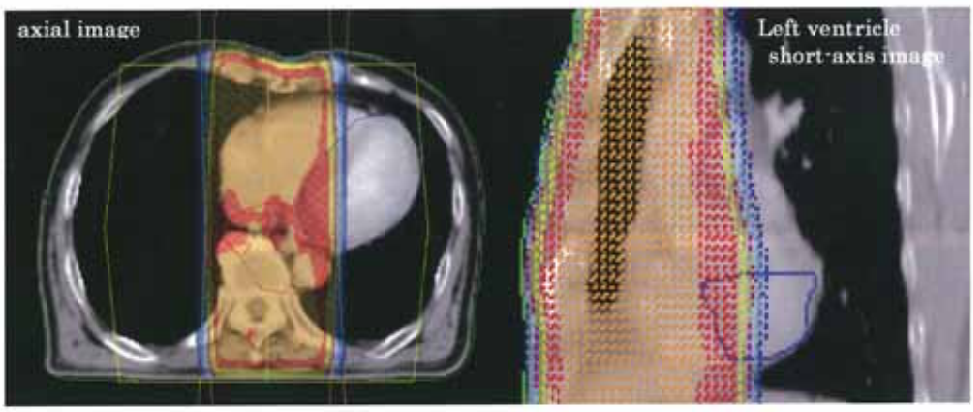

Fig. 1　Dose distribution of anterior-posterior opposed technique.

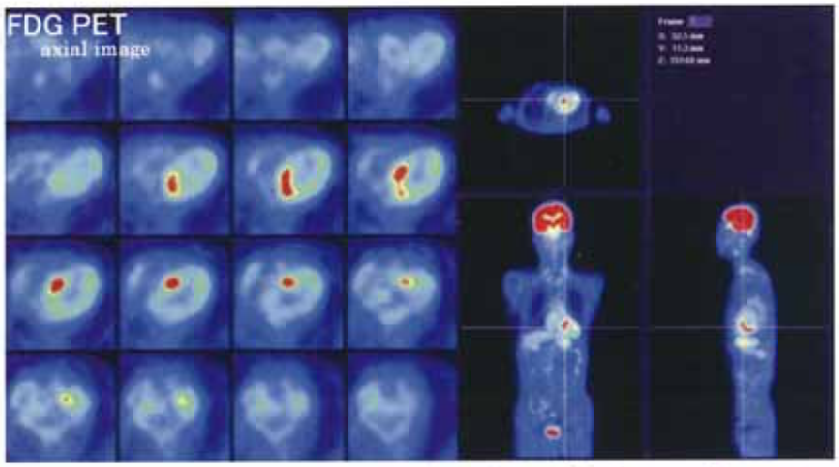

Fig. 2　FDG-PET shows high tracer uptake in the base of the interventricular septum.

チの同日測定(dual SPECT)を施行した．両シンチ共FDGの集積亢進を認めた領域で集積低下を認めた(Fig. 3)．

心エコーやホルター心電図では，同領域の動きなどで特に異常所見を認めず，駆出率(EF)は79%であった．遅延造影心臓MRIではFDG-PET集積亢進を示した領域に淡い造影効果を認め(Fig. 4)，シネMRIで同部の軽度壁運動低下が疑われた(Fig. 5)．

現在，息切れは消失し，経過観察中である．

考　察

1980年代以降，放射線治療後の心臓血管障害の報告が多くなされるようになってきた[1)-14)]．画像上の変化としては，心筋血流シンチにて照射野に一致した集積低下を認めたという報告がされており[8)-10)]，臨床的には，乳がんの術後照射例で，右側照射に対し，左側照射では有意に高い致死的心毒性を報告している[14)]．乳癌の術後照射で局所再発を減少させることによって延長するはずの生命予後が照射後の心筋梗塞の発生によって相殺されているとの報告もある[11)]．2000年に当施設が中心となって報告した，多施設の放射線治療を行った表在食道癌(対象総数238例)のうち15例が心臓関連死しており[15)]，最近では国立がんセンター東病院のグループがCRを得た食道癌78例中2例で長期経過観察中に心筋梗塞による死亡を認め，2例で重症の心不全を起こしたと報告している[16)]．

心臓前面に平均56Gy照射された剖検例の調査では，50%に心筋の線維化を認め，90%以上に心膜肥厚を認めたと報告されている[12)]．この心筋線維化の発生機序は径0.2mm以下の冠微小血管内皮細胞の損傷による微小循環障害によるものと考えられている[13)]．心筋細胞は，正常安静時にはエネルギー源を，60%は脂肪酸から，30%はグルコースから，10%はラクトースから受けているが，心筋が障害を受けるとこのエネルギー源の比率が異なってくることが知られており，ある一定の虚血が起こると脂肪酸代謝が低下し，グルコース代謝が活発化するとされている．さらに虚血が進むとグルコース代謝も低下し，心筋の運動障害が起きてくる[17)]．本例では，照射野に一致して，血流の低下，脂肪酸代謝低下とグルコース代謝亢進を認めている．これは正常の50～60%の血流低下による心筋hibernating様の状態にあることが疑われる．MRI遅延造影効果は，心筋細胞膜が障害された状態では細胞内にもGd製剤が分布することによると考えられている．本例で異常を認めた領域は，FDG集積亢進領域が冠血管支配と一致せず，照射野と完全に一致することや同部にGd-MRIにて遅延造影効果を認めていることなどか

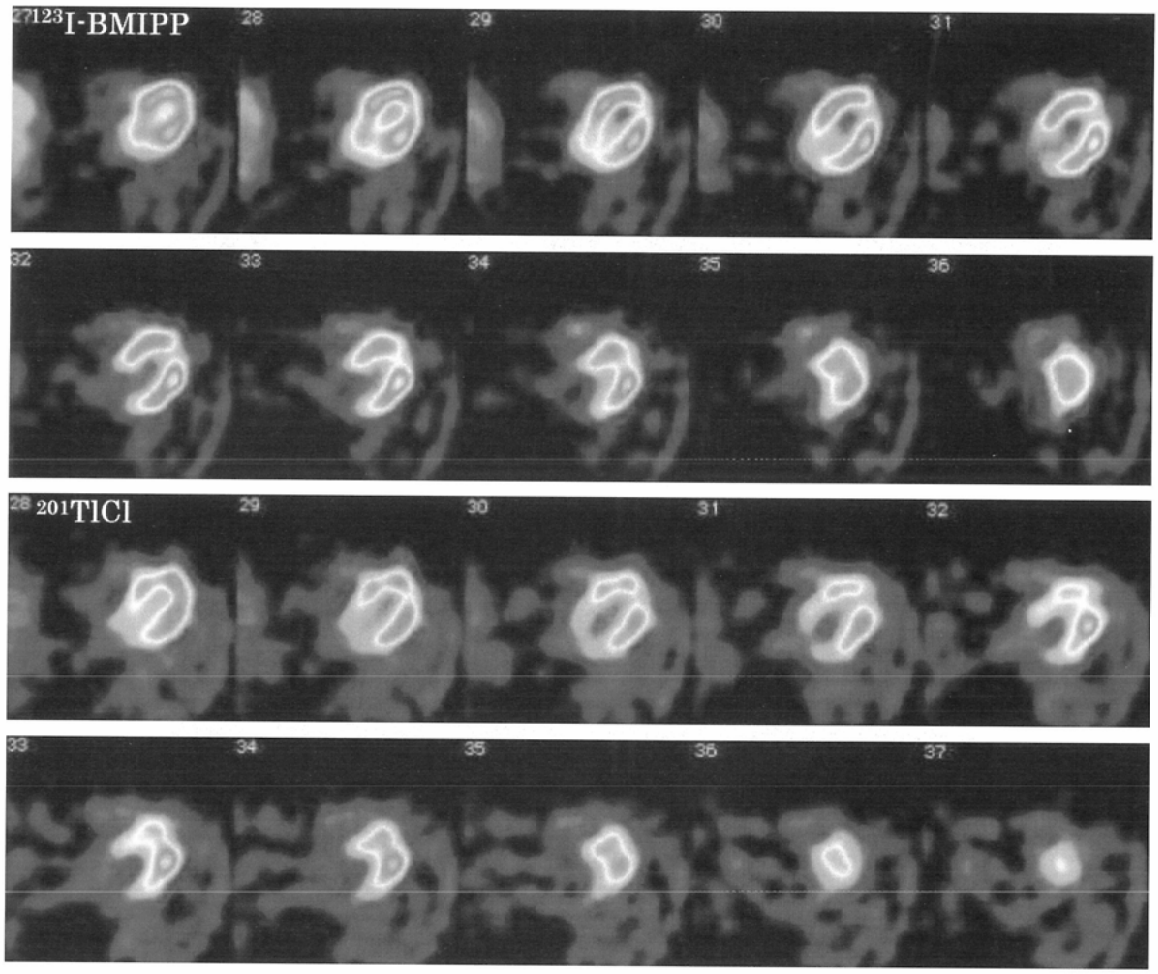

Fig. 3 Dual-isotope SPECT axial images with ^{123}I-BMIPP and ^{201}TlCl. Both Tl and BMIPP uptake are decreased in the high-FDG-uptake area of the septum (Fig. 2).

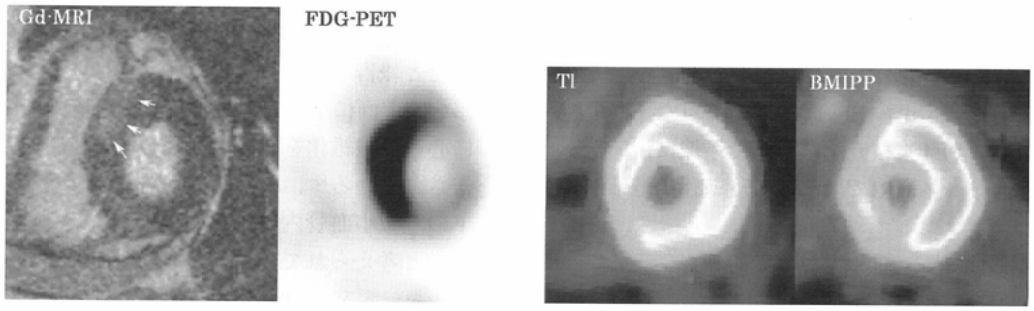

Fig. 4 Base of left ventricle short-axis images on Gd-delayed-enhancement MRI, FDG-PET, ^{201}TlCl, and ^{123}I-BMIPP SPECT. Gd-MRI shows slight enhancement at the base of the septum (arrows). FDG-PET shows clearly high FDG uptake in approximately the same area. Tl and BMIPP-uptake are decreased markedly in the area.

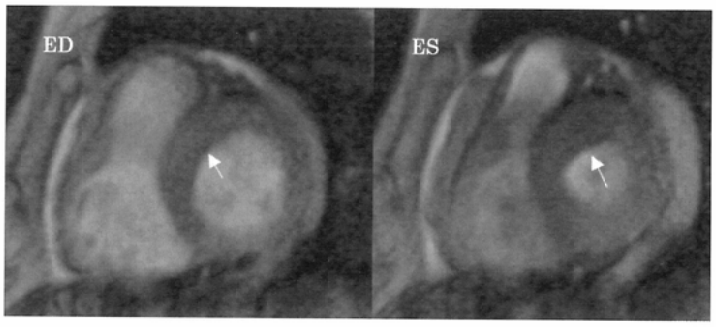

Fig. 5 Basal short-axis images at end-diastolic phase (ED) and end-systolic phase (ES) on cine MRI. The enhanced area in the septum shows a slight wall motion abnormality (arrows).

ら，放射線による微小循環障害を示している可能性が高い．本例では中隔心基部であり，もともと壁運動が少ない部位のため，運動異常もごくわずかであることから，心機能への影響は少なく，臨床症状もなかったと思われた．

従来，食道癌の放射線治療患者の予後は極めて悪く，死因は主に原病死であったが，近年，化学放射線療法の普及や食道表在癌の増加により，予後が大幅に改善されてきており，長期生存例も増加している．食道癌患者の駆出率で照射前と後の比較で有意差を示した報告があり[18]，乳癌と同様に，放射線による心臓障害が予後を左右する因子の一つになる可能性も否定できない．これまでに血流シンチでの放射線心筋障害の報告は幾つかみられているが，FDG-PETや^{123}I-BMIPP，MRIによる報告はほとんどみられない．本例は，悪性腫瘍の予後に影響しうる放射線心筋障害をFDG-PETや遅延造影MRIで早期に描出し，定量化できる可能性を示している．

文　献

1) Fullar SA, Haybittle JL, Smith REA, et al: Cardiac doses in postoperative irradiation. Radiother Oncol 25: 19–24, 1992
2) Gyenes G, Fornander T, Carlens P, et al: Morbidity of ischemic heart disease in early breast cancer 15–20 year after adjuvant radiotherapy. Int J Radiat Oncol Biol Phys 28: 1235–1241, 1994
3) Baum M: The skinner lecture: a cost-benefit analysis postoperative radiotherapy in the treatment of early breast cancer. Clin Oncol 3: 223–229, 1991
4) Cuzik J, Stewart H, Rutqvis L, et al: Cause-specific mortality in long-term survivors of breast cancer who participated in trials of radiotherapy. Int J Radiat Oncol Biol Phys 47: 1421–1429, 2000
5) Gustavsson A, Eskilsson J, Landberg T, et al: Late cardiac effects after mantle radiotherapy in patients with Hodgkin's disease. Annals of Oncology 1: 355–366, 1990
6) Christoph G, Philipp K, Rolf J, et al: Cardiac risk after mediastinal irradiation for Hodgkin's disease. Radiot and Oncol 46, 51–62, 1998
7) Bovivin JF, Hutchinson GB, Lubin JH, et al: Coronary artery disease mortality in patients treated for Hodgkin's disease. Cancer 69: 1241–1247, 1992
8) Maunoury C, Pierga JY, Valette H, et al: Myocardial perfusion damage after mediastinal irradiation for Hodgkin's disease: a thallium-201 single photon emission tomography study. Eur J Nucl Med 19: 871–873, 1992
9) Hardenbergh PH, Munky MT, Bented GC, et al: Cardiac perfusion changes in patients treated for breast cancer with radiation therapy and Doxorubicin: preliminary results. Int J Radiat Oncol Biol Phys 49, 1023–1028, 2001
10) Gabor G, Tommy F, Per C, et al: Detection of radiation-induced myocardial damage by technetium-99m sestamibi scintigraphy. Eur J Nucl Med 24: 286–292, 1997
11) Early Breast Cancer Trialists' Collaborative Group: Favourable and unfavorable effects on long-term survival of radiotherapy for early breast cancer: an overview of the radomised trials: Lancet 355: 1757–1770, 2000
12) Brousius FC III, Waller BF, Roberts WC: Radiation heart disease analysis of 16 young (aged 15–33 years) necropsy patients who received over 3500 rads to the heart. Am J Med 70 : 519–530, 1981
13) Lauk S, Kiszel Z, Buschmann J, et al: Radiation-induced heart disease in rats. Int J Radiat Oncol Biol Phys 11: 801–808, 1985
14) Paszak LF, Mackillop WJ, Groome PA, et al: Mortality from myocardial infarction following postlumpectomy radiotherapy for breast cancer: a population-based study in Ontario, Canada. Int J Radiat Oncol Biol Phys 43: 755–762, 1999
15) 山田章吾，根本建二，高井良尋，他：食道表在癌に対する標準的放射線治療法．日放腫会誌 12：169–176，2000
16) Ishikura S, Nihei K, Ohtsu A, et al: Long-term toxicity after definitive chemoradiotherapy for squamous cell carcinoma of the thoracic esophagus. J Clin Oncol 21 (14): 2697–2702, 2003
17) Tadamura E, Yamamuro M, Kubo S：心筋viability．画像診断 Vol. 23 No. 10：1182–1189，2003
18) Mukherjee S, Aston D, Minett M, et al: The significance of cardiac doses received during chemoradiation of oesophageal and gastro-oesophageal junctional cancers. Clin Oncol 15 (3): 115–120, 2003