The University of Osaka
Institutional Knowledge Archive

Title	急性硬膜下血腫の経過中に広範な大脳萎縮とcrossed cerebellar atrophyを呈した小児の一例
Author(s)	鶴貝, 雄一郎; 松末, 英司; 田邉, 芳雄 他
Citation	日本医学放射線学会雑誌. 2005, 65(3), p. 273-275
Version Type	VoR
URL	https://hdl.handle.net/11094/19587
rights	
Note	

The University of Osaka Institutional Knowledge Archive : OUKA

https://ir.library.osaka-u.ac.jp/

The University of Osaka

急性硬膜下血腫の経過中に広範な大脳萎縮とcrossed cerebellar atrophyを呈した小児の一例

鶴貝雄一郎　松末　英司　田邉　芳雄　杉原　修司
藤井　進也　木下　俊文　小川　敏英

鳥取大学医学部附属病院放射線科

Cerebral Atrophy and Crossed Cerebellar Atrophy Following Acute Subdural Hematoma in Infant

Yuichiro Tsurugai, Eiji Matsusue, Yoshio Tanabe, Shuji Sugihara, Shinya Fujii, Toshibumi Kinoshita, and Toshihide Ogawa

Crossed cerebellar atrophy (CCA) on imaging study reflects secondary degeneration of the cerebellar hemisphere caused by neuronal disconnection with the contralateral cerebral hemisphere.
We report an 11-month-old child with traumatic left acute subdural hematoma, who showed crossed cerebellar atrophy on MR images. Eighteen months after the trauma, MR images showed brain atrophy not only in the left cerebral hemisphere but also in the right cerebellar hemisphere. The cerebellar atrophy was prominent in the lateral part. This finding is consistent with CCA and may support neuronal interactions between the cerebral hemisphere and the lateral part of the contralateral cerebellar hemisphere.

Research Code No.: *503*

Key words: *Crossed cerebellar diaschisis, Atrophy, Acute subdural hematoma, Head trauma, Infant*

Received Sep. 30, 2004; revision accepted Jan. 31, 2005
Department of Radiology, Tottori University Hospital

別刷請求先
〒683-8504　鳥取県米子市西町36-1
鳥取大学附属病院放射線科
鶴貝雄一郎

はじめに

Crossed cerebellar diaschisis（以下CCD）は，片側大脳半球の病変によって直接障害を受けていない対側小脳半球の循環代謝の低下を来す現象であり[1]，核医学ではしばしば遭遇する．一方，稀ではあるが，MRIにおいて対側の小脳半球に信号変化を伴った萎縮性変化を示した報告がなされており，その現象はcrossed cerebellar atrophy（以下CCA）と呼ばれている[2]．今回，われわれは小児急性硬膜下血腫の経過中，広範な大脳半球の萎縮に伴ってMRI上で小脳にCCAと考えられる変化を認めた1例を経験したので報告する．

症　例

2歳男児．既往歴に特記すべき事項はない．生後11カ月時に後頭部を打撲して近医を受診．意識障害，呼吸不整，瞳孔不同を認めた．CTにて左前頭部から側頭部にかけて急性硬膜下血腫が認められ，直ちに血腫除去術が施行された．受傷後18カ月後には，左大脳半球萎縮に伴う慢性硬膜下血腫が出現したが保存的治療にて血腫は縮小した．現在は，発語・言語理解の遅れを認め，右片麻痺はあるものの小脳症状はなく，ハイハイやつかまり立ちは可能である．

画像所見

受傷当日の単純CTでは，左前頭部から側頭部にかけて低吸収と高吸収の混在した硬膜下血腫を認め，左大脳半球を圧排している（Fig. 1）．また，左大脳半球は全体的に軽度の腫脹性変化を示し，皮髄境界が不明瞭となっている．発症14日後の単純CTでは，血腫は吸収されているが左大脳半球全体と右前頭葉の一部は萎縮を来しており，左大脳半球には皮質に沿った高吸収域が出現している（Fig. 2）．発症18カ月後のMRIのFLAIR像では，脳萎縮はより著明となり，左後頭部には萎縮に伴った慢性硬膜下血腫が見られる（Fig. 3A）．左内包後脚から左大脳脚には皮質脊髄路のワーラー変性と考えられる萎縮と高信号域を認める（Fig. 3B）．また，橋底部左側に高信号域を認め（Fig. 3C），右中小脳脚の

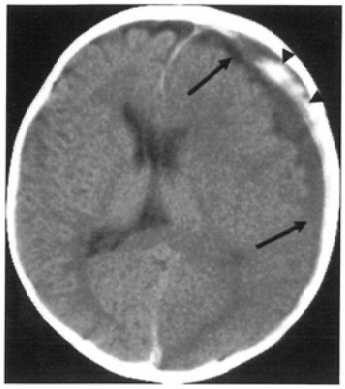

Fig. 1 CT scan obtained at admission reveals acute left subdural hematoma mixed with areas of large low attenuation (arrows) and small high attenuation (arrowheads). Brain swelling and obscuration of the corticomedullary junction is noted.

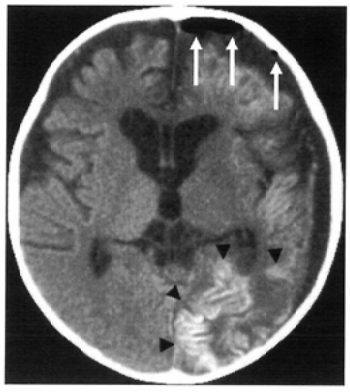

Fig. 2 CT obtained at two weeks after admission shows pneumocephalus following operation in the left frontal region (arrows). Left cerebral hemisphere and right frontal lobe show mild to moderate atrophy. Diffuse gyral high density is observed in the left cerebral hemisphere (arrowheads).

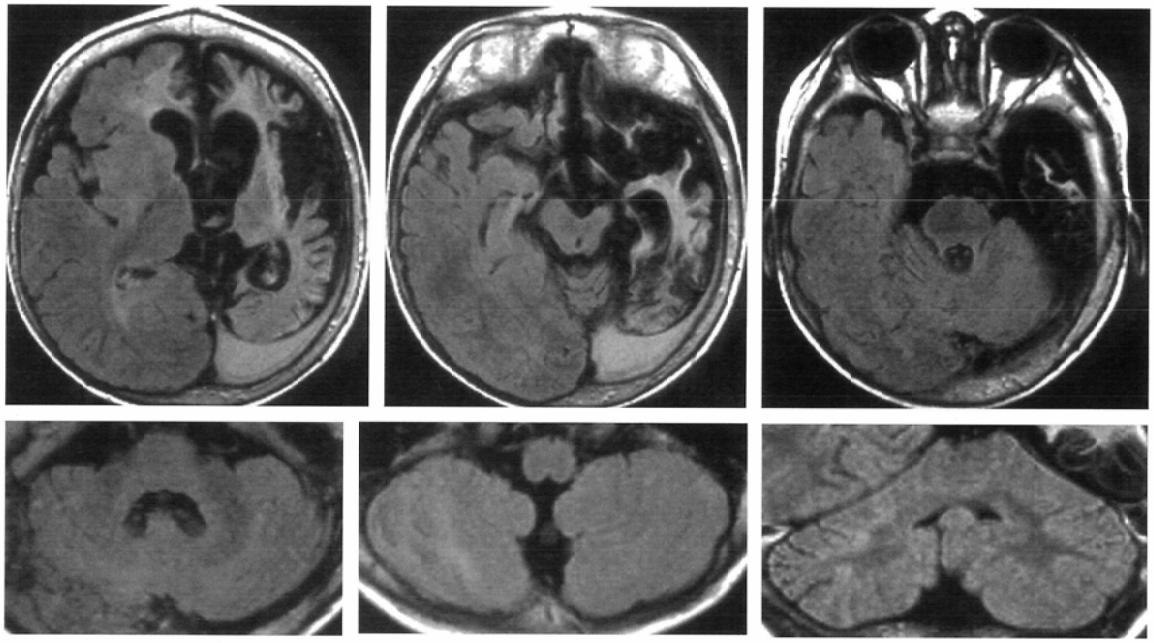

Fig. 3 Axial (A-E) and coronal (F) FLAIR images obtained 18 months after admission.
A, B: Left cerebral hemisphere and right frontal lobe show hyperintensity with prominent atrophy. Left occipital subdural hematoma is still present. Hyperintensities are also seen in the left internal capsule and cerebral peduncle with severe atrophy.
C, D: Hyperintensities are observed in the left pontine base. Right middle cerebellar peduncle shows moderate atrophy.
E, F: Lateral portion of the right cerebellar hemisphere shows hyperintensity with moderate atrophy.

A	B	C
D	E	F

軽度萎縮と，右小脳半球外側部を中心とした小脳裂の開大，皮質下白質の高信号域(Fig. 3D，F)が出現している．

考　察

本症例では，急性硬膜下血腫の発症時に患側大脳半球の全体が腫脹し，発症2週間後には萎縮性変化を来しており，虚血によるものと思われる非可逆的な変化を呈した．高橋ら[3]の報告によると6歳以下の小児外傷性急性硬膜下血腫145例を検討したところ，61例(42%)に虚血巣の併発を認めており，小児における急性硬膜下血腫後の患側大脳半球全体の虚血巣の出現頻度は，比較的高い．その発生機序に関しては，血腫による圧排に加えて，主幹脳動脈の脳底部における圧排・屈曲，特に患側内頸動脈と両側前大脳動脈のA2 segmentのkinkingによる影響が考えられている[4]．さらに，乳幼児では脳血管が未熟なため，毛細血管の自動調節能が破綻しやすいことや[3]，乳幼児の血管は軟らかく，壁が薄く容易にkinkingが起こりうること[4]等の可能性や，さらには脳表血管のtoxic vasospasm[5]や低酸素脳症[3]，痙攣重積の関与の可能性が挙げられている．成人で同様の変化がみられないのは，上記のような乳幼児の血管壁の構造上，あるいは機能性の違いの他に，このような状態に陥った場合，成人では生存し得ないことも要因のひとつと考えられている[6]．

さらに，虚血巣を併発した例では亜急性期に低吸収域となった大脳半球の皮質に沿って高吸収域，いわゆるgyral high densityを呈することがあり，上記の小児外傷性硬膜下血腫145例を検討した報告[3]では，虚血巣を併発した61例中

40例(65%)に認めている．この所見は，出血性梗塞を示していると考えられている[6]が，laminar necrosisやcortical necrosis，あるいは梗塞に伴うdystrophic calcification等の可能性も考えられる．gyral high densityが出現した症例では，この変化を認めずに経過した症例に比べて，知能指数ないし発達指数が悪いことが知られており[3]，治療予後を予測するうえで重要な所見である．

CCDは一側大脳半球の障害により，神経線維連絡を有する対側小脳半球に代謝の低下を来す現象であり，1980年にBaronにより，ポジトロンCT(PET)において認められる現象として報告された[1]．CCDを来す原因として脳血管障害や脳腫瘍，てんかんなど，さまざまな疾患が知られているが，大脳皮質から小脳への主要な神経連絡路である皮質橋小脳路を含む障害であるといわれている[7]．皮質橋小脳路は前頭葉と頭頂葉の皮質からの投射が大部分で，CCDが中大脳動脈領域の梗塞で見られやすいこともこの仮説を支持している[8]．臨床的には，小脳半球の代謝低下を来していても，小脳障害はあまり見られないとされている[2]．

CCDが報告された当初は，代謝や血流低下といった機能的抑制は見られても，形態的には変化を来さないと思われていたが，MRI撮像技術の向上や所見の詳細な検討により，核医学検査上でCCDが見られた小脳半球においてMRI上で萎縮を示す症例が認識されるようになった．この萎縮はcrossed cerebellar atrophy(CCA)と呼ばれ，その機序として経シナプス性の変性が考えられている．病理学的には，小脳皮質のプルキンエ細胞の消失と分子層，顆粒膜細胞層のgliosisを反映していると考えられている[9]．

PET上でCCDを認めた26症例をMRIで解析した報告[2]では，対側小脳半球の萎縮を8例に認め，そのうちの4症例では，萎縮した小脳半球は，T2強調像において高信号域を伴っていた．CCAを認めた8例では，全例，一側大脳半球の広範な萎縮を来しており，発症年齢は平均14歳(6～21歳)と若年であった．本症例においても大脳半球の萎縮は広範であり，生後11カ月に発症している．核医学検査ではCCDは一般に成人に見られやすいことがいわれているが[10]，CCAが若年で多く見られることは興味深い．脳の発育過程における障害のため，非可逆的な萎縮あるいは低形成を示した可能性が考えられるが，その理由はいまだ解明されておらず，今後の研究が待たれるところである．

小脳は，元来，前庭神経系の中枢として発達し，発生学的に最も古い片葉小節葉，脊髄小脳路を受ける前葉，発生学的に最も新しく霊長類で発達の良い後葉に分類される．片葉小節葉は前庭系と密接に関係して身体平衡を調節し，前葉は筋緊張の調節に，後葉は大脳皮質からの入力を受けて随意筋を調節し，巧緻運動に関与する．今回の症例では，小脳半球外側部，すなわち後葉の外側優位に萎縮を認めた．解剖学的にヒトにおいて大脳皮質と小脳半球の線維連絡が，主に外側部を中心としたものであることはいまだ確証が得られていない．電気生理学的には，サルにおいて中心前回や中心後回，視覚野などの大脳皮質からの放電は小脳半球外側部に投射している．さらに，Shamotoら[11]の検討では，高分解能PETにてCCDが認められた22症例中5名に後葉外側領域にのみブドウ糖代謝の低下を来したことが報告されている．本症例において認められた小脳半球外側部優位の萎縮と高信号域は，大脳皮質との線維連絡が後葉外側部を中心としたものであることを形態学的に支持しているものと考えられた．

結　語

小児の外傷性硬膜下血腫発症後にMRI上，CCAと考えられる二次変性を認めた一例を経験したので報告した．その変化は小脳半球の外側部に優位に認められた．

文　献

1) Baron JC, Bousser MG, Comar D, et al: "Crossed cerebellar diaschisis" in human supratentorial brain infarction. Ann Neurol 8: 128, 1980
2) Tien RD, Ashdown BC: Crossed cerebellar diaschisis and crossed cerebellar atrophy: correlation of MR findings, clinical symptoms, and supratentorial disease in 26 patients. Am J Radiol 158: 1155–1159, 1992
3) 高橋義男，帯刀光史：外傷性小児急性硬膜下血腫虚血巣併発例の経時的CT所見，脳SPECT所見からみた虚血巣発生病態と治療方針．神経外傷 20：104–110，1997
4) 藤本憲太，下村隆英，奥村嘉也，他：CT上患側半球低吸収域を呈した乳幼児急性硬膜下血腫の検討．Nervus System in Children 24: 504–508, 1999
5) Miller JD, Bullock R, Graham DI, et al: Ischemic brain damage in a model of acute subdural hematoma. Neurosurgery 27: 433–439, 1990
6) Onuma T, Shimosegawa Y, Kameyama M, et al: Clinicopathological investigation of gyral high density on computerized tomography following severe head injury in children. Neurosurgery 82: 995–1001, 1995
7) Brodal A: Cerebrocerebellar pathways:anatomical data and some functional implications. Acta Neural Scand 51: 153–195, 1972
8) Pantano P, Lenzi GL, Guidetti B, et al: Crossed cerebellar diaschisis in patient with cerebral ischemia assessed by SPECT and ^{123}I-HIPDM. Euro J Neurol 27: 142–148, 1987
9) Mathieson G: Pathology. (In) Laidlaw J, Richens A and Chadwick D ed: A textbook of epilepsy. 221–240, 1993, Churchill Livingstone, Edinburgh
10) Nimura K, Chugaini D, Muzik O, et al: Cerebellar reorganization following cortical injury in humans. Effects of lesion size and age. Neurology 52: 792–797, 1999
11) Shamoto H, Chugani HT: Glucose metabolism in the human cerebellum: an analysis of crossed cerebellar diaschisis in children with unilateral cerebral injury. J Child Neurol 12: 407–414, 1997