The University of Osaka
Institutional Knowledge Archive

Title	超伝導0.5Tesla MRIにおける正常副腎描出能の検討
Author(s)	市川, 智章; 藤本, 肇; 村上, 康二 他
Citation	日本医学放射線学会雑誌. 1991, 51(8), p. 906-911
Version Type	VoR
URL	https://hdl.handle.net/11094/19599
rights	
Note	

The University of Osaka Institutional Knowledge Archive : OUKA

https://ir.library.osaka-u.ac.jp/

The University of Osaka

日本医放会誌：51（8），906—911，1991（平3）

超伝導0.5Tesla MRIにおける正常副腎描出能の検討

1）国立東静病院放射線科
2）沼津市立病院放射線科
3）千葉大学医学部放射線医学教室
市川　智章[1)]　藤本　肇[2)]　村上　康二[2)]　有水　昇[3)]

（平成2年8月20日受付）
（平成2年11月15日最終原稿受付）

Depiction of the Normal Adrenal Gland Evaluation with 0.5 Tesla MRI

Tomoaki Ichikawa[1)], Hajime Hujimoto[2)], Kouji Murakami[2)] and Noboru Arimizu[3)]
1) Department of Radiology, National Tousei Hospital
2) Department of Radiology, Numazu City Hospital
3) Department of Radiology, Chiba University School of Medicine

Research Code No. : 517.9
Key Words : Adrenal gland, MR imaging

MR studies of the abdomen in 128 patients were reviewed in order to evaluate the normal adrenal glands. The studies were performed on a 0.5-Tesla superconducting unit. T_1-weighted spin-echo (T_1WI), T_2-weighted spin-echo (T_2WI) and T_2*-weighted gradient-echo (T_2*-WI) images were obtained.

T_1WI demonstrated the normal adrenal glands in 90% of the patients. T_2*WI identified the glands in 86%, a higher rate than the 73% for T_2WI. On both T_1WI and T_2WI, the right adrenal gland was demonstrated of a lower rate than the left adrenal gland, because the right retroperitoneal fat layer was narrow in patients with hepatic tumors. T_2*WI depicted both adrenal glands equally, because the intensity of the left adrenal gland was the same as that of collateral veins from portal hypertension. It is suggested that both T_1WI and T_2WI with a gradient echo pulse sequence are more useful in depicting the adrenal glands than both T_1WI and T_2WI.

緒　言

MRIは造影剤の使用なしで，優れた組織分解能を得ることが可能であり，病変の存在診断に加え，質的診断においても期待できる．近年，副腎疾患の診断においてもMRIは有用であるとの報告がされている[1)~4)]．しかし腹部および後腹膜領域においては撮像時間が長いことに起因する．呼吸運動，消化管ぜん動運動，体動等のartifactにより，画質が低下するという大きな問題があり副腎領域の診断におけるMRIの臨床的有用性の評価は定まっていないのが現状である．今回我々は，0.5T MRI装置における正常副腎の描出能を，T_1強調像，T_2強調像およびT_2＊（スター）強調像において比較検討したので，報告する．

対象および方法

対象は上腹部のMRI検査を施行した患者のうち，CTおよび内分泌学的検査により副腎疾患が明らかでない症例で，MRIのT_1強調像，T_2強調像，およびT_2＊強調像の体軸横断像を検討できた19～85歳（平均55歳）の男性64例，女性64例，計

128例である．疾患別内訳は肝疾患：101例，膵疾患3例，腎疾患：6例，その他(正常例を含む)：18例となっている．使用したMRI装置は，MRT-50A(東芝社製)，磁場強度は0.5Tである．撮像に際しては，全例body coilを用いた．T_1強調像，T_2強調像に使用したパルス系列は，spin echo (SE)法であり，T_2＊強調像においては，gradient echo (field echo: FE) 法を用いた．繰り返し時間(TR)およびエコー時間(TE)は，T_1強調像；TR/TE＝500msec/20msec，T_2強調像；TR/TE＝2,000msec/80msec，T_2＊強調像；TR/TE＝300msec/22msec，flip angle 20°とした．スライス厚はいずれも10mmで，スライス間隔は0mmとした．撮像マトリックスは256×256，加算平均はT_1強調像で4回，T_2強調像で2回，T_2＊強調像で8回とした．撮像に要した実測時間は，T_1強調像で約10分，T_2強調像で約17分，T2＊強調像で約10分であった．またすべてのイメージングにおいて呼吸同期法を併用した．また検査に際し鎮けい剤投与等の前処置は行わなかった．評価方法としては，左右それぞれの副腎についてT_1強調像，T_2強調像，T_2＊強調像における描出能．下記の基準に従って，4段階のscoreとして表した．

score 0：副腎を同定できない

score 1：位置は確認出来るが形態は不明瞭

score 2：形態は確認出来るが辺縁は不明瞭

score 3：辺縁まで明瞭に認められる

なおscore 2以上を描出可能と判定し，描出率を評価した (Fig. 1).

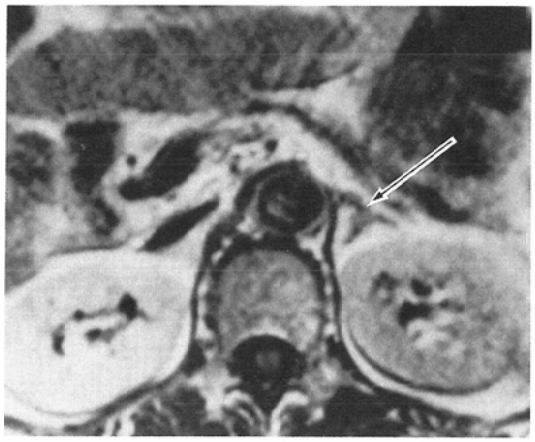

a

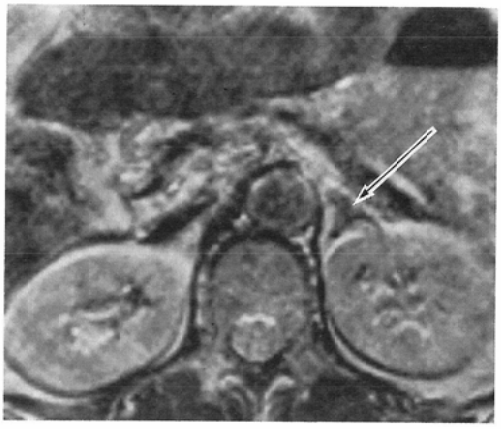

b

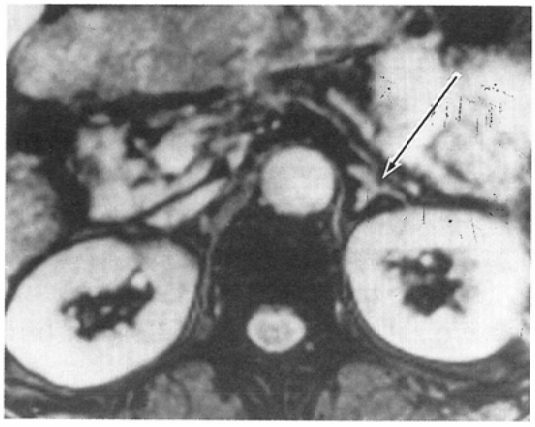

c

Fig. 1 An example of normal adrenal gland. a) T_1-weighted spin echo (TR 500ms, TE 20ms) image, 2) T_2-weighted spin echo (TR 2,000ms, TE 80ms) image, c) T_2*-weighted gradient echo (TR 300ms, TE 22ms, flip angle 20°) image
Left adrenal glands (arrows) excellently depicted, and approved as visual score 3 on all images.

Table 1　Visual score for both normal adrenal glands

	Right	Left	Average
T1WI	2.4	2.6	2.5
T2WI	1.6	1.8	1.7
T2*WI	2.1	2.1	2.1

Table 2　Rate of identification for both normal adrenal glands

	Right	Left	Average
T1WI	88	92	90
T2WI	71	75	73
T2*WI	86	86	86

(%)

結　果

各イメージにおける平均score，副腎描出率を図示した(Table 1, 2)．その結果副腎描出率はT_1強調像で最も良好であり，90%を示した．平均scoreもT_1強調像で2.5と，最も高かった．T_2強調像T_2*強調像の描出率および平均scoreはそれぞれ73%，1.7と86%，2.1であり，共にT_2*強調像が高い値を示した．左右の副腎描出率を各イメージごとに比較してみると，T_1強調像，T_2強調像においては描出率，平均score共に左側副腎が右側副腎より高い値を示したが，T_2*強調像では有意な差を認めなかった．

考　察

副腎は肝臓，腎臓などの主要臓器と近接して存在する臓器であり，悪性腫瘍の転移が高率に認められ，しばしば問題となる．また，いわゆるincidental tumorも時に認めることがあり，Copeland[5]によると剖検例の1.4～8.7%に認め決してまれなものではなく，さらに副腎皮質癌においては内分泌学的非活性型が30～50%を占め，これらは以前考えられていたより小さい腫瘍であることが多い．このような事実を考え合わせると，画像診断上，この領域に病変を認めた場合，それが副腎由来か，それとも肝臓や腎臓など副腎外由来のものかを診断するには正常副腎の同定が重要である．また副腎病変が疑われるなら，その存在および質的診断上さらに詳細な描出が要求される．

今日，副腎の画像診断としては，CTの有用性が一般的に認められている．CTは空間分解能に優れ，概ね95%以上で正常副腎を描出できるとされている[6)~9)]．近年MRIの導入により，その卓越したコントラスト分解能を利用して，診断能を向上させることができるのではないかという期待が高まっている．

最近の報告によれば，CTとMRI T_1強調像における正常副腎の描出能は，ほぼ同程度であるとされている[10)~13)]．MRI T_1強調像における正常副腎の描出能についての報告は，0.35T超伝導装置を用いて36例を検討したMoonら[12)]の報告が最初のものであるが，彼らによると左側副腎は全例において同定でき，右側副腎は86%の描出率であったとしている．右側の描出率が左側より低い理由として彼らは，肝臓の状態により右側副腎の描出率は左右されるからであろうと考察している．次いでSchultsら[13)]は0.30T超伝導装置を用いて30例の正常副腎について検討し，右側副腎では90%左側副腎では73%の描出率であったと報告している．彼らによれば，Moonらの報告とは反対に左側の描出率が低かった理由として，後腹膜脂肪層の薄い被検者では左側副腎と膵臓との区別が難しいことによるものと推定している．これらの報告は，いずれも明確な判定基準が示されておらず，磁場強度も我々とは違う．さらに，今回我々が検討した症例は肝疾患が多いため，位相エンコードの方向は，本来副腎を評価するには適当でないtransverseのものが多い．したがって我々が得た結果は，単純にはこれらの報告とは比較できないと思われる．

今回我々が検討したT_2強調像，T_2*強調像における正常副腎の描出能に関しての報告は，我々が調べ得た範囲では見あたらない．Schultzらは，T_1強調像は解剖学的変化に関する情報は提供してくれるものの，小病変を同定するためには，T_2強調像でないと適当ではないが，T_2強調像は画質が悪く，評価の対象とはならないと述べている．今回我々の検討では，T_2強調像における副腎描出率および平均scoreは，右側副腎で71%，1.6，左

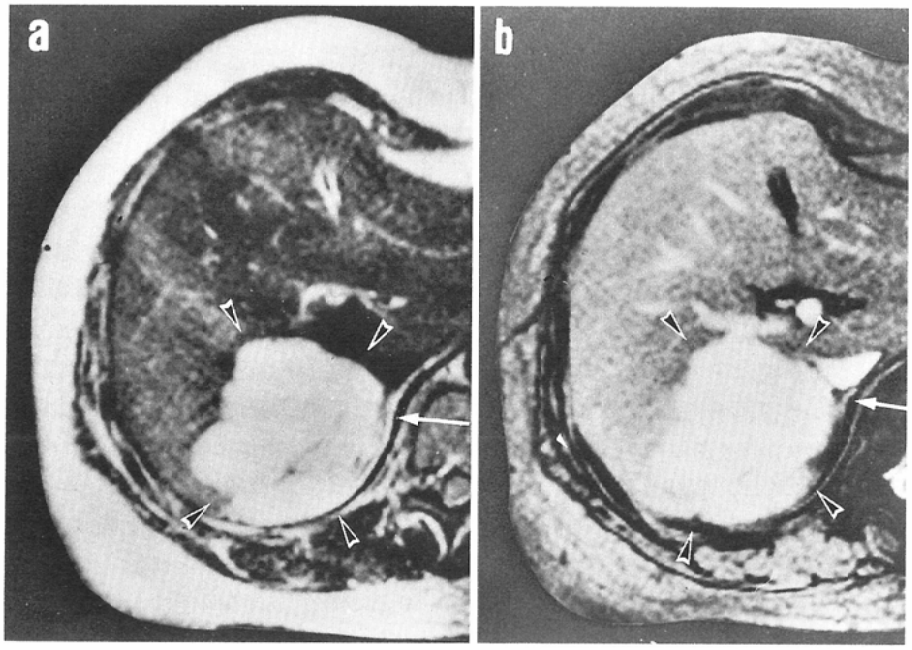

Fig. 2　A case with a cavernous Hemangioma of the liver. a) T_2-weighted spin echo (TR 2,000ms, TE 80ms) image, b) T_2*-weighted gradient echo (TR 300 ms, TE 22ms, flip angle 20°) image Right adrenal gland (allow) is unclear on the T_2WI because of the hemangioma of the liver (arrow head), but on the T_2*WI, it can be seen definitely separated from the hemangioma, because of the effect of artificial contour enhancement appeared on gradient echo images.

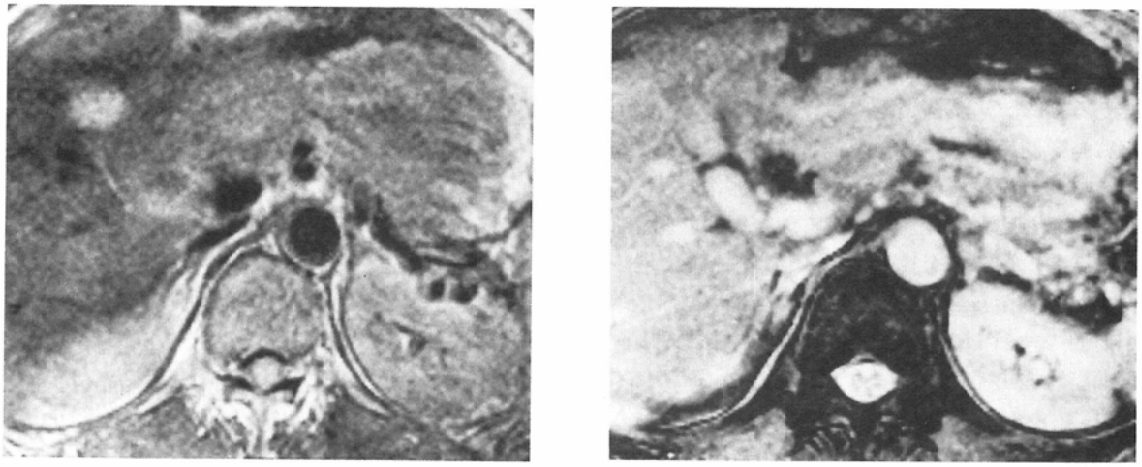

a　　b

Fig. 3　A case of portal hypertension with collateral veins. a) T_2-weighted spin echo (TR 2,000ms, TE 80ms), b) T_2*-weighted gradient echo (TR 300ms, TE 22ms, flip angle 20°). T_2 image demonstrates the left adrenal gland more clearly than T_2* image, because the intensity of the left adrenal gland is same as that of collateral veins from portal hypertension on T_2* image.

側副腎で75%，1.8と低く，T_2＊強調像では右側副腎で86%，2.1，左側副腎で86%，2.1とT_1強調像よりは劣るものの，T_2強調像よりは副腎描出能において優っていると思われた．

T_2強調像における画質劣化の最大の原因は撮影時間が長いことに起因する．1）呼吸性移動，2）消化管のぜん動運動，3）血流，4）被検者自身の体動，等によるアーチファクトと考えられる．これに対しT_2＊強調像はT_2強調像と比べ原理的に若干コントラスト分解能は劣ると想定されるが，撮像時間の短縮という，画質向上に際し，絶対的な利点を持ち合わせている．さらにgradient echo法によるT_2＊強調像では，脂肪と水プロトンのdephasineによるartificial contour enhancement[14]を認め，脂肪と接する臓器の辺縁は，より明瞭となる(Fig. 2)．従って，T_2＊強調像は後腹膜脂肪層に埋もれて存在する副腎を同定する場合，この効果は有利と考えられ我々の検討においてT_2＊強調像がT_2強調像に比し，その描出率が高かった大きな要因になっていると推定される．また，今回左側副腎が右側副腎より，概ね描出率が高かった原因として検討症例の大部分を肝疾患(そのうち悪性80%)が占めていることが考えられた．すなわち，腫瘍による占拠と消耗性疾患に基づく後腹膜脂肪層の消失によって後腹膜腔が狭小化し，結果として右側副腎の描出率が低下したと考える．またT_2＊強調像において描出率に有意な左右差を認めなかった原因として，T_2＊強調像において，血流は無信号とならず検討症例の多くに認められた門脈圧亢進症による脾腎周囲の側副血行路と左側副腎とが視覚的に区別しにくいことが少なからず影響していると考える（Fig. 3)．

今回の検討では，T_2＊強調像はT_2強調像より正常副腎描出能は優っていたがT_2強調像より，

1）コントラスト分解能が弱冠劣る．

2）T_2＊強調像では，血流は無信号とはならず，血管系との区別とが困難である．

という点で劣っていると思われた．以上のことから考察するに，副腎領域のスクリーニングという点において，今後，従来のT_1強調像とT_2*強調像の組合せによる撮像方法を，T_1強調像と，T_2強調像という新しい組合せに変えることによって，診断能は向上する可能性があると思われる．しかし，T_2＊強調像は病変の詳細な検討を目的とする場合，T_2強調像よりコントラスト分解能が悪く，この点で完全にT_2強調像を凌駕するものではない．したがって，T_2＊強調像における病変の描出能を今後，詳細に検討することが必要と思われる．

結　果

超伝導0.5T MRI装置を用いて，正常副腎描出能を検討した．正常副腎描出率はT_1強調像で最も高く，T_2強調像で最も低かった．T_2＊強調像においてはT_1強調像には弱冠劣るものの，T_2強調像より高く，副腎領域のスクリーニングにおいて今後T_2強調像に変えてT_2＊強調像をT_1強調像と組合せて使用することによって，診断能を向上させることができる可能性が示唆された．

文　献

1) Falke THM, Bloem JL, Strake LT, et al: Magnetic resonance imaging of the adrenal glands. Radiographics 7: 343—370, 1987
2) Reining JW, Doppman JL, Dwyer AJ, et al: Distinction between adrenal adenomas and metastases using MR imaging. J Comput Assist Tomogr 9: 898—901, 1985
3) Falke THM, Strake LT, Shaff mI, et al: MR imaging of the adrenals: Correlation with computed tomography. J Comput Assist Tomogr 10: 242—253, 1986
4) Glazer GM, Woolsey EJ, Borrello J, et al: Adrenal tissue characterization using MR imaging. Radiology 158: 73—79, 1986
5) Copeland PM: The incidentally discovered adrenal mass. Ann Intern Med 98: 940—945, 1983
6) Karstaedt N, Sagel SS, Stanley RJ, et al: Computed tomography of the adrenal gland. Radiology 129: 723—730, 1978
7) Wilms G, Baert A, Marchal G, et al: Computed tomography of the normal adrenal grands: Correlative study with autopsy specimens. J Comput Assist Tomogr 3: 467—469, 1979
8) Dunnick NR, Korobkin M: Computed tomography of the adrenal gland in hypertension. Urol Radiol 13: 245—248, 1982
9) Glazer HS, Weyman PJ, Sagel SS, et al: Nonfunctioning adrenal masses: Incidental discovery on computed tomography. AJR 139:

81—85, 1982
10) Egglin TK, Hahn PF, Stark DD: MRI of the adrenal glands. Seminars in roentgenology 23: 280—287, 1988
11) Doppman JL, Reinig JW, Dwyer AJ, et al: Differentiation of adrenal masses by magnetic resonancy imaging. Surgery 102: 1018—1026, 1987
12) Moon KL, Hrical H, Crooks LE, et al: Nuclear magnetic responce imaging of the adrenal gland: A preliminary report. Radiology 147: 155—160, 1983
13) Schultz CL, Haaga JR, Fletcher BD, et al: Magnetic resonance imaging of the adrenal glands: A comparison with computed tomography. AJR 143: 1235—1240, 1984
14) Krestin GP, Steinbrich W, Friedmann G: Adrenal masses: Evaluation with fast gradient echo MR imaging and Gd-DTPA-enhanced dynamic studies. Radiology 171: 675—680, 1989