The University of Osaka
Institutional Knowledge Archive

Title	胸部撮影用感度補償増感紙の開発と臨床応用-正常解剖の描出能の検討-
Author(s)	東田, 善治; 中村, 郁夫; 吉岡, 仙弥 他
Citation	日本医学放射線学会雑誌. 1989, 49(3), p. 293-299
Version Type	VoR
URL	https://hdl.handle.net/11094/19610
rights	
Note	

The University of Osaka Institutional Knowledge Archive : OUKA

https://ir.library.osaka-u.ac.jp/

The University of Osaka

日本医放会誌：49（3），293—299，1989（平1）

胸部撮影用感度補償増感紙の開発と臨床応用

—正常解剖の描出能の検討—

熊本大学医療技術短期大学部
東田善治　中村郁夫
熊本大学医学部放射線医学教室
吉岡仙弥　新里仁哲　高橋睦正
今給黎病院内科
藤村憲治

（昭和63年9月1日受付）
（昭和63年10月17日最終原稿受付）

Constructions of Compensating Screen for Chest Radiography and Its Clinical Applications

—Evaluation of Normal Anatomical Structures—

Yoshiharu Higashida and Ikuo Nakamura
Department of Radiological Technology, College of Medical Science Kumamoto University
Senya Yoshioka, Jintetsu Sinzato and Mutsumasa Takahashi
Department of Radiology, Kumamoto University School of Medicine
Noriharu Fujimura
Department of Internal Medicine, Imakyure Hospital

Research Code No. : 506

Key Words : Compensating screen, Chest radiography, Clinical evaluation

We have constructed compensating screens which have different sensitivities for the pulmonary hilum and mediastinum in contrast to the lung. With these screens the regions of the midastinal and retrocardiac areas are simultaneously displayed with optimal contrast on postero-anterior (PA) chest radiographs.

The potential clinical use of compensating screens was evaluated in 67 patients for visibility of the anatomical structures in comparison with conventional screens. Confidence test was used to compare the detectability of the various anatomical structures of the chest. The chest radiographs obtained with compensating screens improved visibility of the anatomical structures including the tracheal bifurcation, right and left main bronchus, and paraesophageal line.

1. はじめに

胸部正面撮影では，肺野，肺門部および縦隔部のX線吸収の違いが大きいため，一回のX線撮影でこれらすべての部位を適正な濃度領域に収めるのは困難である．この問題を改善するため，これまでいくつかの方法が報告されているが[1)~8)]，中でも最も古典的なものに高圧撮影[1)2)]の応用がある．この方法は，肺野と縦隔部の濃度差の改善ばかりではなく，胸郭内に存在する骨陰影に重なった病変の描出能にもすぐれており，現在の胸

部撮影法の主流となっている．高圧撮影によって縦隔部の描出能は，低圧撮影に比較して改善されるが，一般にはまだ不十分なことが多い．

一方，肺野に到達するX線量を減少させることによって写真濃度の改善を試みようとする方法に補償フィルター法[3)~5)]が報告されている．この方法による欠点は，撮影時補償フィルターを肺門および縦隔部に一致させることの煩雑さと，補償フィルター通過後のビームハードニングによる肺野の写真コントラスト低下などの問題があるが，フィルターが比較的簡単に作れるので，最近では断層撮影[9)10)]にも応用されている．

また最近では，記録系であるX線フィルムの特性を利用する方法[11)]もあるが，補償フィルター法と同様に低いフィルムコントラストの影響を受け，肺野の写真コントラストが低下する欠点がある．

これらの観点から，われわれは肺門および縦隔部に相当する感度が肺野の感度に比較して高い感度を持つような，いわゆる感度補償増感紙[12)]の開発に取り組んできた．今回開発した感度補償増感紙は，これまで報告されたものに較べ[6)~8)]，縦隔部の補償領域を細かく区域分けを行ない，これによって多くの臨床例に適合するよう改善した．また胸部X線像の画質特性を改善するため新しい感度補償方式を考案した．この増感紙を67名の胸部撮影に応用し，臨床的にも満足のいく結果を得ることができたので報告する．

2. 感度補償増感紙の構造および特性

感度補償区域および補償感度を設定するため，正常人50例の胸部単純撮影（P-A 像）を選択した．これらの肺野の写真濃度は，肉眼的に見てほぼ等しいものを使用した．それぞれのX線像の肺野，肺門部，縦隔部，横隔膜などをスケッチし，これらの平均から感度補償領域を設定した．また同時に写真濃度を測定し，Fig. 1に示すように感度補償領域を8つの区域に分けた．すなわち，1）肺野領域A，2）縦隔上部領域B，3）右肺門部領域C，4）右肺門下部領域C′，5）左肺門部領域D，6）左肺門下部領域D′，7）縦隔中央部領域E，8）縦隔下部領域E′である．また領域Cの頂角 θ_1 を8°，領域Dの頂角 θ_2 を20°とした．各領域の相対感度は，両肺野領域Aを100とすると，B，CおよびC′が120～160，DおよびD′が160～220，EおよびE′が220～300となるようにし，各境界部分の感度移行はなだらかになるようにした．

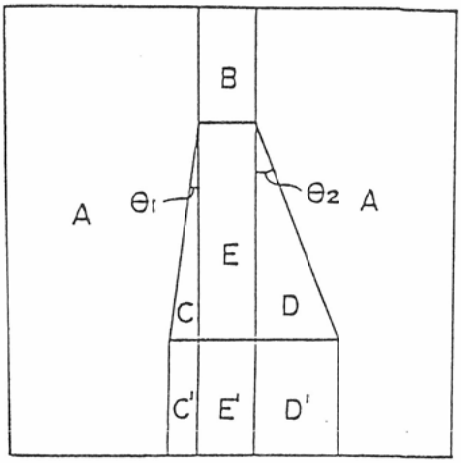

Fig. 1　Schematic diagram of a compensating screen.

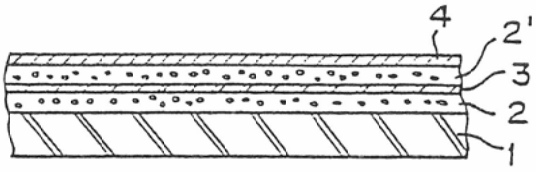

Fig. 2　Cross section of a compensating screen.

Fig. 2に補償増感紙の断面図を示す．増感紙はフィルム濃度傾斜を容易にする目的と，物理特性を改善するために，支持体1の上に2，2′の二層にわけて蛍光体を塗布した．2つの蛍光体の増感率はそれぞれ50%である．二つの蛍光体層の間にFig. 1で設定した各補償区域の感度になるようにカーボンブラックを印刷して，光吸収層を形成したパターンシート3を重ねた．4はポリエステルからなる保護膜をしめす．

Fig. 3に感度補償増感紙のX線写真を示す．管電圧は通常の胸部撮影で使用している140kVを用い，0.2mmCu+2mmAlの付加フィルターを使用した．X線管球の固有フィルターは2.0mmAlである．

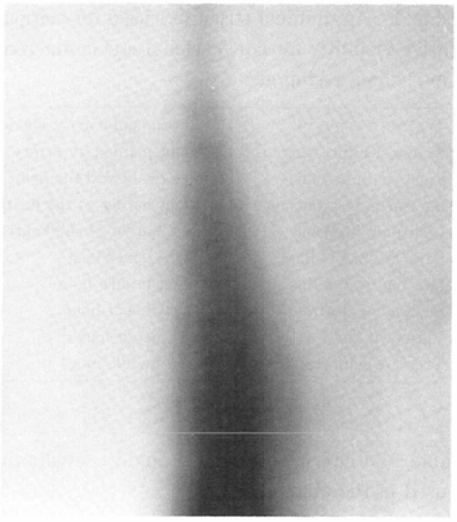

Fig. 3 Density distribution of a compensating screen obtained at 140kV with 0.2mm Cu+2mm Al filtration at 200cm SID.

補償増感紙のX線写真をマイクロデンシトメーター（Sakura PDM-15）でスキャンし，特性曲線から肺野と感度補償領域の相対感度を計算し，Fig. 4に示す．スキャンは縦隔中央部と最大感度補償を有する縦隔部下部を含む2つの場所で行なった．この結果から，縦隔部に対する肺野の相対感度は約33%～38%になることがわかる．また肺野―肺門部―縦隔部の感度分布が極めてなだらかに移行しているのが示される．

今回開発した感度補償増感紙による胸部X線像の写真濃度の改善について1例を示す．まず通常増感紙と感度補償増感紙を用いて，ボランティアの胸部X線撮影を行なった．撮影条件は管電圧140kV，管電流50mA，0.2mmCu+2mmAlのフィルターを用い，フィルムはRX（Fuji Film）を使用した．2種類の増感紙で撮影した肺野の写真濃度を同一にするため，撮影時間は通常増感紙が0.05sec，補償増感紙が0.06secとした．2つの増感紙で撮影したX線像から，肺野を含む肺門部，縦隔部の7カ所のそれぞれ同一部位の写真濃度を測定して比較した．通常増感紙で撮影したX線写真上にこれら7カ所の測定点を示す（Fig. 5）．

補償増感紙による肺門および縦隔部の濃度改善を示すために，これらの測定点の写真濃度をRXフィルムの特性曲線上にプロットしFig. 6に示す．Fig. 6に示される横軸（相対露光量）は2つの増感紙の感度差は表わしていない．通常増感紙による写真濃度は肺野を除くと0.27～0.50の範囲にあるが，補償増感紙を用いることにより，肺野の濃度を一定に保ちながら，同一部位の写真濃度は0.5～0.95に増加する．

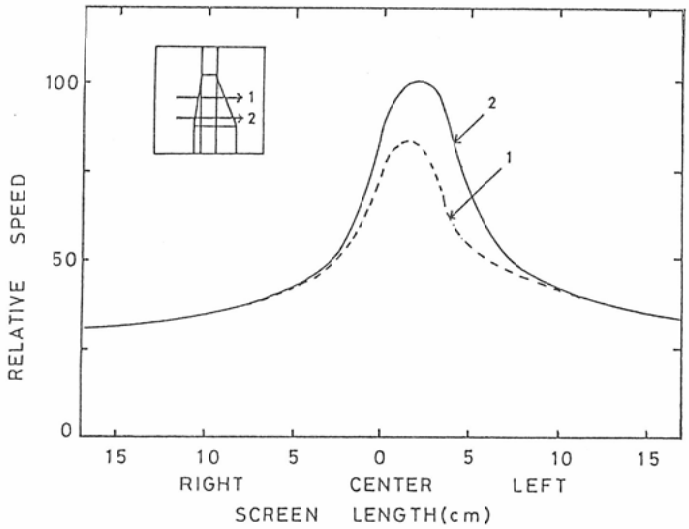

Fig. 4 Profiles of screen speed of the mediastinum relative to the lung fields.

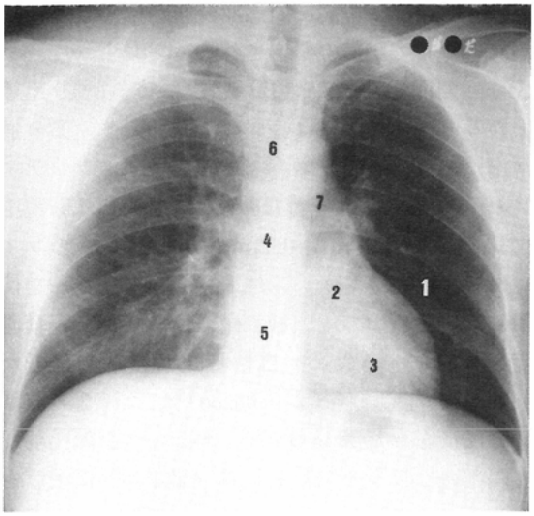

Fig. 5 Measurement points of radiographic density for conventional and compensating screen techniques.

Table 1 Anatomical structures used for comparative visibility for conventional and compensating screen techniques

1) Trachea	11) Aortico-pulmonary window
2) Tracheal bifurcation	12) Right pulmonary artery
3) Right main bronchus	13) Vessels behind the heart
4) Intermediate bronchus	14) Right border of the heart
5) Left main bronchus	15) Left border of the heart
6) Paraesophageal line	16) Right upper lung
7) Left paraspinal line	17) Right middle lung
8) Descending aorta	18) Right lower lung
9) Vertebral body	19) Left upper lung
10) Truncus pulmonalis	20) Left middle lung

Table 2 Criteria of image quality evaluation used in the observer test

(+2) CS image provides far better information
(+1) CS image provides better information
(0) CS image gives same information
(−1) CS image provides slightly inferior information
(−2) CS image provides inferior information

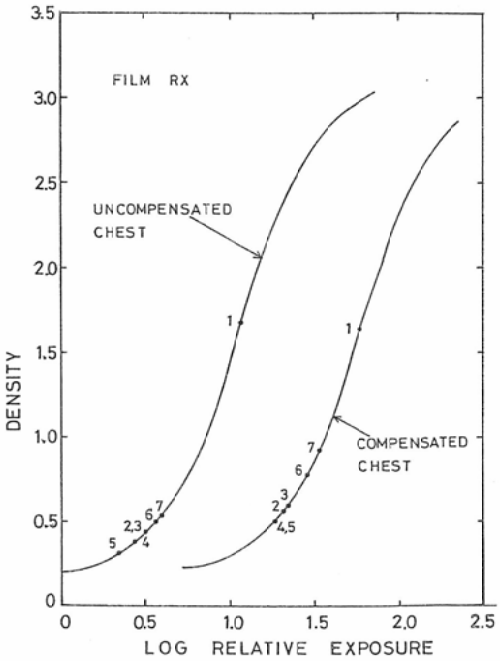

Fig. 6 Comparison of film density measurements taken from a radiograph with the compensating screen technique at the same location as those for a conventional radiograph. All measurement points were superimposed on the film characteristic curve.

3. 評価対象および観察方法

対象は，通常増感紙および感度補償増感紙で撮影した67症例の胸部立位正面像である．67例の中には12名のボランティア，経過観察中の放射線治療患者11名を含んでいる．観察に使用したすべてのフィルムの肺野の濃度は，できるだけ一致させた．評価部位として，通常胸部X写真で見られる正常構造から20項目を選択した（Table 1）．評価方法として，これら20項目の描出能をTable 2に示すように＋2，＋1，0，－1および－2までの5段階評価法で観察した．観察者は，本学放射線科の医師2名（経験8年）と医療短大の放射線科医（経験30年）の計3名とし，観察結果は3名の平均値で表わした．

4. 結　果

Table 3に3名の医師による観察結果を示す．観察項目のうち左右肺野の血管影などいくつかの項目は，通常増感紙と補償増感紙で描出能の差が見られなかったのでTable 3から除外した．

結果から明らかなように，補償増感紙による各項目の描出能は，通常増感紙にくらべてすぐれており，なかでも気管分岐部，左右主気管支，左傍

Table 3　Results of image quality evaluation with compensating screen technique

	+2 (%)	+1 (%)	0 (%)	−1 (%)	−2 (%)
1) Trachea	9.5	53.3	37.2	0	0
2) Tracheal bifurcation	26.1	57.8	16.1	0	0
3) Right main bronchus	15.1	54.8	29.1	1.0	0
4) Intermediate bronchus	4.5	36.7	55.3	3.5	0
5) Left main bronchus	25.1	59.8	14.1	1.0	0
6) Paraesophageal line	4.0	38.7	55.8	1.5	0
7) Left paraspinal line	20.1	45.2	32.7	2.0	0
8) Discending aorta	5.0	41.7	51.8	1.5	0
9) Vertebral body	26.1	63.8	10.1	0	0
10) Truncus pulmonalis	0	20.6	76.9	2.5	0
11) Aortico-pulmonary window	4.5	28.2	66.3	1.0	0

脊椎線，椎体など通常撮影では描出が困難な器官に対する評価が高く，＋2の割合が20～26%を占めた．これらの項目に対する評価では＋2，および＋1の合計は，約65～90%となった（Fig. 7）．一方，気管，中間気管支，傍食道線，下降大動脈，肺動脈幹，大動脈：肺動脈窓に対する＋2，＋1の合計は，21～63%であった．また－1の評価も，1%から最大3.5%含まれていた（Table 3）．

2つの増感紙で撮影した胸部単純撮影の比較をFig. 8に示す．通常増感紙によるエックス線像では，左右の肺門部および胸骨，胸椎と心大血管などの臓器が重なる縦隔部の描出が妨げられているが，感度補償増感紙によるX線像では，これらの描出能が明らかに改善されている．

5. 考　察

胸部X線撮影に感度補償増感紙を使用することによって，肺門部および縦隔部の描出能を改善することができた．この方法は一度増感紙を製作してしまうと，特別な工夫もなく胸部ルーチン撮影が行なえるので，極めて都合が良い方法である．

しかし一枚の増感紙の上で，感度の異なる二次元の拡がりを持つ領域を作り出す技術が難しく，これまではこの方法にかわる補償フィルター法[3)~5)]や，最近ではデジタル技術を導入した方法[13)]が報告されている．

最近になって，国内でもブルー系の増感紙を用いた感度補償増感紙[6)]が報告されているが，この増感紙は肺野に相当する部分を着色することにより縦隔部との感度差を出すように設計されている．一方グリーン系の増感紙を用いた同様の報告[7)8)]も見られるが，いずれも多くの臨床例に応用した検討はされていない．

感度補償増感紙の製作で困難な問題は，補償領

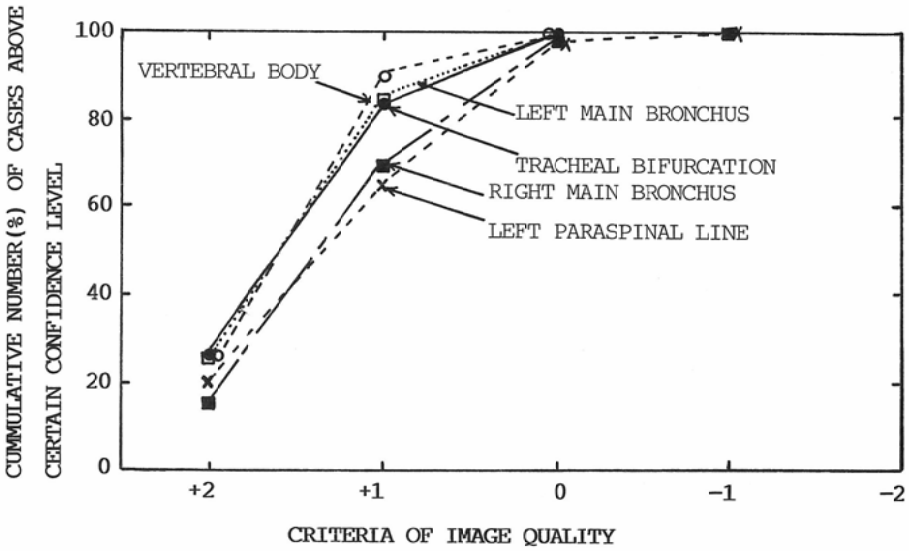

Fig. 7　Cummulative number of clinical evaluation of anatomical structures for the compensating screen technique.

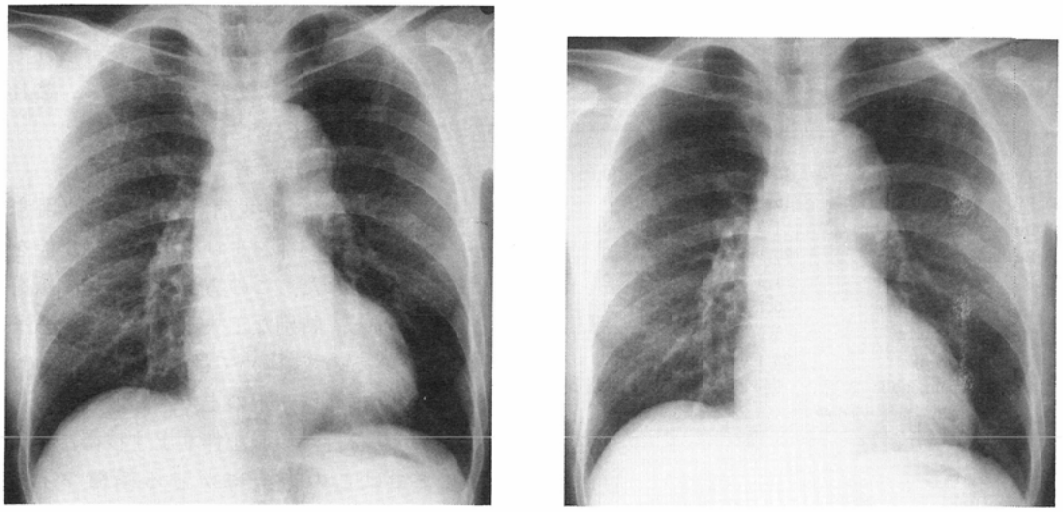

a. Compensating screen/RX system and 0.06sec. b. Conventional screen/RX system and 0.05sec.

Fig. 8 Comparison of chest radiographs obtained at 140kV with 0.2mm Cu+2 mm Al filtration at 200cm SID.

域の設定と相対感度の決定，および隣接する補償区域の感度のスムーズな移行である．当初われわれは，ルーチン撮影の濃度測定から，縦隔部の相対感度を肺野に対して5～6倍の増感紙を製作し臨床に応用した．しかしこれらの多くの臨床写真は，増感紙の感度補償領域と患者の縦隔部の重ね合わせがうまく行なわれた場合でも，観察者（放射線科医）によっては，受け入れられないケースが見られた．肺野と同等レベルの濃度を有する縦隔部の胸部X線像は，日常ルーチンで撮影している写真の濃度パターンとは大きく異なるため，診断基準が難しくなるのが理由と思われる．補償増感紙の開発意図は，ルーチン検査に使用することを目的としているため，過度の感度補償や，アー

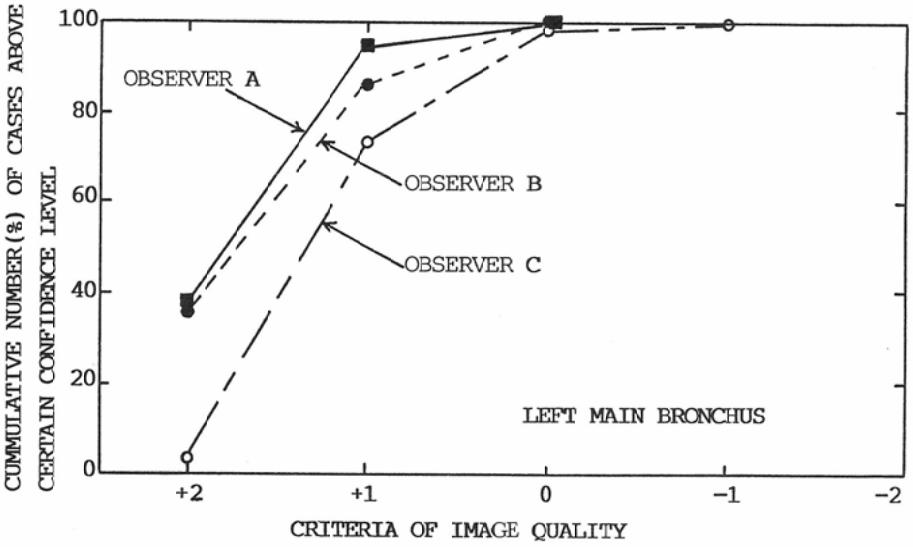

Fig. 9 Comparison of between-reader variation in visibility of the left main bronchus for the compensating screen technique.

チファクトの出現による診断不能のケースを無くすことが必要になる．これらの理由で，“trial and error”を繰り返しながら，最終的には縦隔部の最大感度が，肺野の感度に対して約3倍になるように設計した．

これまでの臨床応用例による3名の放射線医による観察結果から，補償増感紙による肺門部および縦隔部の描出能は著しく改善し，アーチファクトなどによる問題例は，これまでの症例では無かった．しかし一部の解剖構造（中間気管支幹，肺動脈幹，右心縁）では，感度補償増感紙による描出能がやや劣るのが見られた．この主な理由として，3名の観察者の中で1名が，補償領域と患者の縦隔部とのpositioningのずれによるわずかなアーチファクトの出現や，胸厚の極端にうすい患者に見られる補償過度の写真に対して，評価が低かったのが原因と思われる．

Fig. 9に左主気管支の描出能の評価に対する観察者間の違いの1例を示す．Cの観察者は，補償増感紙による評価が通常増感紙と同等以上と判定した割合は，他の2名とほぼ同じであるが，＋2の割合が著しく少なく，慎重な評価をしていることがわかる．

5. 結　論

今回製作した胸部撮影用感度補償増感紙を67例の患者に応用し，通常増感紙による単純X線像と比較した．その結果，胸部縦隔部の描出能が著しく改善し，感度補償増感紙の有用性が認められた．臨床的意義については，将来さらに検討を加えたい．

本研究を進めるにあたり，感度補償増感紙の協同開発にあたられた，東芝金属横浜工場，横田和人氏，中村光夫氏に御礼を申し上げます．また実験の初期の段階でご協力いただきました国立熊本病院，荒木不次男，中野是人氏，および写真撮影にご協力いただいた熊本大学中放部，勝田昇，洞田貫誠志氏にお礼を申し上げます．

文　献

1) Maguire GH, Beique RA, Rotenberg AD: Selective filtration: The practical approach to high-kilovoltage radiography. Radiology 85: 342—351, 1965
2) Christensen EE, Dietz GW, Murry RC, et al: Effect of kilo-voltage on detectability of pulmonary nodules in a chest phantom. AJR 128: 789—783, 1977
3) Wieder S: Improved routine chest radiography with trough filter. AJR 137: 95—698, 1981
4) Niklason LT, Sorenson JA: Tailored copper filter for use in chest radiography. Med Phys 8: 132, 1981
5) Vybony C, MacMahon H: Foil filters for equalized chest radiography. Radiology 151: 524, 1984
6) 三浦典夫，青木雄二，堀田英長：感度補償増感紙・蛍光板，極光 X-Ray, 26: 1—32, 1987
7) 沢田武司，玉村好識，加藤直樹，他：希土類の胸部用感度補償増感紙の検討，日放技会誌，34: 37—47, 1987
8) 沢田武司，玉村好識，研健　裕：希土類系の胸部用感度補償増感紙の臨床評価，日放技会誌，35: 598—606, 1988
9) Edwards FH, Pfeil DF: Use of a compensating filter in lung hilus tomography. Radiology 121: 745—747, 1976
10) 三宅　浩：胸部正面断層撮影用感度補償増感紙の試作，日本医放会誌，44: 773—790, 1984
11) 占部茂治，岩崎信之，山田澄人：新開発Σ粒子技術による直接撮影用超高鮮鋭オルソフィルムHRシリーズについて，富士メディカルフォーラム，150: 2—7, 1986
12) Hasegawa BH, Naimuddin S, Dobbins III JT, et al: Digital beam attenuater technique for compensating chest radiography. Radiology 159: 537—543, 1986