The University of Osaka
Institutional Knowledge Archive

Title	大腿骨頭壊死症のMRI
Author(s)	小久保, 宇; 吉川, 宏起; 青木, 茂樹 他
Citation	日本医学放射線学会雑誌. 1987, 47(5), p. 695-707
Version Type	VoR
URL	https://hdl.handle.net/11094/19619
rights	
Note	

The University of Osaka Institutional Knowledge Archive : OUKA

https://ir.library.osaka-u.ac.jp/

The University of Osaka

日本医放会誌：47（5），695—707，1987（昭62）

大腿骨頭壊死症のMRI

東京大学医学部放射線医学教室
小久保　宇　　吉川　宏起　　青木　茂樹　　牧田　幸三
八代　直文　　板井　悠二　　飯尾　正宏
同　整形外科学教室
高取　吉雄　　鴨川　盛秀　　二ノ宮節夫
同　内科物理療法学教室
三田村　忠行

（昭和61年8月18日受付）
（昭和61年10月14日最終原稿受付）

Magnetic Resonance Imaging (MRI) of Avascular Necrosis of the Femoral Head

Takashi Kokubo, Kohki Yoshikawa, Shigeki Aoki, Kohzoh Makita, Naobumi Yashiro, Yuji Itai, Masahiro Iio, Yoshio Takatori*, Marihide Kamogawa*, Setsuo Ninomiya* and Tadayuki Mitamura**
Department of Radiology, Orthopedics* and Medicine & Physical Therapy, **Faculty of Medicine, University of Tokyo

Research Code No. : 505.9

Key Words : Magnetic resonnance imaging (MRI), Bone necrosis, Bone radiography

Thirty-seven patients with the clinical diagnosis of or suspicious of avascular necrosis (AN) of the femoral head were examined by magnetic resonance imaging (MRI). In all patients with AN confirmed from clinical symptoms, past history and plain radiographs, MRI demosntrated abnormal low intensity area in the necrosed femoral head. The abnormal findings on MRI were divided into three patterns: low signal intensity occupying the greater part of the femoral head (type A), low signal intensity localized in the periphery (type B), ring-shaped or band-like low signal intensity (type C). No correlation was found among MRI patterns, radiographic findings and radionuclide bone scan images, except that the type C was not found in the stage IV determined radiographically. In the patients suspicious of AN, the positive rate of MRI was higher than that of radionuclide scan. Abnormal findings on only MRI may not necessarily indicate AN. However, such a patient must be kept under observation, because the possibility exists that only MRI detects early or asymptomatic AN of the femoral head.

I. はじめに

成人の大腿骨頭壊死症が最初に報告されたのは1887年，Frank Königにさかのぼる[1]が，近年多量のステロイドが多くの疾患の治療に使用されるようになって症例数が増加し，注目を集めるようになった．何らかの原因で大腿骨頭への血流が減少することによる無菌性骨壊死が本疾患の本態と考えられているが，その詳細については不明な点が多い．誘因として外傷，放射線照射，アルコール多飲，ステロイド投与などが考えられている[2)3)]．

本疾患は就労期の成人に多く見られ，放置すると歩行困難となって社会生活が大きく制限されるため，早期の診断，治療が強く望まれる．

本疾患の診断には従来より単純X線写真[4)5)]，骨シンチグラム[6)]が広く用いられてきた．近年になって，非侵襲的画像検査法の1つである核磁気共鳴画像法（Magnetic Resonance Imaging，以下MRI）が開発され，骨・関節疾患に対しても応用されるようになった[7)]．大腿骨頭壊死症に対するMRIの有用性についての報告も既に散見されるが[8)]，他の検査法との比較，早期診断の可能性について詳細に検討した報告はない．今回，われわれは大腿骨頭壊死症とその疑い症例，および骨頭壊死のriskを有する症例に対してMRIを施行し，その画像所見，他の検査法との比較，早期診断の可能性について検討して若干の知見を得たので報告する．

II. 対　象

昭和59年10月から61年3月の1年6カ月間に，東京大学医学部附属病院放射線科においてMRIを施行した患者のうち，大腿骨頭壊死症とその疑い症例，および骨頭壊死を生ずるriskを有する症例，計37例を対象とした．性別は男性15例，女性22例，年齢は24～77歳（平均41歳）である．

対象は診断の確定度から考えて，次の4群に分類した．

第1群：大腿骨頭壊死症確実 group

次の3項目をすべて満たすものとした．

① 股関節痛などの臨床症状がある．

② ステロイド投与などのrisk factorを有する．

③ 単純X線写真で大腿骨頭壊死症と考えられる所見を有する．

22例32骨頭が対象となった．両側性10例，片側性12例である．このうち，7骨頭については骨頭置換術が施行され，組織学的にも骨頭壊死症が確認されている．なお，22例をrisk factor別に分けると，ステロイド投与16例，外傷（大腿骨頚部骨折）2例，アルコール多飲1例，放射線照射1例，狭義の特発性2例である．特発性の2例はrisk factorを有さないが，いずれも骨頭置換術が施行されて組織学的に診断が確定したため，この群に含めた．

第2群：大腿骨頭壊死症疑い group

前群にあげた3項目のうち，①，②を満たすが，単純X線写真が正常であったものをこの群に含めた．10例13骨頭（両側性3例，片側性7例）が対象となった．Risk factorは全例ともステロイド投与である．全例ともMRI施行後も外来で経過観察されており，その期間は6～18カ月である．

第3群：High risk group

既に一側の大腿骨頭に壊死を生じた場合，その反対側の骨頭が壊死に陥る危険性はきわめて高いと考えられる．第1群に含まれる片側性の症例のうち，骨頭壊死を起こしていない反対側の骨頭を対象とした．ただし外傷後に生じた症例は除外した．10例10骨頭が対象となった．経過観察期間は5～20カ月である．

第4群：Risk group

ステロイド投与を受けており，大腿骨頭壊死を生じるriskを有するが，臨床症状がなく単純X線写真も正常であるものをこの群に含めた．この中には，第2群に含まれる片側性の症例で，臨床症状のない側の骨頭も含まれている．12例17骨頭が対象となった．経過観察期間は5～12カ月である．

なお対照群として，正常成人のボランティア5例10骨頭についても，MRIにて同様に検査を行った．

III. 方　法

使用したMRI装置はSiemens社製MAGNETOM（超電導0.35 Teslaまたは1.5 Tesla）である．撮像法はスピンエコー法を用いた．繰り返し時間（TR）は0.6，1.6秒，エコー時間（TE）は35，70ミリ秒である．スライス厚は10mm，スライス間隔は20mmで，大腿骨頭部の前額断面像と水平断面像を得た．マルチスライス法をgapを埋める目的で2回行い，大腿骨頭全域が含まれるようにscanした．測定マトリクスは256×256，画像再構成法は2次元フーリエ変換法である．

検討項目は次の3点である．

1）大腿骨頭壊死症確実group（第1群）について，そのMR画像を検討した．

2）第1群について，MR画像と，同時期(MRI施行の前後1カ月以内）に撮影された単純X線写真，骨シンチグラムの所見を比較検討した．なお，骨シンチグラムは，^{99m}Tc-MDP（20mCi）を静注し，3～4時間後にガンマカメラにて撮影した画像を用いた．

3）大腿骨頭壊死疑い症例，およびriskを有する症例（第2～4群）のMR画像と，同時期に撮影された単純X線写真，骨シンチグラムの所見を検討し，MRIによる大腿骨頭壊死症の早期診断の可能性を検討した．

IV．結　　果

1）大腿骨頭壊死症のMR画像

第1群に含まれる22例32骨頭すべてにおいて，MRIでは骨頭に異常低信号域が見られた．更に詳しく観察すると，MR画像は次の3つのtypeに分類された．

type A：大腿骨頭のほぼ全域に低信号域が分布するもの（全骨頭型）．

type B：大腿骨頭の関節面付近に低信号域が分布するもの（表層型）．

type C：大腿骨頭にリング状または帯状の低信号域が見られるもの（輪状・帯状型）．

32骨頭中，type Aは22骨頭，type Bは7骨頭，type Cは3骨頭に見られた(Fig. 1)．両側性の症例の中には，左右の骨頭でtypeの異なる所見を示す例も見られた．代表的な症例を正常症例とともにFig. 2～6に示す．なお，1つの症例につき，それぞれスピンエコー法でTR（0.6，1.6秒），TE（35，70ミリ秒)の異なる4通りの撮像法で画像を得たが，いずれの画像でも異常低信号域が認められた．

次に，1.5 Teslaの装置で撮像したtype A，type Bの症例につき，スピンエコー法（TR＝0.6秒，TE＝35ミリ秒)の画像において，骨頭の低信号域

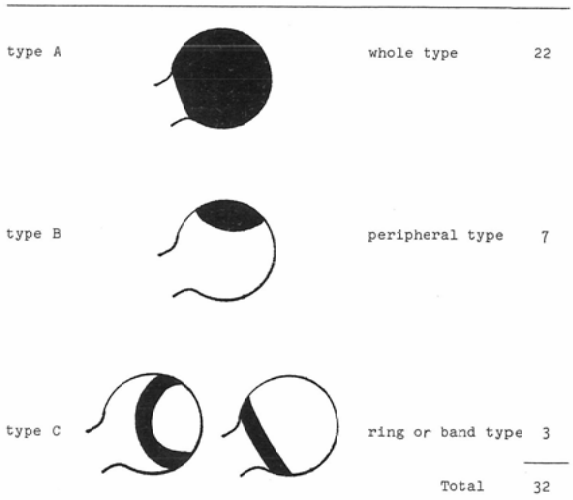

Fig. 1　MRI patterns of avascular necrosis of the femoral head.

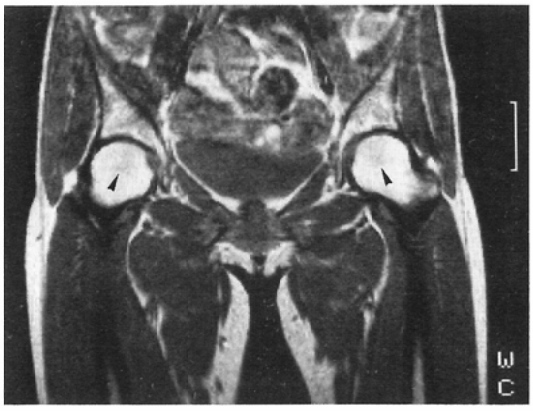

2a

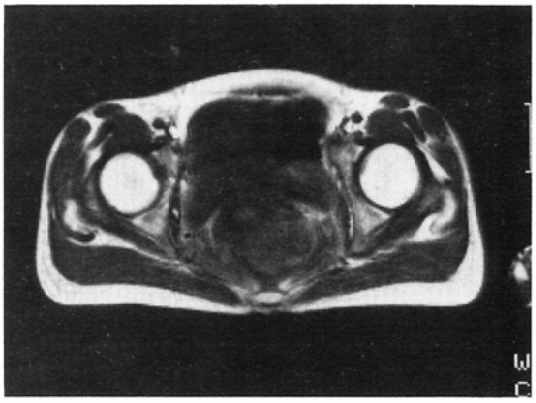

2b

Fig. 2　MRI of the normal femoral head
a. Coronal scan. A low signal intesnity band is physeal scar (arrowhead).
b. Axial scan.

Fig. 3 MRI of avascular necrosis (type A). Low signal intensity area occupies all over the right femoral head.

Fig. 5 MRI of avascular necrosis (type C). Ring-shaped low signal intensity area is seen in the left femoral head.

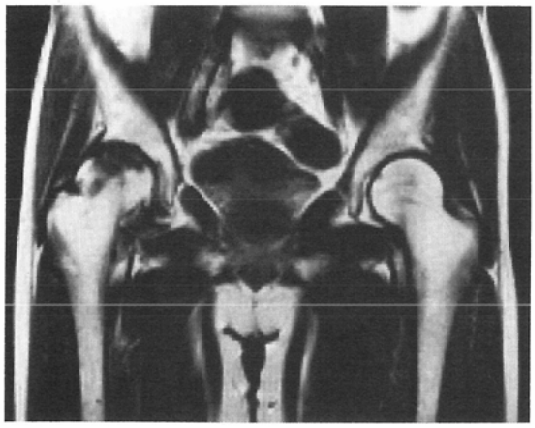

Fig. 4 MRI of avascular necrosis (type B). Low signal intensity area is localized in the periphery of the right femoral head.

Fig. 6 MRI of avascular necrosis (type C). Band-like low signal intensity area is seen in the bilateral femoral heads.

に関心領域（ROI）を設定して信号強度を測定し，同一画面における骨格筋の信号強度との比（対骨格筋信号強度比）を計算した．同じ方法によって算出した正常成人10骨頭の対骨格筋信号強度比と比較したところ，壊死骨頭の信号強度比は正常と比較して有意に低かった（Table 1）．

さらに，1.5 Tesla の装置で撮像した type A, type B の症例について，スピンエコー法（TR＝1.6および0.6秒，TE＝35ミリ秒）の２つの画像をもとに T_1 計算画像を得，またスピンエコー法（TR＝0.6秒，TE＝35および70ミリ秒）の２つの画像をもとに T_2 計算画像を得た．骨頭の異常信号域に ROI を設定して T_1 値，T_2 値を求めた．同じ方法によって求めた正常成人10骨頭の T_1 値，T_2 値と比較したところ，壊死骨頭の T_1 値は有意に延

Table 1 Signal intensity ratio to skeletal muscle

	signal intensity ratio to skeletal muscle (mean±S.D.)		
normal femoral head	2.88±0.41	**	(n=10)
avascular necrosis (type A and B)	1.23±0.28		(n=21)

**$p<0.01$ (using T-test)

Table 2　T1 and T2 values

	T1 (msec) (mean±S.D.)		T2 (msec) (mean±S.D.)		
normal femoral head	363± 50	**	42.9± 4.7	NS	(n=10)
avascular necrosis (type A and B)	1302±397		39.1±13.9		(n=17)

**p<0.01 (using T-test)

長していたが，T_2値に差はなかった(Table 2).

2) 大腿骨頭壊死症の MR 画像と単純 X 線写真，骨シンチグラムとの対比

大腿骨頭壊死症の単純X線写真の所見は，Arlet & Ficat の分類[9]によって区分した（Fig. 7). MRI 所見と単純X線写真の所見を比較した結果を Table 3 に示す．MRI で type C を示す症例に，単純X線写真で stage IV（末期）を示す症例はなかった．しかしそのことを除くと，MR 画像と単純X線写真の所見の間に相関は見られなかった．

大腿骨頭壊死症の骨シンチグラム所見は，a. 骨頭に集積欠損の見られるもの（decreased)，b. 骨頭に高集積のみ見られるもの（increased)，c. 骨頭に集積欠損があり，その周囲に高集積が見られるもの(mixed)，の3通りに分類した．対比すべき骨シンチグラムの得られた15例19骨頭において，MR 画像と骨シンチグラム所見を比較した結果を Table 4 に示す．症例の少ない type C を除くと，MRI 所見と骨シンチグラム所見の間に相関はなかった．なお，1例1骨頭では MR 画像と単純X線写真が異常を示したにもかかわらず，骨シンチグラムは正常であった．

Table 3　Comparison of MRI finding with plain radiograph

(22 cases, 32 hips)

		plain radiograph (Arlet & Ficat)			Total
		stage II	stage III	stage IV	
MRI	type A	1	13	8	22
	type B	0	3	4	7
	type C	1	2	0	3
Total		2	18	12	32

3) MRI による大腿骨頭壊死症の早期診断の試み

第2群（骨頭壊死疑い group．臨床症状と risk factor を有するが，単純X線写真は正常である群)においては，13骨頭中5骨頭に MRI で異常低信号域が見られた．type 別に分けると，type B 4骨頭，type C 1骨頭であった（Fig. 8)．一方，骨シンチグラムは，検査を施行した8骨頭すべて正常であった．この中で，MR 画像で type C の所見を示した1例は，MRI 施行5カ月後に大腿骨頭の collapse が出現し，骨頭壊死症であることが後に確認された．

第3群（high risk group．既に反対側に骨頭壊死症を起こしている群）においては，10骨頭中4骨頭に MR 画像で異常低信号域が見られた．いずれも type C に属するものであった（Fig. 9)．骨シンチグラムでは，検査を施行した8骨頭中1骨頭に異常高集積が認められた．この中で，MR 画

Table 4　Comparison of MRI finding with bone scintigram

(15 cases, 19 hips)

		bone scintigram				Total
		normal	decreased	increased	mixed	
MRI	type A	0	0	10	4	14
	type B	0	0	4	0	4
	type C	1	0	0	0	1
Total		1	0	14	4	19

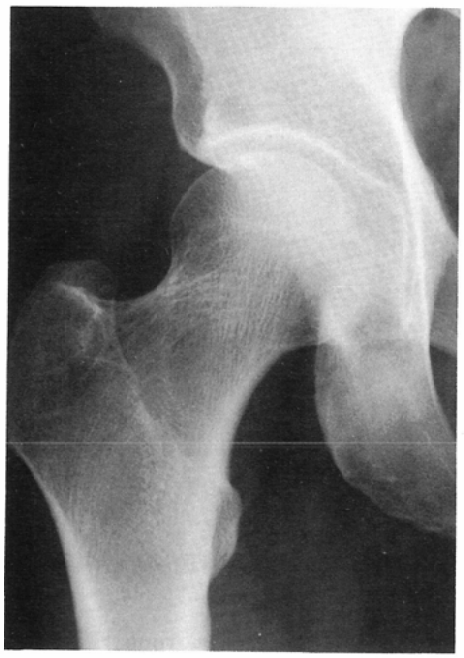

7a

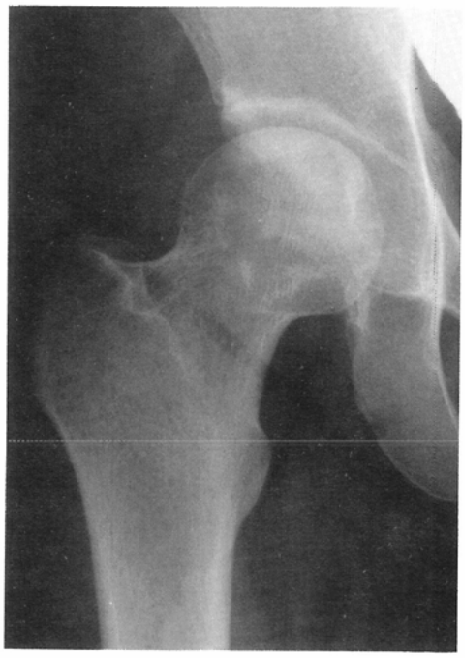

7b

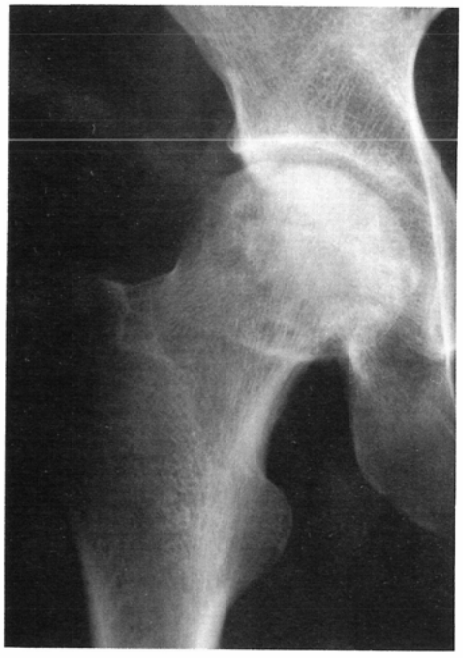

7c

7d

Fig. 7 Classification of avascular necrosis of Arlet & Ficat

a. Stage I. Radiological normal.
b. Stage II. Structural change without collapse.
c. Stage III. Collapsed femoral head but intact joint space.
d. Stage IV. Collapsed femoral head and narrowed joint space.

Table 5　Positive rates in Group II～IV

	MRI			plain radiograph			bone scintigram		
	normal	abnormal	total	normal	abnormal	total	normal	abnormal	total
Group II	8	5	13	13	0	13	8	0	8
Group III	6	4	10	10	0	10	7	1	8
Group IV	11	6	17	17	0	17	8	2	10
Total	25	15 (38%)	40	40	0 (0%)	40	23	3 (12%)	26

Fig. 8　MRI of the case suspicious of avascular necrosis (Group II, case 25). MRI demonstrates low signal intensity in the periphery of the bilateral femoral heads (type B).

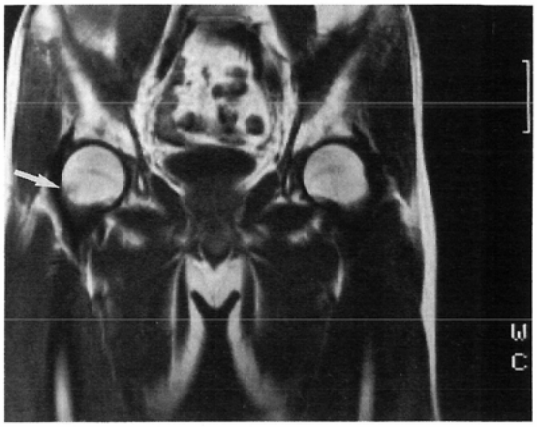

Fig. 10　MRI of the case in risk group (Group IV, case 37). Small area of low signal intensity is found in the lateral side of the right femoral head (arrow, type D).

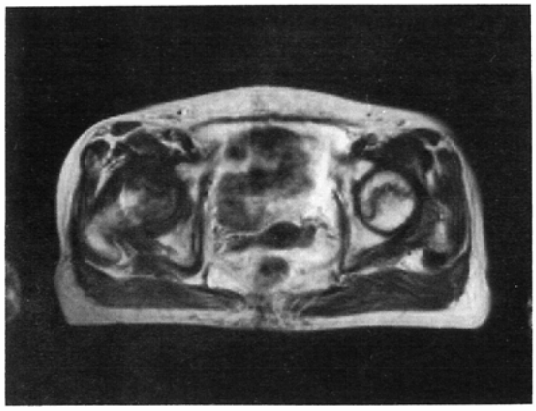

Fig. 9　MRI of the case in high risk group (Group III, case 19). The right femoral head is idiopathic avascular necrosis (Group I). The left head is normal clinically and radiographically, but MRI shows band-like low signal intensity area (type C).

像まで異常の見られた1例は，MRI 施行11カ月後に股関節痛が出現，単純X線写真で骨頭の変形が見られ，大腿骨頭壊死症を起こしたことが確認された．この症例については後に詳述する．

第4群（risk group．ステロイド投与を受けているが臨床症状はなく，単純X線写真も正常である群）では，17骨頭中6骨頭に MRI で異常低信号域が見られた．3骨頭は type B に属するものであったが，他の3骨頭では小さな低信号域が骨頭の外側縁に見られた(Fig. 10)．これを type D(外側型)とした．骨シンチグラムでは，検査を施行した10骨頭中2骨頭に異常高集積が見られた．この群の中には，現在までに大腿骨頭壊死を起こしたことが明らかになった症例はない．

第2～4群のすべてにおいて，単純X線写真や骨シンチグラムと比較して，MR 画像の有所見率

Table 6 List of cases in Group 1 (avascular necrosis)

case No.	age/sex	risk factor	side	clinical symptoms	MRI	plain radiograph	bone scintigram	histology
1	36/M	steroid	Rt Lt	+ +	A A	III III		+
2	38/F	〃	Rt Lt	+ +	B B	IV IV		
3	41/M	〃	Rt Lt	+ +	A C	III II	increased N	
4	42/M	〃	Rt Lt	+ +	A A	IV IV		
5	27/M	〃	Rt Lt	+ +	A A	IV IV	increased mixed	+ +
6	37/F	〃	Rt Lt	+ +	A A	III III	mixed mixed	
7	27/M	〃	Rt Lt	+ +	A A	III III		+
8	34/M	〃	Rt Lt	+ +	A A	IV III	increased increased	
9	63/F	irradiation	Rt Lt	+ +	A B	IV IV		
10	45/M	alcohol	Rt Lt	+ +	C C	III III		+
11	35/F	steroid	Lt	+	A	III		
12	27/F	〃	Rt	+	A	III	mixed	
13	62/F	〃	Rt	+	B	III	increased	
14	65/F	〃	Rt	+	A	III	increased	
15	36/F	〃	Rt	+	A	II	increased	
16	37/F	〃	Lt	+	B	III	increased	
17	37/M	〃	Rt	+	B	III	increased	
18	44/M	steroid	Lt	+	A	IV	increased	
19	75/F	(idiopathic)	Rt	+	A	III	increased	+
20	77/M	(idiopathic)	Lt	+	A	IV	increased	+
21	55/M	trauma	Rt	+	A	III	increased	
22	61/M	trauma	Lt	+	B	IV	increased	

N : normal
A, B and C : type A, B and C (MRI pattern)
II, III and IV : stages on plain radiograph (Arlet & Ficat)

が高かった（Table 5）.

対象となった症例の画像検査所見の一覧をTable 6～9に示す.

V. 症　例

MRIが臨床症状や他の画像検査に先がけて異常を示した大腿骨頭壊死症の1例（症例12）を呈示する.

患者は27歳女性. 7年前にSLEの診断を受け, 以後ステロイドの投与を受けていた. 来院の7カ月前から右股関節痛が出現し, 単純X線写真, 骨シンチグラムから右大腿骨頭壊死症と診断された（Fig. 11a～c）. この時に施行されたMRIでは, 右大腿骨頭（type A）と同時に左大腿骨頭にも異常低信号域（帯状型, type C）が認められた（Fig. 11d）. 当初は左股関節に症状はなかった. その4カ月後に単純X線写真, 6カ月後に骨シンチグラ

Table 7　List of cases in Group 2 (suspicious of avascular necrosis)

case No.	age/sex	risk factor	side	clinical symptoms	MRI	plain radiograph	bone scintigram
23	43/F	steroid	Rt Lt	+ +	B B	N N	
24	30/F	〃	Rt Lt	+ +	N N	N N	N N
25	34/F	〃	Rt Lt	+ +	B B	N N	N N
26	24/F	〃	Rt	+	N	N	
27	41/M	〃	Lt	+	N	N	N
28	51/F	〃	Lt	+	C	N	N
29	56/F	〃	Rt	+	N	N	
30	49/F	〃	Rt	+	N	N	
31	25/F	〃	Rt	+	N	N	N
32	28/F	〃	Lt	+	N	N	N

N : normal
B and C : type B and C (MRI pattern)

Table 8　List of cases in Group 3 (high risk group)

case No.	age/sex	risk factor	side	clinical symptoms	MRI	plain radiograph	bone scintigram
11	35/F	steroid	Rt	−	C	N	
12	27/F	〃	Lt	−	C	N	N
13	62/F	〃	Lt	−	N	N	
14	65/F	〃	Lt	−	N	N	N
15	36/F	〃	Lt	−	N	N	N
16	37/F	〃	Rt	−	N	N	increased
17	37/M	〃	Lt	−	N	N	N
18	44/M	〃	Rt	−	N	N	N
19	75/F	(idiopathic)	Lt	−	C	N	N
20	77/M	(idiopathic)	Rt	−	C	N	N

N : normal
C : type C (MRI pattern)

ムが再検査されたが，所見に変化はなかった．11カ月後になって左股関節痛が出現し，単純X線写真で左大腿骨頭に変形が見られたため，左側にも骨頭壊死を起こしたことが確認された（Fig. 11e）．

VI. 考　　察

1）大腿骨頭壊死症の MR 画像

正常の大腿骨頭は，MR 画像では骨端線と荷重方向に沿って密に走る骨梁構造がやや低信号に表わされるのを除くと，ほぼ均一な高信号域として描出される（Fig. 2）．この高信号は骨頭内の骨髄に含まれる豊富な脂肪成分を反映していると考えられている[8]．

臨床症状，risk factor，単純X線写真，一部では組織学的検査から大腿骨頭壊死症の診断が確定した症例（第1群）に限ると，全例に MR 画像で

Table 9 List of cases in Group 4 (risk group)

case No.	age/sex	risk factor	side	clinical symptoms	MRI	plain radiograph	bone scintigram
26	24/F	steroid	Lt	–	N	N	
27	41/M	〃	Rt	–	N	N	N
28	51/F	〃	Rt	–	D	N	N
29	56/F	〃	Lt	–	N	N	
30	49/M	〃	Lt	–	N	N	
31	25/F	〃	Lt	–	N	N	N
32	28/F	〃	Rt	–	B	N	N
33	26/F	〃	Rt Lt	– –	N N	N N	
34	26/M	〃	Rt Lt	– –	N D	N N	
35	36/F	〃	Rt Lt	– –	N N	N N	increased increased
36	24/F	〃	Rt Lt	– –	B B	N N	N N
37	37/M	〃	Rt Lt	– –	D N	N N	N N

N : normal
B and D : type B and D (MRI pattern)

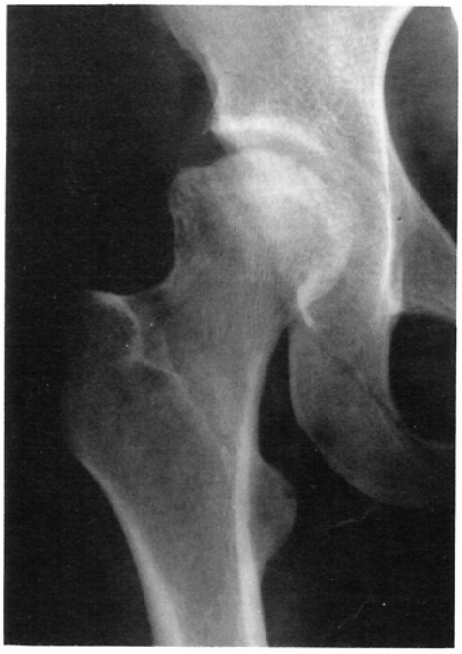

11a

11b

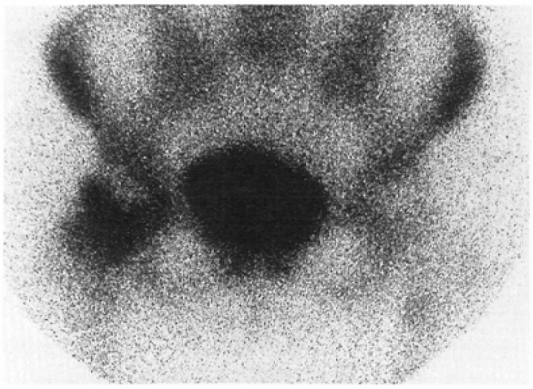

11c

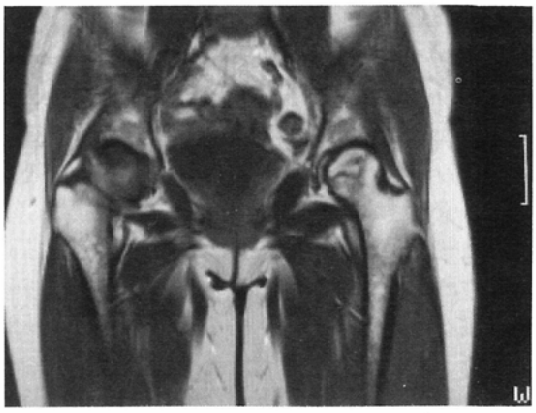

11d

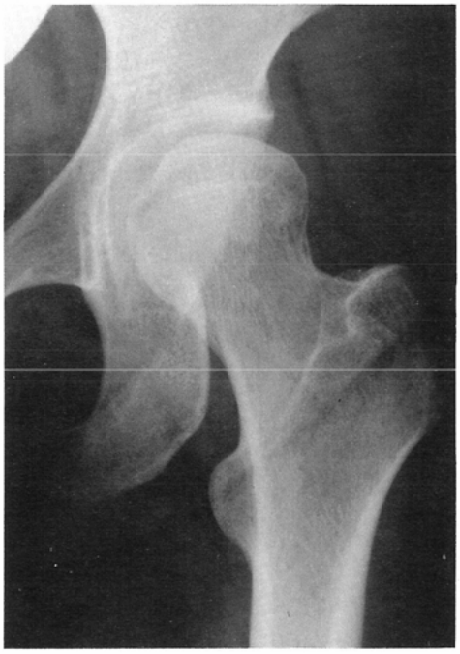

11e

Fig. 11

a. b. Plain radiograph of case 12. The right femoral head (a) is collapsed, but the left (b) is normal.

c. Bone scintigram of case 12. The left femoral head is normal.

d. MRI of case 12. Band-like low signal intensity area is found in the left femoral head.

e. Eleven months later, the left femoral head is collapsed.

骨頭に異常低信号域が見られた．本疾患は初期の段階では臨床的にしろ確定診断を得ることが困難なため，ある程度進行した症例ばかりであるが，MRIは充分sensitivityの高い検査法と思われた．しかし現時点では，治療法，予後に関して単純X線写真以上の情報は得られず，診断確定例に

MRIを施行する必然性はないかもしれない.

Tottyらは本疾患のMR画像を，homogenous regions of low intensity, inhomogenous regions of low intensity, bands of low intensity, rings of low intensityの4通りに分けている．実際の画像では，低信号域が均一か不均一かを判定するのはやや困難なことがあるため，われわれはむしろ低信号域の占める範囲に注目し，低信号域がほぼ骨頭全域を占める全骨頭型（type A）と，骨頭の関節面付近に分布する表層型（type B）とに分類した．また，骨頭の断面によっては低信号域が輪状にも帯状にも見える例があり，われわれはそれらを一括して輪状・帯状型（type C）とした．

大腿骨頭への血流が障害されると骨細胞，骨髄細胞が死に至り，修復組織の侵入，壊死物質の吸収，荷重による骨梁の破壊などによって骨頭壊死が完成されると考えられる．正常骨頭の高信号が脂肪を反映しているのであれば，骨頭壊死症で見られる低信号域は脂肪の消失または変性を表わしていると推測される．しかし，低信号域が壊死組織を表わすのか，修復組織を表わすのか，また輪状・帯状型（type C）で見られるように壊死骨頭内でも高信号に残っている部分は正常であるのか，などの点は明らかでなく，詳細な組織学的検討が待たれる．さらに，壊死に陥った骨頭が時間的経過にしたがってMR画像がどのように変化するのか興味深いが，長期間にわたる観察が必要である．

MR画像における信号強度は患者の条件によって値が大きく異なるため，X線CTにおけるCT値のように患者間で値を比較することはできない．そこで，骨格筋の信号強度を1として，同一画面上での身体各部位の信号強度を比で表わし，患者間での比較に用いた．壊死骨頭の信号強度比は平均1.23と，正常骨頭の平均2.88に比らべて有意に減少していた．また壊死骨頭のT_1値は正常骨頭に比らべて有意に延長しており，壊死骨頭の信号強度の低下はT_1値の延長の影響が強いと考えられた．今回は大腿骨頭壊死症と他疾患とのMRIによる鑑別については検討していないが，これらの値が将来，鑑別の一助となることを考えて呈示した．

2）大腿骨頭壊死症のMR画像と単純X線写真，骨シンチグラムとの対比

Tottyら[8]によると，具体的な数字は示されてないが，MR画像と単純X線写真，骨シンチグラムの所見の間には相関がないとされている．われわれの検討では，症例数が少ないが，type Cを示す骨頭で単純X線写真上，stage IV（末期）の症例はなかった．また，1例のみであるがtype Cの骨頭は骨シンチグラムで異常がなかった．したがってtype Cは比較的早期の骨頭壊死症を表わしているのではないかと推測される．

単純X線写真は骨塩の濃度が画像に反映され，骨シンチグラムは骨代謝の状態が画像に反映される．MRIでは骨髄の脂肪が画像に大きな影響を与えていると考えられている．MRIでtype Cの数例を除いて，MR画像と単純X線写真，骨シンチグラムとの間に相関がなかったが，それぞれの画像が映し出しているものが異なるため，相関がないのも当然と考えられる．

3）MRIによる大腿骨頭壊死症の早期診断の試み

早期の大腿骨頭壊死症の検出率は，骨シンチグラムの方が単純X線写真より高いといわれており[10]，MRIが骨シンチグラムより早期発見に優れているか否かが興味ある問題である．第2～4群をまとめて集計すると，対象40骨頭中15骨頭（38%）にMR画像まで何らかの異常が見られており，骨シンチグラムの26骨頭中3骨頭（12%）より有所見率が高かった．一方，単純X線写真の有所見率は0%であった．なお第2～4群に関しては，MRIが骨シンチグラムに先んじて施行されており，MRIは骨シンチグラムより早期に骨頭の異常を検出できると考えられる．

MR画像を検討すると，異常の見られた15骨頭の内訳はtype B 7骨頭，type C 5骨頭，type D 3骨頭である．全骨頭型（type A）はこの中に含まれず，進行した症例のみに見られている．表層型（type B）は早期から末期までの広い段階にわたって見られ，輪状・帯状型（type C）は比較的早期の段階で見られるようである．また外側型

(type D)は，確実な大腿骨頭壊死の症例には見られていない．

早期診断を試みてMRIを施行し，異常の見られた15骨頭のうち，後に骨頭壊死症が明らかになったのは2骨頭にすぎず，真に早期の骨頭壊死を検出できたとは断定できない．しかし，小壊死巣がありながら臨床症状が出現しないままに経過する病変[11]を見ているとも推測される．MR画像で大腿骨頭に異常が見られた場合でも，他検査で異常がなければ大腿骨頭壊死症の診断を下すのは，現時点では困難であろう．しかしながら，将来進行して骨頭壊死が明らかになる可能性もあり，厳重に経過を追う必要があると思われる．

VII. まとめ

1）大腿骨頭壊死症とその疑い症例，および骨頭壊死症のriskを有する症例計37例にMRIを施行した．

2）臨床症状，risk factor，単純X線写真から臨床的に同疾患の診断が確定した症例では，全例MRIで異常が認められた．同疾患のMR画像は，骨頭のほぼ全域に低信号域が見られるもの（type A，全骨頭型），低信号域が骨頭の関節面近くに分布するもの(type B，表層型)，輪状または帯状の低信号域が見られるもの（type C，輪状・帯状型）の3通りに分けられた．

3）MR画像でtype Cの症例に，単純X線写真でstage IV（末期）に及んでいるものはなかった．しかしこのことを除くと，MR画像と単純X線写真，骨シンチグラムの所見に相関はなかった．

4）大腿骨頭壊死症疑い症例および同疾患のriskを有する症例に対しては，単純X線写真，骨シンチグラムの有所見率よりも，MRIの有所見率が高かった．MR画像ではtype B，type C以外に小さな低信号域が骨頭外側縁に見られるもの(type D，外側型)があった．またこの中にはtype Aに属するものはなかった．

MR画像のみが異常を示した症例の中で，経過観察中に骨頭壊死症が明らかになったものが2例あった．MR画像の異常所見のみから大腿骨頭壊死症の診断を下すことは，現時点では困難であるが，早期または無症状のまま潜行する骨頭壊死症を疑って，注意深く経過を追う必要があると思われた．

文　献

1) Greenfield, G.B.: Radiology of bone disease. 3rd ed. 183—184, 1980, J.B. Lippincott, Philadelphia.
2) Herndon, J.H. and Aufranc, O.E.: Avascular necrosis of the femoral head in the adult. Clin. Orthop., 86: 43—62, 1972
3) 杉岡洋一：大腿骨頭特発性壊死の病態と治療．日整会誌，50：1173—1192，1976
4) D'Aubigne, M.R., Postel, M., Mazabraud, A., Massias, P. and Gueguen, J.: Idiopathic necrosis of the femoral head in adults. J. Bone Joint. Surg., 47B: 612—633, 1965
5) Martel, W. and Sitterley, B,.H.: Roentgenologic manifestations of osteonecrosis. A.J.R., 106: 509—522, 1969
6) D'Ambrosia, R.D., Shoji, H., Riggins, R.S., Stadalnik, R.C. and DeNardo, G.L.: Scintigraphy in the diagnosis of osteonecrosis. Clin. Orthop., 130: 139—143, 1978
7) Moon, K.L., Genant, H.K., Helms, C.A., Chafetz, N.I., Crooks, L.E. and Kaufman, L.: Musculoskeletal applications of nuclear magnetic resonance. Radiology, 147: 161—171, 1983
8) Totty, W.G., Murphy, W.A., Ganz, W.I., Kumar, B., Daum, W.J. and Siegel, B.A.: Magnetic resonance imaging of the normal and ischemic femoral head. A.J.R., 143: 1273—1280, 1984
9) cited from Conklin JJ.[10]
10) Conklin, J.J., Alderson, P.O., Zizic, T.M., Hungerford, D.S., Densereaux, J.Y., Gober, A. and Wagner, H.N.: Comparison of bone scan and radiograph sensitivity in the detection of steroid-induced ischemic necrosis of bone. Radiology, 147: 221—226, 1983
11) Lee, C.K., Hansen, H.T. and Weiss, A.B.: The "silent hip" of idiopathic ischemic necrosis of the femoral head in adults. J. Bone Joint. Surg., 62A: 795—800, 1980