The University of Osaka
Institutional Knowledge Archive

Title	腹部鈍的外傷における単純CTの評価
Author(s)	宮川, 国久; 加治, 辰美; 蘆田, 浩 他
Citation	日本医学放射線学会雑誌. 1992, 52(3), p. 300-307
Version Type	VoR
URL	https://hdl.handle.net/11094/19625
rights	
Note	

The University of Osaka Institutional Knowledge Archive : OUKA

https://ir.library.osaka-u.ac.jp/

The University of Osaka

日本医放会誌：52（3），300—307，1992（平4）

腹部鈍的外傷における単純CTの評価

聖マリアンナ医科大学放射線医学教室
宮川　国久　加地　辰美　蘆田　浩　桑原　雅子
石塚久美子　若林　雅人　谷　一朗　石川　徹

（平成3年6月17日受付）
（平成3年7月12日最終原稿受付）

Evaluation of Noncontrast-Enhanced CT in Blunt Abdominal Trauma

Kunihisa Miyakawa, Tatsumi Kaji, Hiroshi Ashida, Masako Kuwabara, Kumiko Ishizuka, Masato Wakabayashi, Ichiro Tani and Tooru Ishikawa
Department of Radiology, St. Marianna University School of Medicine

Research Code No. : 517.1

Key Words : CT, Abdominal injury, Hemoperitoneum

We compared the findings of noncontrast-enhanced CT with those of contrast-enhanced CT in 126 patients with blunt abdominal trauma to evaluate the usefulness of noncontrast-enhanced CT.

In 112 of the patients, visceral injuries were confirmed by surgery or clinical follow-up including CT. Although noncontrast-enhanced CT diagnosed all patients with 12 intestinal injuries requiring immediate surgery, contrast-enhanced CT missed two of these patients because high density hematomas on noncontrast-enhanced CT became isodense after IV administration of contrast material. However, contrast-enhanced CT was superior to noncontrast-enhanced CT in the diagnosis of hepatic and renal injuries. A case of renal artery occlusion was only visualized on contrast-enhanced CT.

We conclude that both noncontrast- and contrast-enhanced CT should be performed for the CT evaluation of blunt abdominal trauma.

腹部鈍的外傷のCT診断では，造影CTが必須であるといわれ，時間節約のために造影CTのみが施行されることも多い[1]．しかし造影CTでは，いわゆる高濃度血腫 high density hematoma（以下HDHと略す）の描出が難しいといわれ[2]，造影剤をショック状態の患者に投与することは問題を含んでいる[3]．そこで我々は単純CTの有用性を造影CTと比較検討した．

対象および方法

対象は腹部鈍的外傷にて，救命救急センターを受診した患者のうち，受傷後24時間以内に単純CTと造影CT双方を施行した126症例であった．男104例，女22例で，年齢は2歳から78歳，平均25歳であった．使用したCTは東芝社製TCT-60A，900S，Xpeedであった．スライス幅は10mmを用い，原則的には腹部全体を10～20mm間隔でスキャンが行われた．造影CTは100mlの非イオン性造影剤（イオパミロン300またはオムニパーク300）を経静脈的に用いた．経口造影剤は原則として用いなかった．画像表示はwindow level 20～50HU，window width 200～250HUであり，腹腔内遊離ガスの観察のためにwindow level －300～－700HU，window width 1,000～2,000HUも追加されていた．

臓器損傷の内訳をTable 1に示した．112症例に132例（カ所）の臓器損傷が認められた．14症例

Table 1　Injuries in 126 Patients with Blunt Abdominal Trauma

Injured Organ	No. of Patients
Liver	55
Kidney	26
Spleen	21
Intestine	12
Pancreas	7
Adrenal	7
Biliary tract	2
Vessel	2
Total	132*
No injury	14

*132 injured organs in 112 patients

には臓器損傷はみられなかった．最終診断は，42例が手術結果であり，その他は臨床経過や経過観察のCTであった．

単純CT及び造影CTでの臓器損傷の描出能をretrospectiveに検討した．また，HDHと近接臓器損傷との関係やHDHの単純CT及び造影CTでの描出能等についても検討した．

HDHの診断基準としては，血管内の血液や凝固していない出血は35～45HUを示す[4]ので，45HU以上を示す部位をHDHとした．

結　果

Table 2は，単純CTと造影CTの臓器損傷の描出能を比較したものである．単純CTで損傷が認められず，造影CTでのみ損傷が描出されたのは，肝損傷2例，腎損傷1例，血管損傷1例の合計4例（3.0%）であった．単純CTで描出されなかった肝損傷は2例ともに小さな損傷であり，肝内血管との区別がつかなかった（Fig. 1）．腎損傷の1例も小さな損傷であった．以上の3例は保存

Table 2　Comparison Noncontrast-enhanced CT with Conrast-enhanced CT in Detectability of Injured Organ

	Total	Liver	Kidney	Spleen	Intestine	Pancreas	Adrenal	BT	Vessel
NCE posivite, CE negative	2 (1.5%)	0	0	0	2	0	0	0	0
NCE superiot to CE	10 (7.6%)	2	0	2	5	0	0	1	0
NCE equal to CE	66(50.0%)	22	8	15	5	7	7	1	1
NCE inferior to CE	50(37.9%)	29	17	4	0	0	0	0	0
NCE negative, CE positive	4 (3.0%)	2	1	0	0	0	0	0	1
Total	132	55	26	21	12	7	7	2	2

NCE : noncontrast-enhanced CT　CE : contrast-enhanced CT　BT : biliary tract

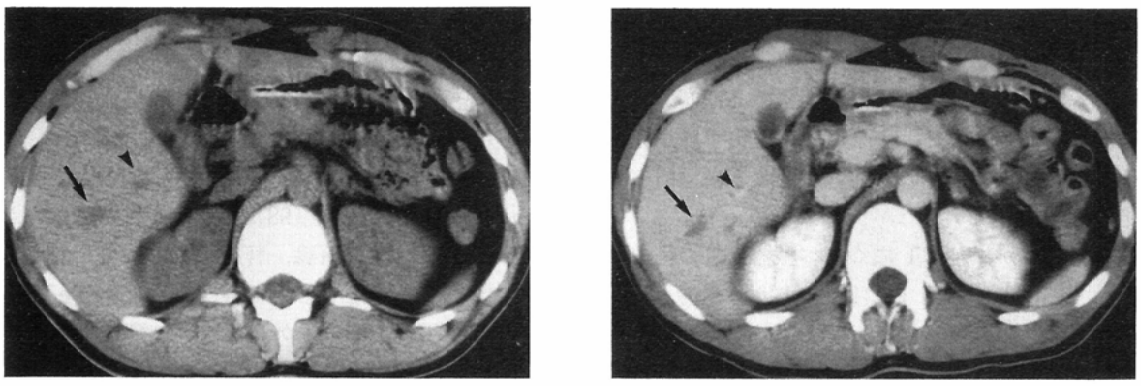

a　　b

Fig. 1　Liver injury

a. Noncontrast-enhanced CT shows low density areas in the liver (arrow and arrowhead), indicating liver injury or intrahepatic vessel.

b. Differentiation between intrahepatic vessel (arrowhead) and liver injury (arrow) can be made on contrast-enhanced CT.

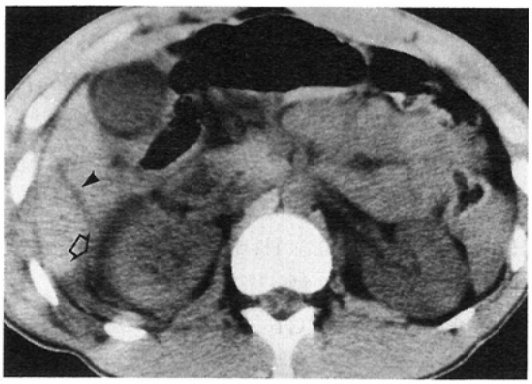

a

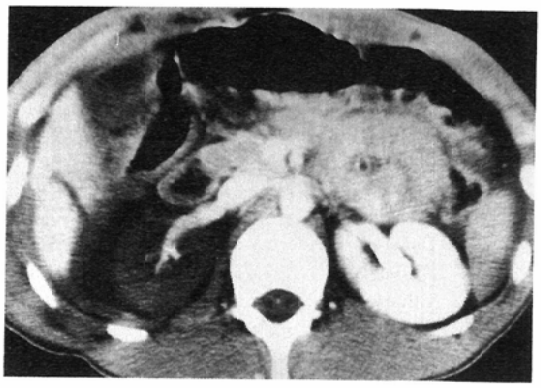

b

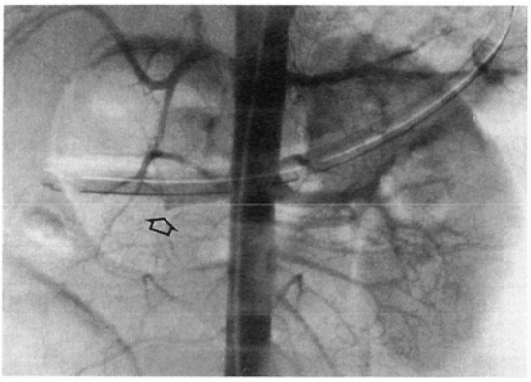

c

Fig. 2 Occlusion of right renal artery and liver injury
a. Noncontrast-enhanced CT shows liver laceration (arrowhead) and fluid collection in perirenal space (arrow). No renal parenchymal abnormality is seen.
b. Contrast-enhanced CT shows no enhancement of right kidney and retrograde filling of right renal vein. Occlusion of right renal artery is suspected.
c. Angiography shows occlusion of right renal artery (arrow). Surgery confirmed occlusion of right renal artery due to intimal tear.

的治療で軽快し，手術は行われなかった．血管損傷の1例は，内膜損傷に伴う腎動脈本幹の閉塞であった（Fig. 2）．本症例は造影CTでのみ腎動脈の閉塞の診断が可能であり，腎摘出術が施行された．本症例以外に血管損傷を1例認めたが，下大静脈の出血性損傷で，大量血腫と下大静脈周囲のHDHを認め，単純CT・造影CTともに診断は可能であった．

造影CTが単純CTにくらべ臓器損傷の描出に優れていたのは50例（37.9%）あり肝損傷，腎損傷，脾損傷に認められた．造影CT・単純CTともに臓器損傷の描出に差がないと考えられたのは66例（50.0%）と半数を占めた．

単純CTでのみ損傷が描出されたのは2例（1.5%），単純CTが造影CTに比べ描出に優れていたのは10例（7.6%）であった．これらの損傷は肝臓，脾臓，腸管，胆道の損傷で認められ，HDHと造影された臓器との区別が困難な例であった（Fig. 3, 4）．HDHは，他の部位の出血よりも高濃度を呈する部位として描出され，そのCT値は48～80HUであった．74症例83例（カ所）にHDHを認め，腹腔内出血の84%，後腹膜出血の94%にみられた．HDHと近接臓器損傷との関連では，腎損傷が無いにもかかわらず腎周囲にHDHを認めた1例を除く82例（98.8%）に近接臓器損傷が認められた．また腎臓，脾臓，腸管，副腎，胆道の損傷でHDHを伴う率が高かった（Table 3）．

造影CTで，HDHが造影された臓器と区別がつかず，単純CTでのみHDHが認められた症例が17例（20.7%）あった（Table 3）．特に腸管損傷では12例中4例と高率であった．これら4例のうち2例はHDH以外に腸管損傷を示唆する所見を認めず，造影CTでは腸管損傷の診断は不可能であった（Fig. 4）．2例とも手術が行われ各々

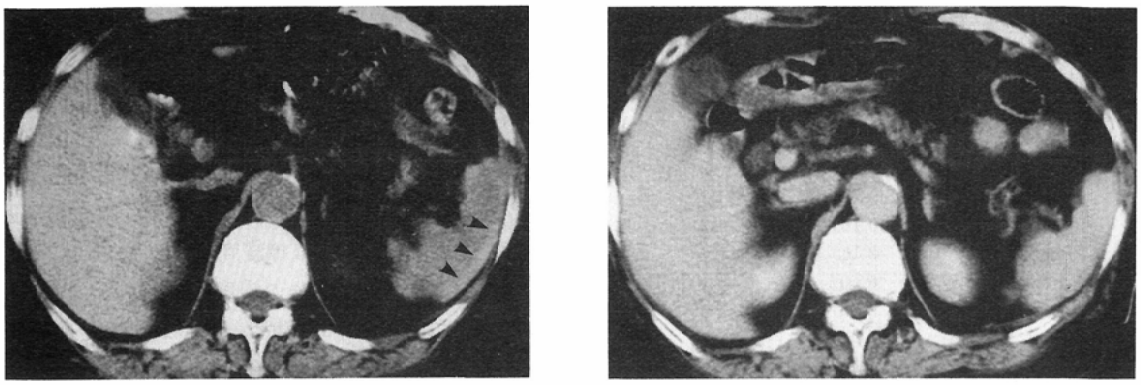

a　b

Fig. 3　Splenic injury with high density hematoma
a. Noncontrast-enhanced CT shows high density hematoma around the spleen (arrowhead), suggesting splenic injury.
b. High density hematoma has become isodense after contrast enhancement.

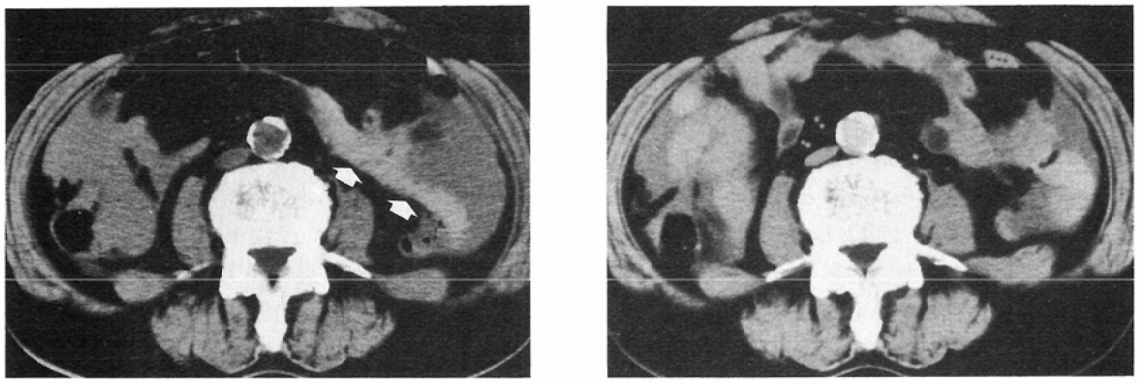

a　b

Fig. 4　Intestinal injury with high density hematoma
a. Noncontrast-enhanced CT shows high density hematoma near the intestine (arrow), suggesting intestinal injury.
b. High density hematoma is obscured due to enhancement of normal intestine on contrast-enhanced CT. No finding suggesting intestinal injury was visualized on contrast-enhanced CT. Surgery revealed rupture of the ileum.

回腸及び空腸の損傷が確認された．その他の症例では，臓器損傷を示唆する所見がHDH以外にあったために，臓器損傷の診断は造影CTでも可能であった．

また1例のみ造影CTがHDHの描出に優れていたが，これは肝周囲のHDHの濃度と肝臓の濃度が単純CTでほぼ同一であり，肝臓とHDHが区別できなかった例であった（Fig. 5）．

考　察

腹部鈍的外傷の診断には，CTが広く施行されている．時間の節約のためと造影CTだけでも重篤な臓器損傷の見逃しがないことから，単純CTを省略し，造影CTのみが施行されることが多い[1]．しかし，外傷例ではないが，脱水時に造影剤を使用したために腎不全を来たした症例の報告もみられ[5]，造影剤をショック状態の患者に投与す

Table 3 High Density Hematoma and Injured Organ

Injured Organ	High Density Hematoma	
	Yes	No
Liver	17 (6)	38
Kidney	24 (2)	2
Spleen	19 (4)	2
Intestine	10 (4)	2
Pancreas	3 (1)	4
Adrenal	6 (0)	1
Biliary tract	2 (0)	0
Vessel	1 (0)	1
Total	82(17)	50

( ) Number of high density hematomas visualized on noncontrast-enhanced CT, not visualized on contrast-enhanced CT

ることは問題を含んでいる[3]．診断的腹腔洗浄法と造影CTを比較した報告のなかには，腸管や脾臓の損傷のときに，診断的腹腔洗浄法で腹腔内出血を認めるにもかかわらず，CTで臓器損傷が描出されないことがあるとの記述もみられる[6)~9)]．また造影CTで予想された腹腔内出血量よりも大量の出血が手術でみられることが多いとの報告もある[2)10)]．その原因の1つとして，HDHの描出が難しいことが考えられ，造影CTに単純CTを加えることを推奨する意見もある[2)]．

単純CTで，血管内の血液は40HU前後を呈する[11)]．一方，腹腔内出血では，時間の経過とともに血腫が形成されるが，血液の濃縮や細胞成分の沈降のため濃度は高くなり，一般に60HU以上を呈する[4)12)]．肝臓は単純CTで，55～65HUを呈するために[11)]血腫が等濃度や低濃度として認められることがある．我々の検討でも，1例肝臓と肝周囲血腫が単純CTでほぼ等濃度を呈した(Fig. 5)．一方，肝臓を除く臓器の濃度は単純CTで60HU以下であるため，血腫は一般に高濃度を呈しHDHとして描出される．

83例のHDHのうち近接臓器損傷は82例認められた．高濃度を呈する血腫は出血源近くに形成され易いためと考えられる[4)13)]．それゆえHDHを近接臓器損傷を示唆する有用な所見と考え"sentinel clot sign"と称する報告もある[14)]．腎臓，脾臓，腸管，副腎，胆道の損傷には，HDHを合併する率が高く特に有用と考えられる．

造影CTでは，臓器は造影剤により造影され濃度は上昇するが，血腫は造影されないためにHDHは低濃度を呈することが多い．ときには等濃度を呈することもあり，その場合にはHDHと臓器を区別できない．我々の検討でも，17例でHDHと造影された臓器が区別できなかった．腸管以外の肝臓，腎臓，脾臓，膵臓等の損傷例では，臓器損傷を示唆する所見がHDH以外に認めら

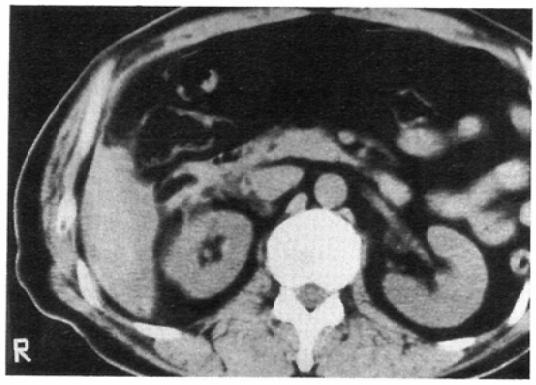

a

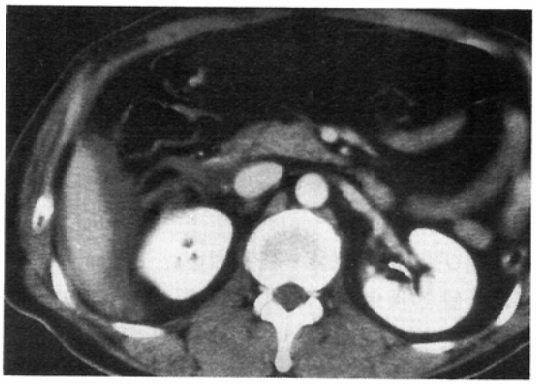

b

Fig. 5 High density hematoma around the liver
a. Noncontrast-enhanced CT shows high density hematoma around the liver, suggesting liver injury. But differentiation between high density hematoma and liver parenchyma is difficult.
b. After contrast-enhancement, differentiation between the two is easy.

れたために，造影CTで臓器損傷が診断できなかった例はなかった．しかし，出血量に比し，臓器損傷が小さい場合には，診断ができない可能性がある．実際に，脾周囲血腫が造影CTで脾臓と同じ濃度を示し脾損傷を見逃した報告もある[1]．またTaylorら[15]は，CTで初診時脾損傷が認められず，後日脾破裂をきたした症例を報告しているが，初診時には造影CTしか施行していないために被膜下血腫や周囲血腫を見逃したのではないかと推察し，単純CTの必要性を述べている．

腸管損傷は12例認められた．腸管損傷のCT所見として，腸管周囲のHDH，腸管壁の肥厚，腹腔内遊離ガス等が挙げられる．腸管損傷を示唆する所見がHDH以外には無く，しかもそのHDHが造影CTで造影された腸管と区別ができない例が2例あった．HDH以外に腸管損傷を示唆する所見が無いことはOrwigら[14]の報告でも，腸管損傷19例中6例と多く，単純CTなしに造影CTだけ施行した場合，HDHと造影された腸管が区別できず，腸管損傷が診断できない症例も多いと思われる．実際，腸管損傷を造影CTで見逃した報告も多くみられる[6)8)~10)16)~20]．そのため臓器損傷を認めないときの腹腔内出血を，腸管損傷の間接的CT所見として重要視する意見もある[1)21]．

逆に，造影された正常腸管をHDHと間違え，腸管損傷と誤診することも報告されており[4)14)20]，我々も今回の対象症例ではないが，造影CTだけ施行したために，腸管損傷と誤診したことがある(Fig. 6)．腸管損傷が疑われる場合には，単純CTが必要と考えられる．

CTでの腸管損傷の診断率を上げるために薄めた造影剤を経口的に投与することを勧める意見がある[1]．しかし腸管損傷の際に造影剤の漏出像がみられる頻度は，穿孔が早期に被覆されるため低く[16]，Rizzoら[19]によると腸管損傷28例中2例にすぎない．また腸管全体を造影するためには時間を要するために，救急疾患の診断には問題があり[9]，腸管内の造影剤は尿路外漏出像をみずらくするとの意見もある[22]．我々の施設では，以上の理由から経口造影剤の投与は原則的には行っていない．

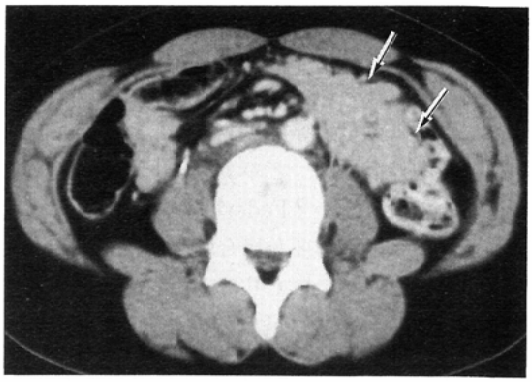

Fig. 6 Contrast-enhanced normal bowel mimics high density hematoma
This case is not included in this paper, because of no performance of noncontrast-enhanced CT. Contrast-enhanced CT shows high density area in left lower abdomen (arrow). The high density area was thought as high density hematoma. The diagnosis of intestinal injury was made. Subsequent surgery revealed no intestinal injury. The high density area on contrast-enhanced CT was enhanced normal intestine.

膵損傷はCTでの診断が難しいといわれている[23]．Federleら[1]は，その原因の一つに出血量と損傷の程度が比例しないためと報告しており，HDHを伴うことが少ない原因にもなっていると思われる．HDHを伴うことが少ないため，膵損傷における単純CTの有用性は，脾臓や腸管の損傷に比べ低いと考えられる．

単純CTは有用ではあるが，造影CTを不必要とは考えていない．例えば，腎損傷はHDHを伴うことが多く，単純CTで十分とも考えられる．しかしながら，腎損傷がないにもかかわらず腎周囲にHDHが存在した例があること，腎臓から造影剤が排泄されるため腎機能の評価ができることなどから造影CTが必要と思われる．肝損傷に関してもHDHを伴うことは少なく，また単純CTで肝損傷が血管と区別できない例（Fig. 1）やHDHが正常肝と区別がつきにくい例（Fig. 5）もあったことから造影CTが必要と考える．

出血性の血管損傷における出血量や出血源の診断は，出血の分布やHDHの存在から単純CTで十分可能と考えられる．しかし閉塞性の損傷は造

影剤投与なしに診断は難しいと思われる．たとえば，腎動脈の閉塞性損傷は稀であるが[24]，他臓器の損傷や周囲血腫を伴わない両側腎動脈閉塞の報告もあり[25]，造影CTが必要と考えられる．

腹部鈍的外傷では，どのようにCTを施行したらよいのであろうか？Federleら[1]は，単純CTは脾損傷等で手術が必要な場合でも，その描出が困難なことがあり，造影CTは手術を必要とするような臓器損傷の見逃しがないことより，時間節約の意味からも単純CTを省略し造影CTのみの施行を勧めている．我々の以前の検討でも同様の結果を得ていた[21]．しかし今回の検討では，単純CTでの臓器損傷の見逃しは，腎動脈の閉塞性損傷以外は手術を必要とせず，逆に造影CTでは，手術を必要とした腸管損傷のうち2例を見逃す可能性があった．この違いはCT装置の進歩に伴い，空間分解能が向上し，単純CTでも十分脾損傷等が描出できるようになったためと考えられる．単純CTは，腎損傷，肝損傷，閉塞性血管損傷の診断能が劣り，造影CTは，腸管損傷を見逃す可能性があることから，原則的には単純CTと造影CT双方を施行することが必要と考える．また腹部鈍的外傷におけるCT診断を正確にするためには，Trunkeyら[26]が述べているように救急診断に精通した放射線科医が救急の現場に必要である．

結　語

1．腹部鈍的外傷における単純CTの有用性を評価するために，単純CT及び造影CT双方が施行された126例を検討した．

2．HDHは近接臓器損傷を示唆する有用な所見であり，単純CTは造影CTに比べHDHの描出に優れていた．この点で，脾臓や腸管の損傷の診断には，単純CTが有用と考えられた．

3．単純CTは，腎損傷，肝損傷，閉塞性の血管損傷の診断に関しては，造影CTより劣っており，造影CTが有用と考えられた．

4．腹部鈍的外傷のCT診断では，単純CT・造影CT双方の施行が有用である．

本論文の要旨は第49回日本医学放射線学会総会および第10回日本画像医学会において発表した．

文　献

1) Federle MP: CT of upper abdominal trauma. Semin Roentgenol 21: 269—280, 1984
2) Kelly J, Raptopoulou V, Davidoff A, et al: The value of non-contrast-enhanced CT in blunt abdominal trauma. AJR 152: 41—46, 1989
3) Schiffer MS: Use of contrast media in patients with hypovolemic shock. Radiology 166: 579, 1988
4) Federle MP, Jeffrey RB: Hemoperitoneum studied by computed tomography. Rad 148: 187—192, 1983
5) Dudzinski PJ, Petrone AF, Persoff M, et al: Acute renal failure following high dose excretory urography in dehydrated patients. J Urol 106: 619—621, 1971
6) Davis JW, Hoyt DB, Mackersie RC, et al: Complications in evaluating abdominal trauma: Diagnositic peritoneal lavage versus computerized axial tomography. J Trauma 30: 1506—1509, 1990
7) Fabian TC, Mangiante EC, White TJ, et al: A prospective study of 91 patients undergoing both computed tomography and peritoneal lavage following blunt abdominal trauma. J Trauma 26: 602—608, 1986
8) Kearney PA, Vahey T, Burney RE, et al: Computed tomography and diagnostic peritoneal lavage in blunt abdominal Trauma; their combined role. Arch Surg 1989
9) Meyer DM, Thal ER, Weigelt JA, et al: Evaluation of computed tomography and diagnostic peritoneal lavege in blunt abdominal trauma. J Trauma 29: 1168—1172, 1989
10) Marx JA, Moore EE, Jorden RC, et al: Limitations of computed tomography in the evaluation of acute abdonimal trauma: A prospective comparison with diagnostic peritoneal lavage. J Trauma 25: 933—937, 1985
11) Mategrano VC, Petasnick J, Clark J, et al: Attenuation values in computed tomography of the abdomen. Radiology 125: 135—140, 1977
12) Wolverson MK, Crepps LF, Sundaram M, et al: Hyperdensity of recent hemorrhage at body computed tomography: Incidence and morphologic variation. Radiology 148: 779—784, 1983
13) 加地辰美：肝損傷におけるCTの役割，日本医放会誌，48: 1123—1132, 1988
14) Orwig D, Federle MP: Localized clotted as evidence of visceral trauma on CT: The sentinel clot sign. AJR 153: 747—749, 1989

15) Taylor CR, Rosenfield AT: Limitations of computed tomography in the recognition of delayed splenic rupture. J Comput Assist Tomogr 8: 1205—1207, 1984
16) Bilas DI, Taylor GA, Eichelberger MR: The value of CT in detecting bowel perforation in children after blunt abdominal trauma. AJR 153: 561—564, 1989
17) Cook DE, Walsh JW, Vick CW, et al: Upper abdominal trauma: Pitfalls in CT diagnosis. Radiology 159: 65—69, 1986
18) Donohue JH, Federle MP, Griffiths BG, et al: Computed tomography in the diagnosis of blunt intesitinal and mesenteric injuries. J Trauma 27: 11—17, 1987
19) Rizzo MJ, Federle MP, Griffiths BG: Bowel and mesenteric injury following blunt abdominal trauma: Evaluation with CT. Radiology 173: 143—148, 1989
20) Sherck JP, Oakes DD: Intestinal injuries missed by computed tomography. J Trauma 30: 1—7, 1990
21) 石川　徹，蘆田　浩，加地辰美，他：腹部外傷における CT の有用性，救急医学，8: 79—90, 1984
22) Lang EK: Intra-abdominal and retroperitoneal organ injuries diagnosed on dynamic computed tomograms obtained for assessment of renal trauma. J Trauma 30: 1161—1168, 1990
23) Jeffrey RB, Federle MP, Crass RA: Computed tomography of pancreatic trauma. Radiology 147: 491—494, 1983
24) Wholey MH, Cooperstein LA: Renal trauma. (In) Abrams HL, ed: Abrams angiography; vascular and interventional radiology. 3rd ed, 1231—1245, 1983, Little Brown, Boston
25) Letsou GV, Gusberg R: Isolated bilateral renal artery thrombosis: An unusual consequence of blunt abdominal trauma-case report. J Trauma 30: 509—511, 1990
26) Trunkey D, Federle MP: Computed tomography in perspective. J Trauma 26: 660—661, 1986