The University of Osaka
Institutional Knowledge Archive

Title	脾腎静脈短絡のCT像-術後短絡開存性の評価-
Author(s)	白土, 博樹; 藤田, 信行; 篠原, 正裕 他
Citation	日本医学放射線学会雑誌. 1984, 44(5), p. 671-676
Version Type	VoR
URL	https://hdl.handle.net/11094/19627
rights	
Note	

The University of Osaka Institutional Knowledge Archive : OUKA

https://ir.library.osaka-u.ac.jp/

The University of Osaka

脾腎静脈短絡のCT像

—術後短絡開存性の評価—

北海道大学医学部放射線医学教室（主任：入江五朗教授）
白土　博樹　藤田　信行　篠原　正裕　森田　穣

（昭和58年8月2日受付）
（昭和58年10月19日最終原稿受付）

CT Evaluation of Spleno-Renal Shunt;

Detection of Patency in Distal Spleno-Renal Shunt

Hiroki Shirato, Nobuyuki Fujita, Masahiro Shinohara and Yutaka Morita
Department of Radiology, Hokkaido University

Research Code No. : 508,1

Key Words : Spleno-renal shunt, Portal hypertension, CT

Distal spleno-renal shunt (DSRS) is one of the selective shunting operation to decompress esophageal varices. Visceral angiography has been used to determine shunt patency postoperatively, but is to invasive as a follow-up procedure. We evaluated computed tomography (CT) in comparison with angiography in five patients who had undertaken DSRS previously and in two patients who had spontaneous spleno-renal shunt. Findings of CT and angiography were presented in three cases. CT scan demonstrates patent shunt very well. It is likely that CT will be the initial step to examine the patency of DSRS in the postoperative follow-up.

I. はじめに

食道静脈瘤に対する選択的脾腎静脈短絡術は，術後肝性脳症の発生頻度が低い門脈減圧術のひとつとして今日広く行われている[1)~2)]．本術式の術後成績を左右する因子は短絡部の開存の有無にあるが，その評価はこれまで主に腹部血管造影によってのみ行われてきた[3)]．しかしながら侵襲が少なく，繰り返し施行可能なComputed tomography（以下CTと略す）は，造影剤注入法の工夫により脈管系の描出が可能となり血管造影に変り得る診断法としての期待が持たれる．今回我々は，選択的脾腎静脈短絡術後の短絡部開存の有無の診断にCTが有用であった症例を経験したので，脾腎静脈短絡のCT所見と血管造影像を対比検討し報告する．比較のために，門脈圧亢進症に伴う脾腎静脈短絡を認めた症例を同時に検討した．

II. 対象および方法

対象は昭和56年6月から58年1月までに北大病院にてCT検査および血管造影の行われた選択的脾腎静脈遠位端側短絡術術後の5症例，および門脈圧亢進症が疑われ血管造影にてspontaneous spleno-renal shuntと診断された2例であり，男性5名女性1名，年齢は42歳～62歳であった．

使用したCTは，Siemens社製Somatom IIでスライス幅および間隔は8mmである．造影剤は脾門部の描出される高さで60%メグルミンイオタラメート50mlを6秒間で用手的に急速静注する．これに続き30%メグルミンイオタラメート100mlを点滴静注しながら左腎門部の高さまで12秒毎に走査時間5秒で連続してスキャンした．

血管造影は，腹腔動脈，脾動脈，上腸間膜動脈造影が原則として行われ，症例によっては経皮経

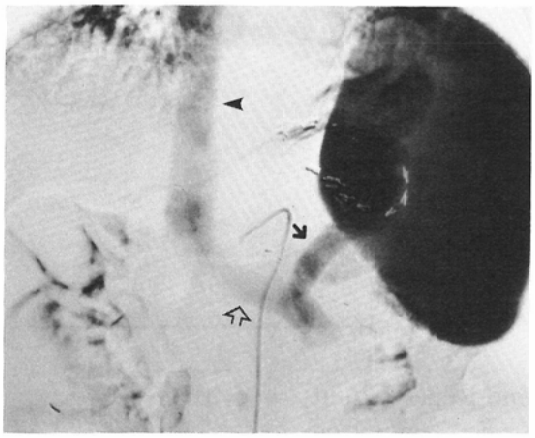

Fig. 1a　62Y, Female. Venous phase of splenic arteriogram shows a patent distal spleno-renal shunt. ↓, splenic vein; ⇩, left renal vein; ◀, inferior vena cava.

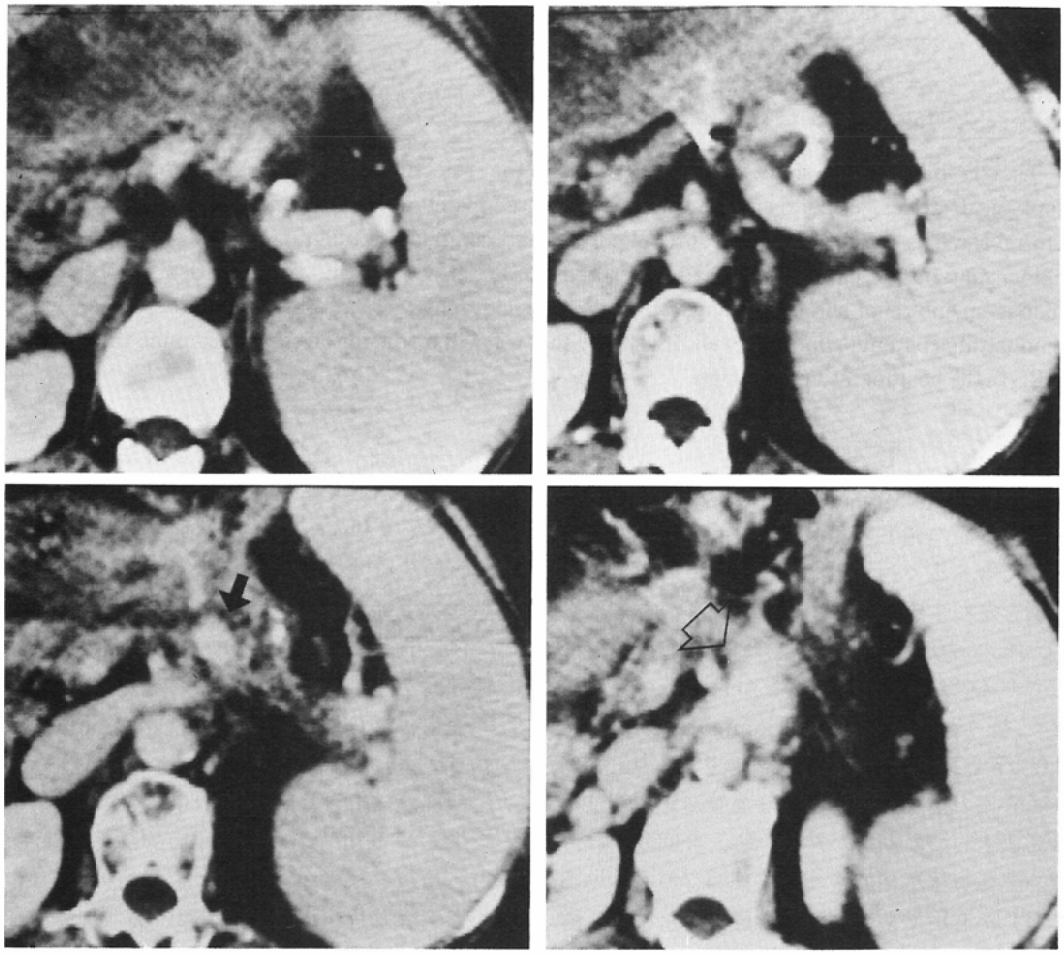

Fig. 1b　CT scan demonstrates the patent shunt as a enhanced and expanded descending vessel (↓). Anastomotic vein meets left renal vein at the portion consistent with angiographic findings. (⇩).

肝的門脈造影が追加施行された.

III. 結　果

脾腎静脈遠位端側短絡術が行われた5例中3例に血管造影で脾静脈から左腎静脈を介して下大静脈への造影剤の流出を認め，短絡開存が認められた．他の一例では，脾静脈と左腎静脈吻合部の狭窄を認め，また一例では短絡の描出を認めず閉塞と考えられた.

短絡開存例のCT所見は，造影剤により増強される境界明瞭な円形の構造物を，大動脈の左前方で左腎上部のレベルから左腎静脈の横走するレベルまで連続して認めた.左腎静脈と円形構造物は，同一レベルでは接しており，また両者のCT値は同一であった.

短絡狭窄例では左腎静脈の横走するレベルで，円形横造物を指摘しえなかった.

短絡閉塞と考えられる症例では，左腎上部から左腎静脈近傍までに異常な構造物を指摘し得なかった.

Spontaneous spleno-renal shunt と診断された2例は，血管造影にて脾静脈の描出後，左腎静脈への流出が明らかであった．CTでは短絡開存例と同様の所見を認めた.

IV. 症　例

症例1：62歳，女性．肝硬変による食道静脈瘤で脾腎静脈遠位端側吻合術が行われた．9カ月後の腹腔動脈造影静脈相にて，脾静脈に続いて左腎静脈および下大動脈の描出を認める，脾静脈の左腎静脈との吻合部における内径は，血管造影上12mm（拡大率補正）であった．CTでは，脾静脈は造影剤により著明に増強される円形構造物として描出され，脾門部から左腎静脈の高さまで縦方向に連続した構造物としてとらえることができた．左腎静脈のレベルでは円形構造物は左腎静脈に接し，左腎静脈はあたかも部分的な拡張を思わせたが，血管造影と対比すると脾静脈の吻合部に相当する位置であった（Fig. 1a, b).

症例2：42歳，男性．肝硬変による食道静脈瘤のため，脾腎静脈遠位端側吻合術が行われた．7カ月後の腹腔動脈造影静脈相で脾静脈描出後左腎静脈の軽度描出を認めるが，脾静脈吻合部の明らかな狭窄を認める．CTでは，左腎上部は金属によるArtifactで読影が困難であるが，左腎静脈のレベルで円形構造物を認めず，開存の明らかな症例1と異なっていたため，閉窄あるいは狭窄が疑われた（Fig. 2a, b).

症例3：51歳，男性．原発性肝癌の疑いでCT検査を行い，CT上Spontaneous spleno-renal shunt が疑われて血管造影にて確認された．経皮経肝的門脈造影にて，脾の内下方に拡張・蛇行した側副血行路を認め，左腎静脈への流入が明らかであった．CTでは，脾門部から左腎静脈の高さまで，大動脈との脾の間に，境界明瞭な数珠玉状の構造物を認め，縦方向の連続性，造影剤による著しい増強から，側副血行路の血管構造と診断可能であった（Fig. 3a, b).

V. 考　察

選択的脾腎静脈短絡術における術後の吻合部開存性はこれまで腹部血管造影により診断されてきたが，術後の経過観察にはその侵襲性のため頻回に開存状態を調べることは困難であり，非侵襲性で簡便な診断法が望まれる．CT検査法の発達に伴い，腹腔内血管の描出が可能になってきたが[4)8)]，脾腎静脈短絡の開存性の診断に関する検討は少ない[5)~7)].

最も一般的な脾腎静脈遠位端側吻合術は，脾静脈を切断し，脾臓側断端を左腎静脈の側壁に吻合するため[1)]，脾静脈は体内をほぼ縦走し，CTにより横断面としてとらえやすくなっている．今回，われわれの検討では血管造影上12mmの脾静脈はCTにて横断面が明瞭に描出され，同時に造影剤による内腔の増強を充分にとらえることができた．われわれと同様な試みとして，Foleyらはdynamic CTを行い有効であったと述べているが[6)]，dynamic curveを横走する左腎静脈において作成することは，partial volume effectの関与を考慮すると，その診断に困難を生ずる可能性がある．いっぽう，われわれの方法では，開存している脾静脈および腎静脈は造影剤注入後，検査時間を通じて増強が明瞭であり，dynamic CTの必要性には疑問がある.

手術的短絡，自然短絡を問わず，短絡開存例に

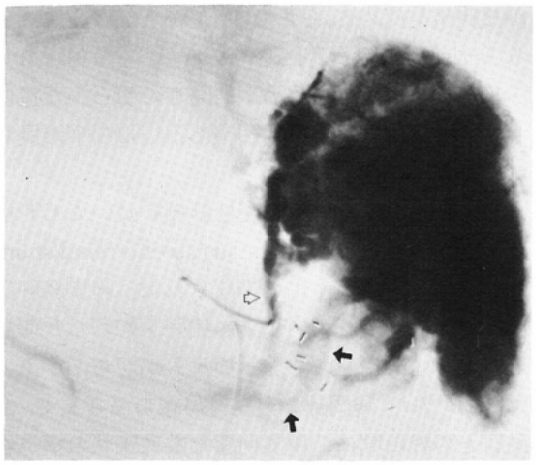

Fig. 2a　42Y, Male. Venous phase of splenic arteriography reveals stenotic change at the anastomosis (↓). Incidentaly, short gastric vein is demonstrated (⇧).

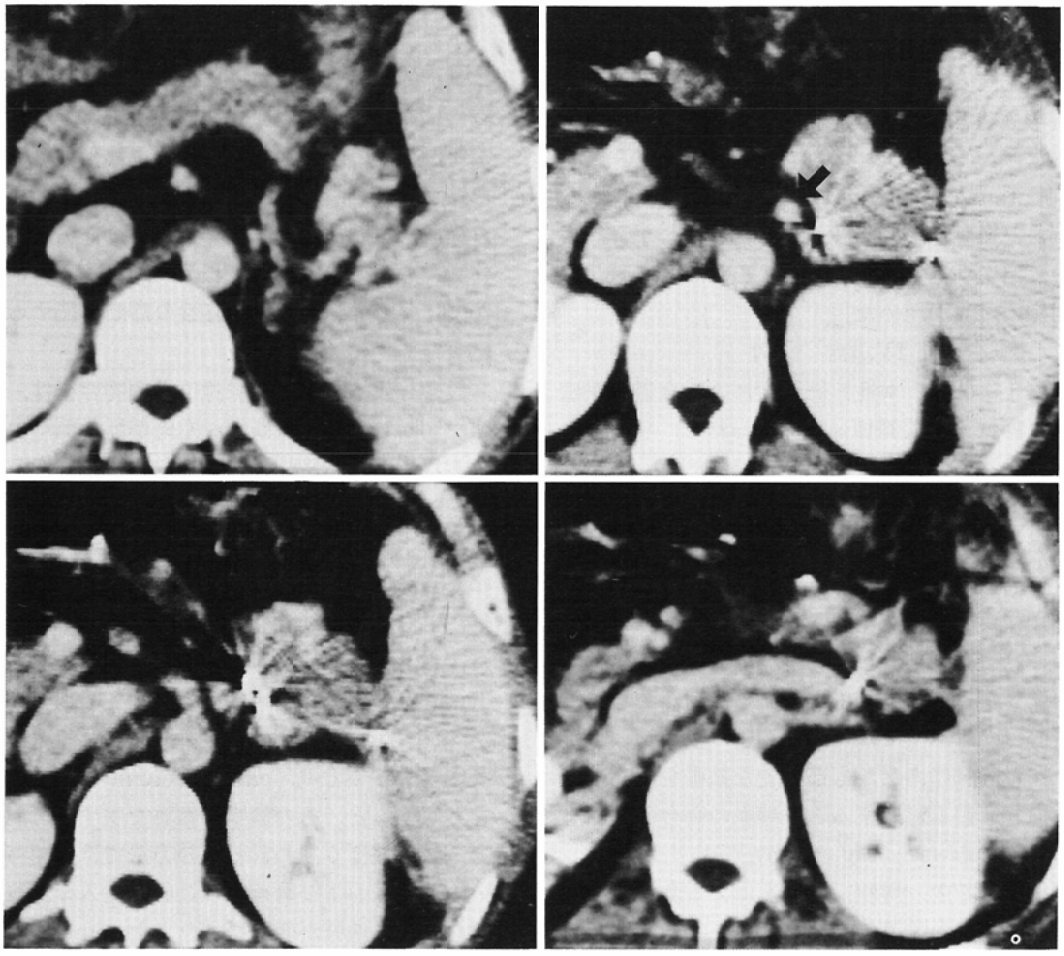

Fig. 2b　Metalic artifarts spoil images, but there is no expanded vessels around left renal vein. Spotty density is compatible with short gastric vein (↓).

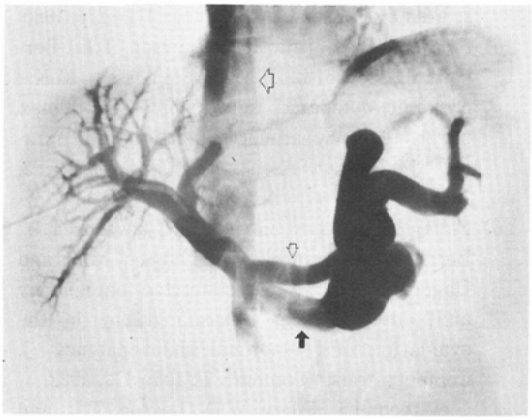

Fig. 3a 51, Male. Percutaneous transhepatic portography demonstrates spontaneous spleno-renal shunt. Splenic vein (⇩). left renal vein (⬆), inferior vena cava (⇦) are shown.

おいて左腎静脈と脾静脈合流部付近はあたかも左腎静脈の部分的拡張を思わせる所見を呈した．この所見の成り立ちは血管造影との比較から，同一断層に左腎静脈と吻合静脈の断面が同時に描出されたと考えると理解しやすい．従って，合流部付近の短絡開存を示す有用な所見と考えられるが，Foley らは脾静脈内の巨大血栓による短絡閉塞例を提示しており[6]，巨大血栓が吻合部の部分的拡張を示す可能性もある．この場合は，血栓が低吸収値で造影剤で増強されない点が鑑別点になろう．左腎静脈が大動脈の左側で部分的な拡張を示す CT 像は，他に下大静脈の duplication[9]，腎癌の腫瘍塞栓[10]が報告されているが，随伴所見から鑑別は容易である．

短絡閉塞の確定的所見については今後の検討を要するが，開存例においては，CT にて確定的な診断が可能な場合がある．従って，選択的脾腎静脈短絡術術後の経過観察には，侵襲的な検査に先立って CT 検査を試みるべきだと考える．

VI. 結　語

脾腎静脈遠位端側吻合術の術後症例 5 例，

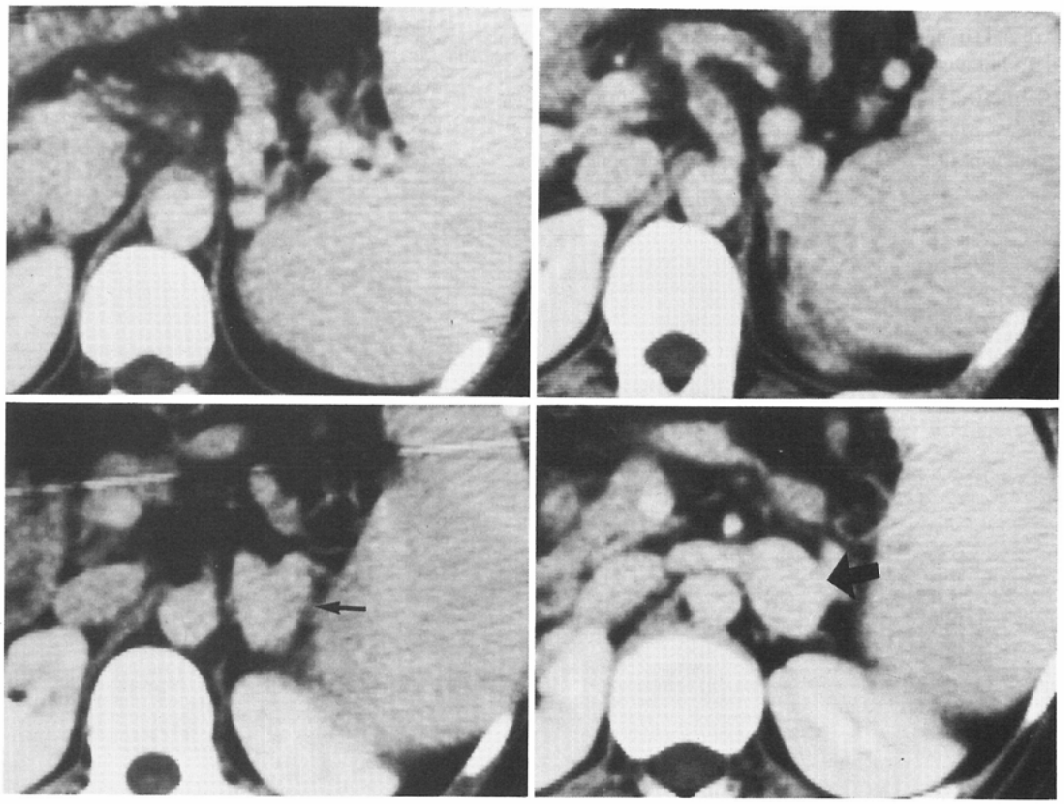

Fig. 3b A toutuous enhanced vessel (←) and a anastomotic portion are shown (⬅).

Spontaneous spleno-renal shunt 2例のCT所見を血管造影像と対比検討した.

その結果.

1) 短絡部開存のCT像は,造影剤で増強される円形構造物を脾門部から左腎静脈のレベルまで縦に連続して認め,左腎静脈と円形構造物は同一レベルでは接しており,かつCT値が同一であった.

2) 吻合部狭窄例ではCT上,狭窄部レベルでの円形構造物を認めなかった.

3) CTは血管造影像とよく対応し開存短絡を描出し得,術後の開存性評価に役立つと考える.

References

1) Warren, W.D., Zeppa, R. and Fomon, J.J.: Selective transsplenic decompression of gastroesophageal varices by distal spleno-renal shunt. Ann. Surg., 166: 437, 1967
2) Maillard, J.N., Flamant, Y.N. and Hay, J. .: Selectivity of the distal splenorenal shunt. Surgery, 87: 663—671, 1979.
3) Tylén, V., Simert, T. and Vang, J.: Hemodynamic changes after distal splenoremal shunt studied by sequential angiography. Radiology, 121: 585—589, 1976
4) Ishikawa, T., Tsukune, Y., Ohyama, Y., Fujikawa, M., Sakuyama, K. and Fujii, M.: Venous abnormalities in portal hypertention demonstrated by CT scan. A.J.R., 134: 271—276, 1980.
5) Foley, W.D., Varma, R.R., Lawson, T.L., Berland, L.L., Smith, D.F. and Thorsen, M.K.: Dynamic computed tomography and deplex ultrasonography, adjuncts to arterial portography. J. Comput. Assist. Tomogr., 7: 77—82, 1983.
6) Folley, E.D., Gley, Steen, J.J., lawson, T.L., Berland, L.L., Smith, D.F., Thorsen, M.K. and Unger, G.F.: Dynamic computed tomography and pulsed doppler ultrasonography in the evaluation of splenorenal shunt patency. J. Comput. Assist. Tomogr., 7: 106—112, 1983.
7) Gleysteen, J.J., Foley, W.D., lawson, T.L. and Unfer, G.F.: Patency evaluation of distal splenorenal shunt with dynamic computed tomography. Surgery Gynecology & Obsterics, 154: 689—694, 1982.
8) Johnson, W.C., Paley, P.H. and Castronuovo, J. J.: Computed tomographic angiography. Am. J. Surg., 141: 434—440, 1981.
9) Jasinski, R.W., Yang, C.F. and Rubin, J.M.: Vena cava abnormalies simulating adenopathy on computed tomography. J. Comput. Assist. Tomgr., 5: 921—924, 1981
10) Marks, W.M., Korobkin, M., Callen, P.W. and Kaiser, J.A.: CT diagnosis of tumor thrombosis of the renal vein and inferior vena cava. A.J.R., 131: 843—846, 1978