The University of Osaka
Institutional Knowledge Archive

Title	内頸動脈・小脳動物吻合に関する神経放射線学的検討-persistent trigeminal artery variant について-
Author(s)	田之畑, 一則; 前原, 忠行; 野田, 正信 他
Citation	日本医学放射線学会雑誌. 1987, 47(9), p. 1119-1126
Version Type	VoR
URL	https://hdl.handle.net/11094/19628
rights	
Note	

The University of Osaka Institutional Knowledge Archive : OUKA

https://ir.library.osaka-u.ac.jp/

The University of Osaka

日本医放会誌：47（9），1119—1126，1987（昭62）

内頸動脈・小脳動脈吻合に関する神経放射線学的検討

—persistent trigeminal artery variant について—

横浜市立大学放射線医学教室
田　之　畑　一　則
関東逓信病院放射線科
前原　忠行　　野田　正信　　加藤　洋海

（昭和62年1月6日受付）
（昭和62年2月16日最終原稿受付）

Internal Carotid-cerebellar Artery Anastomosis : So-called Persistent Trigeminal Artery Variant

Kazunori Tanohata[1], Tadayuki Maehara[2], Masanobu Noda[2] and Hiromi Katoh[2]
1) Department of Radiology, Yokohama City University, School of Medicine
2) Department of Radiology, Kantoh Teishin Hospital

Research Code No : 503.4

Key Words : carotid-cerebellar artery anastomosis, persistent trigeminal artery, superior cerebellar artery, anterior inferior cerebellar artery, posterior inferior cerebellar artery

Five cases of internal carotid-cerebellar artery anastomosis are presented. These anomalous vessels are identical to the so-called persistent trigeminal artery variant (PTAV)[1]. In our cases, two superior cerebellar arteries (SCAs), two anterior inferior cerebellar arteries (AICAs) and one posterior inferior cerebellar artery (PICA) arose from the precavernous segment of the internal carotid artery. We discuss the embryolgical and neuroradiological aspects of this anomaly.

はじめに

Persistent trigeminal artery（PTA）は内頸動脈・脳底動脈吻合中，もっとも多くみられる胎生期遺残血管である．PTA は通常内頸動脈の precavernous segmentより分岐し，三叉神経に沿って後内側へ走行したあと脳底動脈と吻合するが，1972年 Teal らは脳底動脈と吻合せず上小脳動脈に終わる亜型を報告し，persistent trigeminal artery variant（PTAV）と命名した[1]．

今回，我々は自験例5例と過去の報告例20例とをあわせ，PTAV の血管撮影所見と発生学に関して若干の考察を行ったので報告する．

症　例

症例1：8歳男児，進行性頭痛を主訴として来院した．CT で，右前頭葉に星細胞腫を示唆する低吸収値域を認めたため，血管撮影が施行された．右内頸動脈造影において，precavernous segment より分岐し後下小脳動脈（PICA）領域に分布する異常血管を認めた（Fig. 1）．なお，この症例では椎骨動脈造影は行なわれていない．

症例2，症例3：これらの症例では，CT 上異常所見は認められなかったが，血管性病変を除外する目的で血管撮影を施行した．症例2の18歳男性では，左内頸動脈造影（Fig. 2）で，症例3の43歳女性では右内頸動脈造影（Fig. 3）で，precaver-

1A 1B

Fig. 1 Frontal (A) and lateral (B) views of right internal carotid arteriogram of Case 1. An anomalous vessel (small arrows) originates from the precavernous segment of the right internal carotid artery. The proximal portion of this vessle is as same as the persistent trigeminal artery in the contour. After branching off a small artey (large arrow) probably to the pons, it courses posteroinferiorly and finally distributes the inferolateral aspect of the right cerebellar hemisphere, identical to the territory of the tonsillohemispheric branch of the PICA.

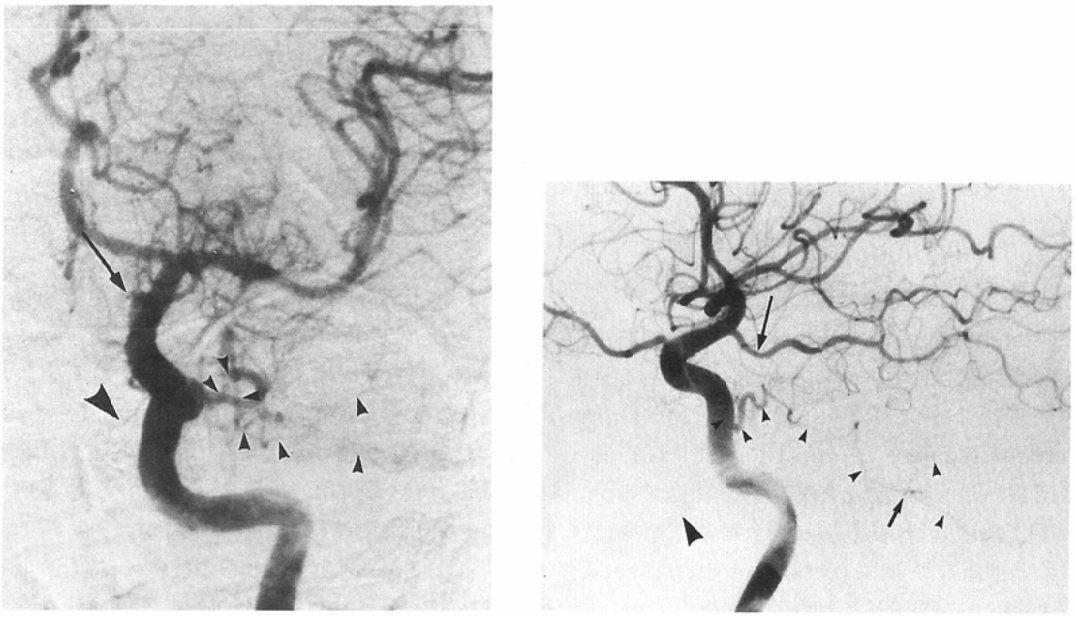

2A 2B

Fig. 2 Frontal (A) and lateral (B) views of left internal carotid arteriogram of Case 2. An anomalous vessel is demonstrated by samll arrowheads. Its distribution corresponds to the territory fed by the AICA. Small arrow shows the loop in the region of the supraolivary fossette. Large arrowhead indidicates the Vidian artery and large arrow reveals the posterior communicating artery.

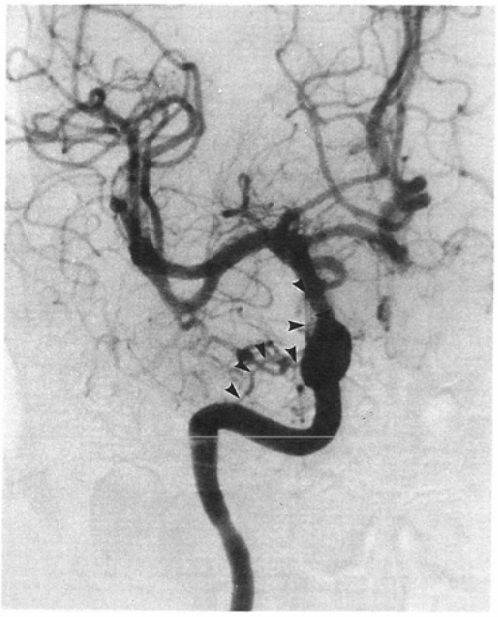

3A

3B

3C

Fig. 3 Frontal (A), lateral (B) and axial (C) views of right internal carotid arteriogram of Case 3. Small arrowheads show an anomalous vessel originating from the precavernous segment of the right internal carotid artery. The loop in the region of the supraolivary fossette is indicated by small arrow. Large arrowhead and large arrow show the Vidian artery and the posterior communicating artery, respectively.

nous segment より分岐する異常血管を認めた．これらの動脈は，正常では前下小脳動脈（AICA）により栄養される領域に分布していた．

症例4，症例5：症例4は下垂体腺腫を有する61歳男性で，腫瘍の術前評価を目的として血管撮影が行なわれた．右内頸動脈造影で，precaver-

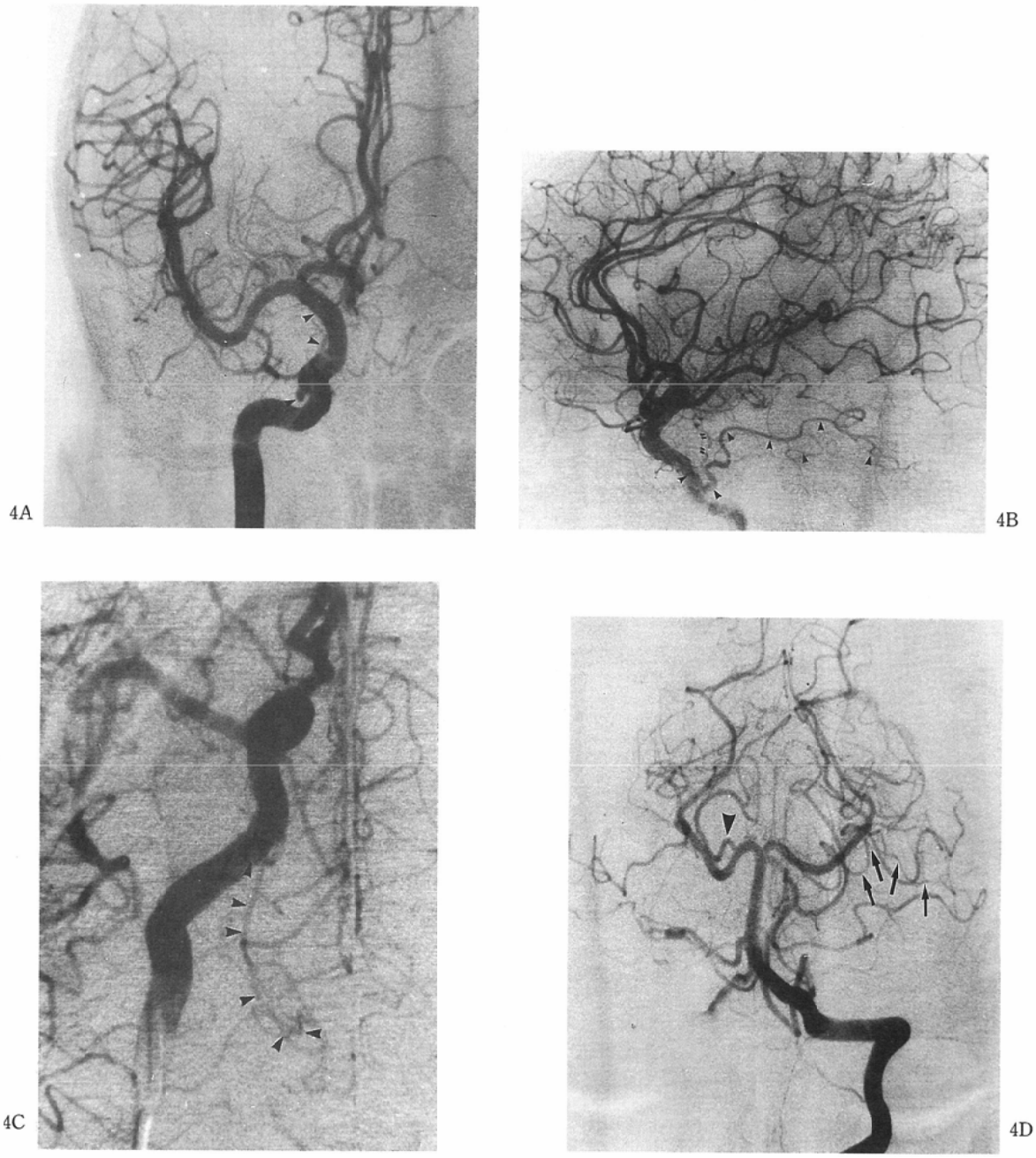

Fig. 4 Frontal (A), lateral (B) and axial (C) views of right internal carotid arteriogram and frontal (D) view of the left vertebral arteriogram of Case 4. Small arrowheads show an anomalous vessel originating from the precavernous segment of the right internal carotid artery and ramifying in the lateral marginal branch of the right SCA. A vessel indicated by small double arrows should be the pontine branch. The right SCA anomalously arises from the peduncular segment of the right posterior cerebral artery (large arrowhead). The left lateral marginal branch is indicated by arrows, but the right lateral marginal branch is absent in the vertebral arteriogram (D).

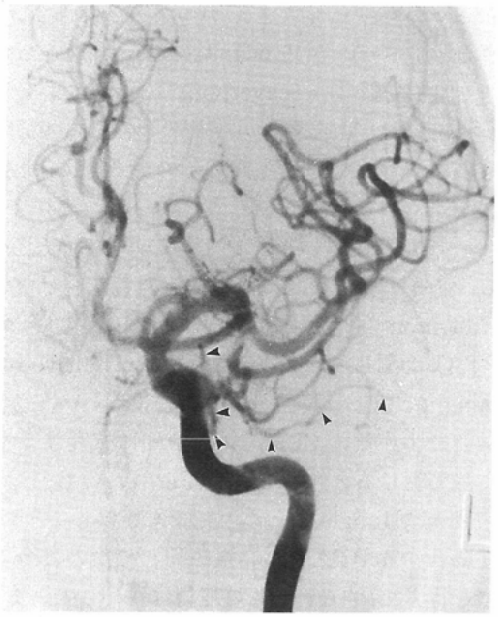

5A

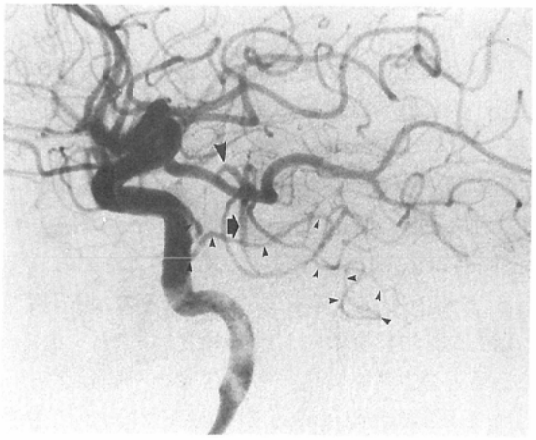

5B

5C

Fig. 5 Frontal (A) and lateral (B) views of left internal carotid arteriogram and frontal (C) view of left vertebral arteriogram of Case 5. An anomalous vessel, ramifying in the lateral marginal branch of the left SCA, is demonstrated by small arrowheads. The basilar artery (short arrow) is opacified via the left posterior communicating artery. In the left vertebral arteriogram, the lateral marginal branch of the right SCA is visible (long arrow), but the left lateral marginal branch is defective. Large arrowhead shows the proximal portion of the right posterior cerebral artery.

nous segmentより分岐する異常血管を認めた(Fig. 4). 症例5は右半身の異常感覚を主訴とする56歳男性で，狭窄性あるいは閉塞性血管病変を除外する目的で血管撮影が施行された．左内頸動脈造影でprecavernous segmentより分岐する異常血管を認めた（Fig. 5).

これらの異常血管の走行，分布領域は血管撮影上，上小脳動脈（SCA）のそれと同一であった．

考　察

内頸動脈と脳底動脈を連絡する胎生期遺残血管には, PTA, persistent hypoglossal artery(PHA), persistent otic artery（POA）の3者がよく知られている. このうちもっともよくみられるのはPTAで，Lieは脳血管撮影における頻度は0.1%～0.2%であると述べている[2]. 一方，1本の小脳動脈と吻合するPTAの亜型であるPTAVの頻度はさらに少なく，我々が渉猟しえた限りでは現在まで20例の報告があるのみである[1)3)~13)]. Table 1に我々の症例と報告例とを示す.

胎生期におけるprimitive trigeminal arteryの発達と退縮に関する詳細な論文の中で, Padgetは頸動脈と将来脳底動脈を形成する一対のposterior longitudinal neural artery（PLNA）との間には，trigeminal, otic, hypoglossalの3つの吻合血管が存在し，このうちprimitive trigeminal artery がもっとも大きくかつより高頻度に残存すると述べている[14]. primitive trigeminal arteryは，内頸動脈のprecavernous segmentより分岐し脳底動脈と吻合するが，通常その部位は脳底動脈の中央部でSCAとAICAの分岐部の間である.

Table 1　Reported and present cases of PTAV

Vessels	Reported Cases	Our Cases	Total
SCA			
1972 Teal JS	1	2	4
1979 Matsuda I	1 (2)		
AICA			
1975 Scotti G	1		
1976 Nutik S	1		
1977 Lasjaunias P	1		
1978 Haughton VM	4 (15)	2	17
1979 Tomsick TA	4		
1980 Ito J	2		
1983 Cobb SR	2		
PICA			
1974 Dilengo P	1		
1975 Chambers AA	1 (3)	1	4
1976 Khodadad G	1		
Total	20	5	25

一方，PTAVはただひとつの小脳動脈と吻合し，脳底動脈との間に介在する血管を有しない. Haughtonら[7]はSCAまたはAICAと吻合するPTAVに関して，この様な亜型はprimitive trigeminal arteryの残存と，一対のPLNAが完全に融合せず片側のPLNAが部分的に残存する事によって生じると述べている(Fig. 6, A, B, C).

我々はHaughtonらの仮説をもとにして，PICAと吻合するPTAVの発生に関して次のような考察を行った. すなわちこの亜型は残存しているprimitive trigeminal arteryと同側のAICAが反対側のPLNAから分岐するか，同軸のAICAが欠損する事によって生じると考えられる(Fig. 6, D). 実際，頻度は少ないが片側のAICAが反対側のAICAまたはPICAより分岐したり, 片側でAICAが欠損する分岐異常が正常の椎骨動脈造影においても認められる[15]. 残念なことに, 我々の症例1のPICAと吻合していたPTAVにおいては，AICAが存在していたのか，存在しなかったのか，また残存していた場合脳底動脈の左右どちらの側から分岐していたのかなどに関しては，椎骨動脈造影がなされていないので明らかではない.

症例1，症例4において，PTAVの近位部より分岐する小さな血管が認められた（Fig. 1, Fig. 4). 同様の血管は伊藤らの症例1[9], Khodadadの症例1[13]でも認められており，Khodadadは剖検でこの血管が橋枝（pontine branch）であったと述べている．我々の症例においても，血管撮影上の走行と分布領域から，この血管は橋枝と考えられる. 橋枝を分岐するPTAVは，伊藤らの症例ではAICA, Khodadadの症例ではPICA, 我々の症例1ではPICA症例4ではAICAに，それぞれ吻合していた．正常の椎骨動脈造影においては，AICA，PICAより分岐する明らかな橋枝はないとされている．従って，PTAVの近位部より分岐

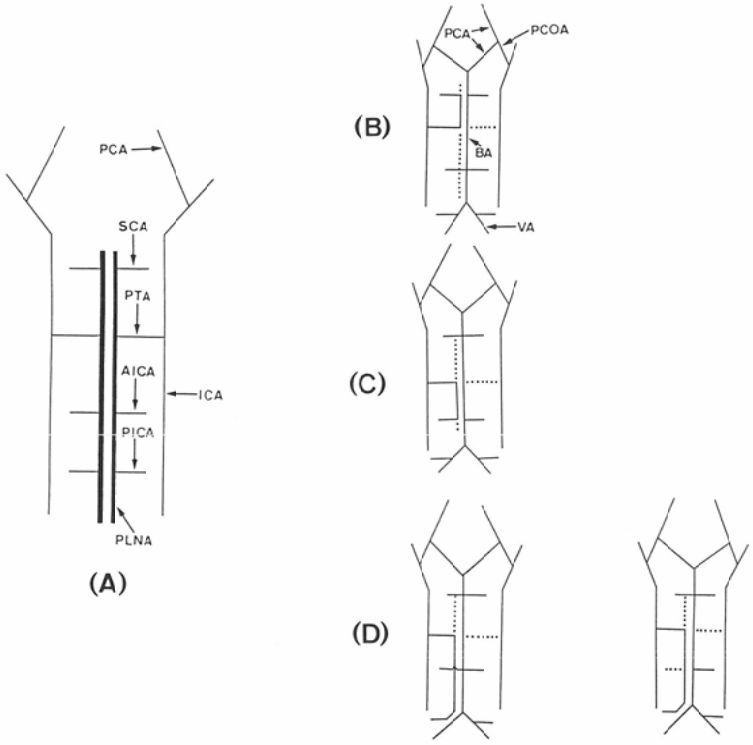

Fig. 6 Development of PTAV. (A), (B), (C) : Modified scheme from Haughton's illustration[7]. (D) : Our speculation of development of anomalous PICA based on Haughton's hypothesis.
(A) : Embryonic stage (4mm embryo), (B) : Anomalous SCA, (C) : Anomalous AICA, (D) : Anomalus PICA (left ; contralateral origin of AICA, right ; absent ipsilateral AICA).
PCA=posterior cerebral artery, POCA=posterior communicating artery, BA=basilar artery, SCA=superior cerebellar artery, AICA=anterior inferior cerebellar artery, PICA=posterior inferior cerebellar artery, PTA=persistent trigeminal artery, ICA=internal carotid artery, VA=vertebral artery, PLNA=posterior longitudinal neural artery.

する橋技は，正常では脳底動脈から直接分岐するtransverse pontine branchと発生学的に同一の血管で，PTAVの一部を構成する部分的に残存した同側のPLNAから誘導されると考えられる．

まとめ

内頸動脈と1本の小脳動脈とを吻合する稀な血管奇形であるPTAVに関して，神経放射線学的立場から，自験例と報告例の血管撮影所見を評価し，PTAVとその分岐である橋枝の発生学的考察を行い，次の仮説を得た．

1. PICAと吻合するPTAVは，残存しているprimitive trigeminal arteryと同側のPLNAの部分的残存に加えて，同側のAICAが反対側のPLNAから分岐するか，同側のAICAが欠損することによって生じると考えられる．

2. PTAVの近位部より分岐する橋枝は，正常では脳底動脈から直接分岐するtransverse pontine branchと同一の血管で，部分的に残存したPLNAから誘導されると考えられる．

文献

1) Teal JS, Rumbaugh CL, Bergeron RT, et al : Persistent carotid-superior cerebellar artery anastomosis : A variant of persistent trigeminal artery. Radiology 103 : 335—341, 1972
2) Lie TA : Congenital anomalies of the carotid

arteries. p. 54, Amsterdam : Excerpta Medica Foundation, 1968

3) Matsuda I, Handa J, Handa H, et al : Carotid-superior cerebellar anastomosis : A variant of persistent trigeminal artery associated with cerebral aneurysms and angiomatous malformation. —Case report—. Arch Jap Chir 48 : 535—541, 1979

4) Scotti G : Anterior inferior cerebellar artery originating from the cavernous portion of the internal carotid artery. Radiology 116 : 93—94, 1975

5) Nutik S, Dilenge D : Carotid-anterior cerebral artery anastomosis. Case report. J Neurosurg 44 : 378—382, 1976

6) Lasjaunias P, Moret J, Menelfe C, et al : Arterial anomalies at the base of the skull. Neuroradiology 13 : 267—272, 1977

7) Haughton VM, Rosenbaum AE, Pearce J : Internal carotid artery origins of the inferior cerebellar arteries. Am J Roentgenol 130 : 1191—1192, 1978

8) Tomsick TA, Lukin RR, Chambers AA : Persistent trigeminal artery : Unusual associated abnormalities. Neuroradiology 17 : 253—257, 1979

9) Ito J, Takeda N, Suzuki Y, et al : Anomalous origin of the anterior inferior cerebelar arteries from the internal carotid artery. Neuroradiology 19 : 105—109, 1980

10) Cobb SR, Hieshima GB, Mehringer CM, et al : Persistent trigeminal variant. Carotid-anterior inferior cerebellar artery anastomosis. Surg Neurol 19 : 262—266, 1983

11) Dilenge D, Heon M : The internal carotid artery. (In) Radiology of the Skull and Brain, ed by Newton TH, Potts DG, p1202—1245, The CV Mosby Company, Saint Louis, 1974

12) Chamber AA, Lukin RR : Trigeminal artery connection to the posterior inferior cerebellar arteries. Neuroradiology 9 : 121—123, 1975

13) Khodadad G : Persistent trigeminal artery in the fetus. Radiology 121 : 653—656, 1976

14) Padget DH : Development of the cranial arteries in the human embryo. Contrib Embryol (No 212) 32 : 205—262, 1948

15) Gerald B, Wolpert SM, Haimovici H : Angiographic anatomy of the anterior inferior cerebellar artery. Am J Roentgenol 118 : 617—621, 1973