The University of Osaka
Institutional Knowledge Archive

Title	Gd-DTPAを用いたMagnetic Resonance (MR) Angiographyによる胸腰椎硬膜内静脈描出の試み
Author(s)	河野, 絹子; 幸, 茂男; 島, 智子 他
Citation	日本医学放射線学会雑誌. 1997, 57(7), p. 427-429
Version Type	VoR
URL	https://hdl.handle.net/11094/19632
rights	
Note	

The University of Osaka Institutional Knowledge Archive : OUKA

https://ir.library.osaka-u.ac.jp/

The University of Osaka

Gd-DTPAを用いたMagnetic Resonance（MR）Angiographyによる胸腰椎硬膜内静脈描出の試み

河野　絹子　幸　茂男　島　智子　臼杵　則朗
田代　敬彦　福田　晴行　宮本　武

神戸市立中央市民病院放射線科

Postgadolinium MR Angiography of Normal Intradural Veins of the Thoracolumbar Spine

Kinuko Kohno, Shigeo Saiwai, Tomoko Shima, Noriaki Usuki, Takahiko Tashiro, Haruyuki Fukuda and Takeshi Miyamoto

To evaluate the normal intradural spinal veins, we used postgadolinium three-dimensional time-of-flight MR angiography (MRA) at 1.5T in 7 subjects. MR images and MR angiograms[32/6/1 (TR/TE/NEX)] were obtained after a bolus injection of Gd-DTPA (0.15～0.2mmol/kg). We reconstructed images using an equipped function, so-called multiplanar reconstruction. The anterior median veins in 2 patients and the posterior median veins were shown in 2. The great medullary veins were demonstrated in 2. We successed in obtaining venous angiograms by postgadolinium MRA. Disseminated tumors and abnormal enhanced cauda equina are often indistinguishable from normal intradural veins. This study suggests that it is useful to know the MR angiographic features of normal intradural veins in order to evaluate enhanced intradural components.

Research Code No. : *503*

Key words : *MR angiography, Spinal vein, Multiplanar reconstruction*

Received Aug. 1, 1996; revision accepted Apr. 23, 1997

Department of Radiology, Kobe City General Hospital

はじめに

MR装置の進歩により脊椎の血管を描出する際に，MR Angiography（MRA）を得ることにより，硬膜内静脈の描出が可能となってきた[1),2)]．Gd-DTPA投与後MR imaging（造影MRI）にて脊髄表面や神経根に沿って増強効果を認め，脊髄表面への播種性腫瘍や神経根異常増強効果と間違えることがある[3)]．その走行から硬膜内静脈をみていることが予想されるが，確認することが必要である．正常の硬膜内静脈がどのように描出されるのかを知っておくことは有用である．今回，脊髄表面を走行する正中縦走静脈（median vein）や神経孔へと続くmedullary veinの描出を目的に，Gd-DTPA投与後の3D-FISP画像での検討を行った．

対象と方法

対象は30歳～57歳までの男性6例，女性1例で，造影MRIT1強調画像で脊髄表面や馬尾神経根に沿って存在する，大きな静脈と考えられる構造物が確認できた症例を対象とした．撮像範囲は主に第9胸椎から第3腰椎の間である．使用したMR装置はSiemens社製，Magnetom Vision（1.5T）でGd-DTPA（0.15～0.2mmol/kg）静注後MRAを施行した．フェイズドアレイコイルを用いて撮像スラブの頭尾側にプレサチュレーションを設定し，矢状断面あるいは冠状断面でのtime-of-flightの3D-FISP画像を1.1mmスライスで得た．フリップ角は35度，32/6/1（TR/TE/excitations），FOV＝175mm×200mmの条件で原画像を得た．内蔵されている多断面再構成機能（multiplanar reconstruction; MPR）を使用し，3D画像から1.1mmスライス厚の冠状断の再構成画像を得た．

結　果

Gd-DTPA投与後の3D-FISP画像から得た再構成像で，硬膜内静脈が描出された．解剖学的に脊髄の前方を走行する，前正中縦走静脈（anterior median vein）が良好に描出されたものが2例（Fig.1），後方を走行する後正中縦走静脈

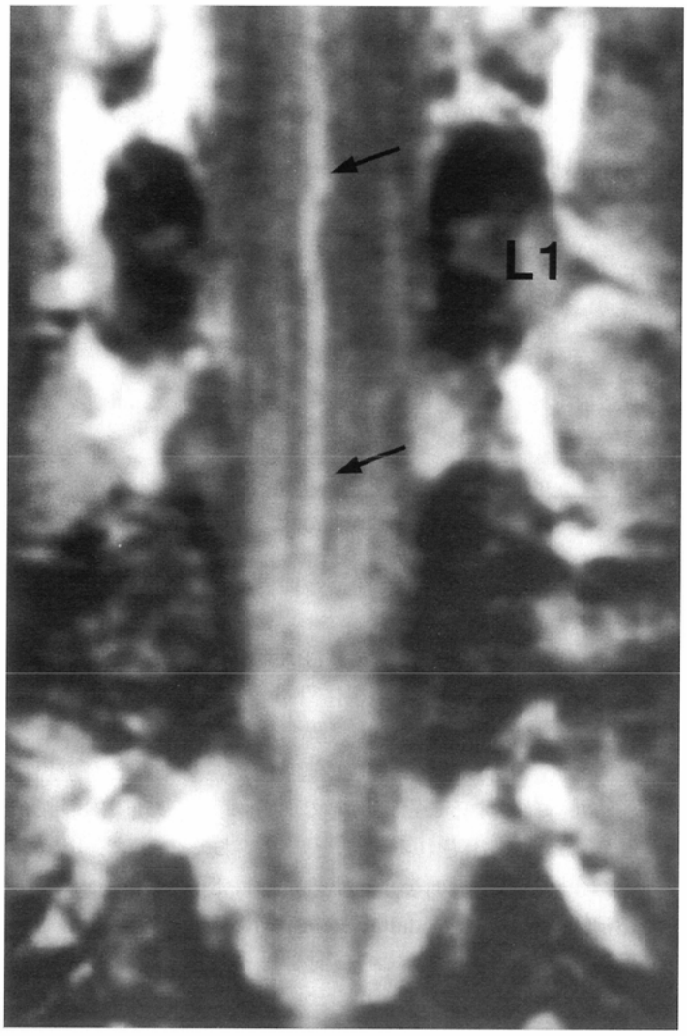

(posterior median vein)が良好に描出されたものが2例(Fig.2)と，これから神経根へ続くmedullary veinが良好に描出されたものが2例(Fig.3)みられた．それ以外の硬膜内静脈の描出はこの方法では困難であった．

考　察

造影MRIにて脊髄表面や神経根に沿って増強効果を認め，脊髄表面への播種性腫瘍や神経根異常増強効果と正常の硬膜内静脈とを誤ることがある．脊髄髄内の静脈は脊髄の表面へ向かい，median veinやmedullary veinへと続く．脊髄後面を走行するposterior median veinは脊髄前面を走行するanterior median veinに比べて太く，蛇行していることが多い．脊髄表面から椎間孔へ向かうmedullary veinには，脊髄前面から分枝するanterior medullary vein，脊髄後面から分枝するposterior medullary veinがあり，特に大きなものはgreat medullary veinと呼ばれる[4]．Bowen[2]らはgadolinium 1.5～2倍量投与後のMRA最大値投影(maximum intensity projection; MIP)法でmedian veinやmedullary veinの描出に成功し，異常増強効果と考えられてきたものの一部ははこれらの硬膜内静脈で

Fig.1　Anterior median vein (arrows) is shown on the postgadolinium coronal MR angiogram from level T-12 to L-4.

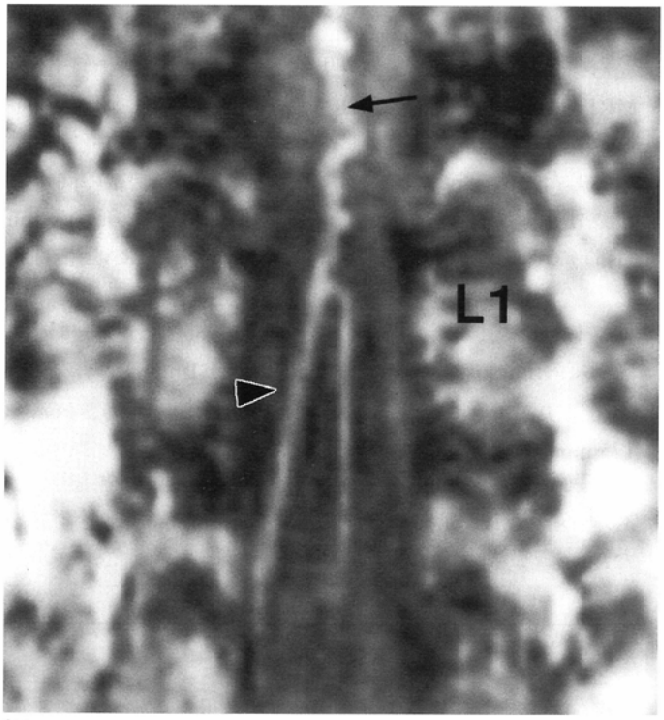

(A)

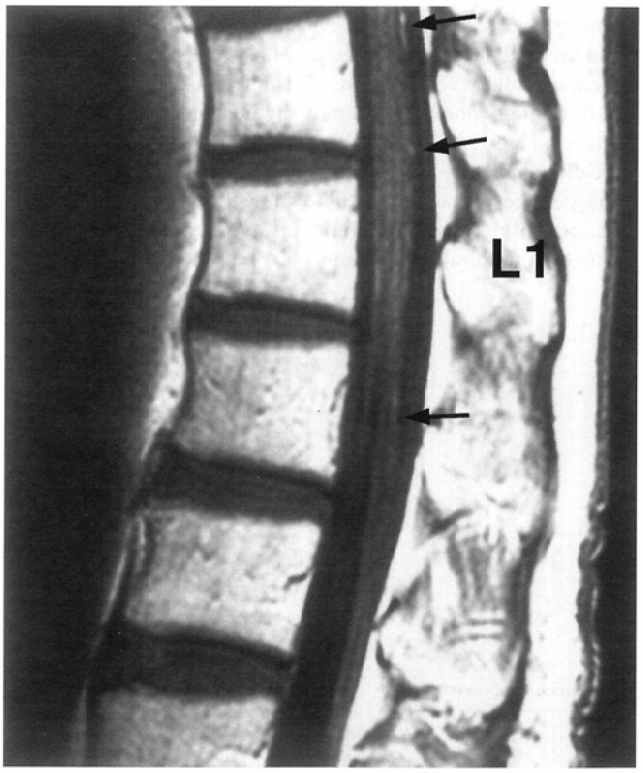

(B)

Fig.2　A: Posterior median vein (arrow) is seen on the postgadolinium coronal MR angiogram and at level L-1, right great posterior medullary vein (arrow head) is also shown. B: Postgadolinium sagittal T1-weighted image shows only faint enhancement (arrows) on the surface of the cord. It is difficult to say this vein is the median vein or the great medullary vein.

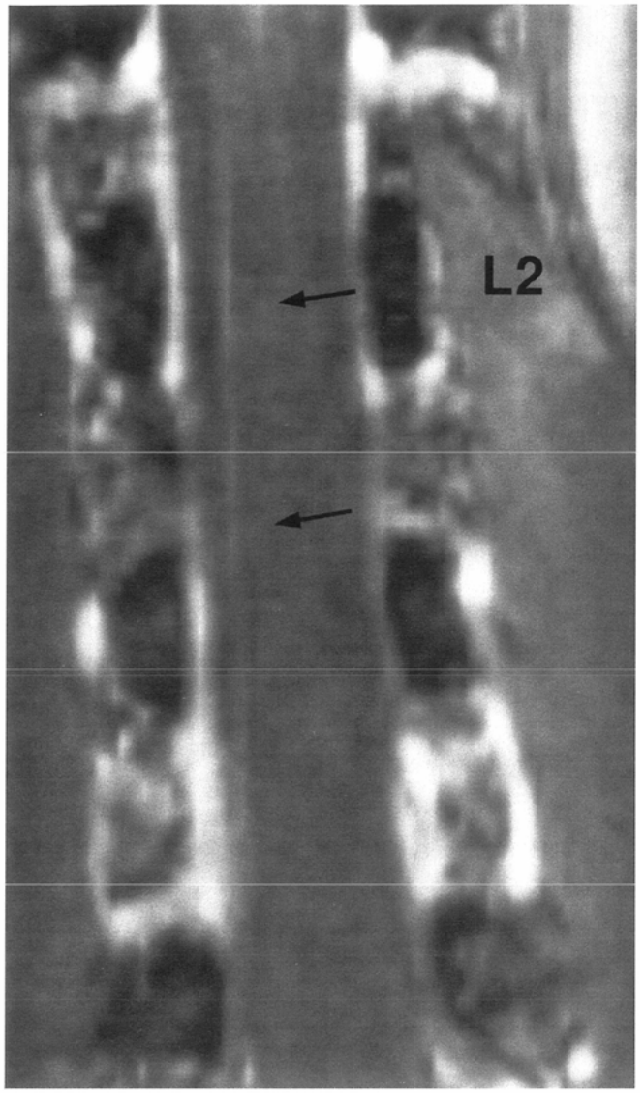

Fig.3　At level L-1, right great posterior medullary vein (arrows) is seen on the postgadolinium coronal MR angiogram.

あることがわかった．高濃度ガドリニウム(0.2～0.3mmol/kg)投与法による造影MRIの有用性は脊髄疾患の診断においてもよく知られている．特に，脊髄表面や馬尾神経根に沿う静脈の描出において優れている[5]．このような事実から，高濃度ガドリニウム投与法(我々の場合はGd-DTPA0.15～0.20mmol/kg)を用いたMRA再構成像を得，同様の硬膜内静脈の描出が可能であった．

結　語

1．Gd-DTPA投与後の3D-FISP画像MRAにて脊椎硬膜内の正中縦走静脈，髄質静脈の描出は可能であった．

2．硬膜内静脈の描出には，MR装置に内蔵されているMPR機能を使用することが有用であった．

文　献

1) Bowen BC, Fraster K, Kochan JP, et al: Spinal dural arteriovenous fistulas: Evaluation with MR angiography. AJNR 16: 2029-2043, 1995

2) Bowen BC, DePrima S, Pattany PM, et al: MR angiography of normal intradural vessels of the thoracolumbar spine. AJNR 17: 483-494, 1996

3) Lane JI, Koeller KK, Atkinson JLD, et al: Enhanced lumbar nerve roots in the spine without prior surgery: Radiculitis or radicular vein? AJNR 15: 1317-1325, 1994

4) Gillilan LA: Vein of the spinal cord: anatomic details; suggested clinical applications. Neurology 20: 860-868, 1970

5) Tam KJ, Bradley WG, Goergen SK, et al: Patterns of contrast enhancement in the pediatric spine at MR imaging with single- and triple-dose gadolinium. Radiology 198: 273-278, 1996