The University of Osaka
Institutional Knowledge Archive

Title	肝臓の門脈解剖-経動脈性門脈造影CTの三次元画像による解析-
Author(s)	金, 武男; 三浦, 行矣; 中尾, 宣夫 他
Citation	日本医学放射線学会雑誌. 1999, 59(13), p. 765-773
Version Type	VoR
URL	https://hdl.handle.net/11094/19637
rights	
Note	

The University of Osaka Institutional Knowledge Archive : OUKA

https://ir.library.osaka-u.ac.jp/

The University of Osaka

特別掲載

肝臓の門脈解剖
－経動脈性門脈造影CTの三次元画像による解析－

金　武男　三浦　行矣　中尾　宣夫　吉本　敦史　堀江　仁志

兵庫医科大学放射線医学教室

Anatomy of Intrahepatic Portal Branches Visualized by Three-dimensional Imaging Analysis of CT Arterinal Portography

Wunan Jin, Kohi Miura, Norio Nakao, Atsushi Yoshimoto, and Hitoshi Horie

The purpose of this study was to clarify variations in intrahepatic portal branches by means of CT imaging procedures.

The subjects were 73 patients, 59 men and 14 women, who ranged in age from 41 to 76 years, with a mean of 63 years.

The procedures were as follows. The entire liver was scanned using helical CT during the portal and hepatic venous phases, and 3D images of the portal vein were reconstructed with the volume-rendering technique and the region-growing method. The CT unit was a HITACHI W2000, and the imaging analyzer a Sun Ultra 1.

We found that the branching patterns of both the anterior (P5 and P8) and posterior segmental branches (P6 and P7) of the right lobe of the liver could be classified into four types. The caudate branch (P1) and left lateral segmental branches (P2 and P3) were classified into three types, and the interior segmental branch of the left lobe (P4) was classified into two types. The frequency of each pattern was also revealed. These branching types and their frequencies were generally the same as those described in previous reports.

Thus, the portal anatomy visualized by these methods indicates that they could be very useful for preoperative examinations or IVR.

Research Code No.: 514.1

Key words: *Intrahepatic portal vein, Portal vein anatomy, 3D-CT*

Received Aug. 5, 1999; revision accepted Sept. 30, 1999

Department of Radiology, Hyogo College of Medicine

緒　言

近年，肝硬変合併肝癌に対する治療の発達と普及に伴って，外科領域では肝亜区域切除術が一般化され，また，IVR領域でも肝癌動脈塞栓術（TAE）の治療効果を高めるために，segmental TAEやsubsegmental TAEが行われようになってきている[1)-6)]．そのためには，生理的条件下における肝内の門脈分岐様式を把握することが重要で，これによって正確な区域診断が可能となり，肝切除やTAEの術式の決定などに役立つ．この肝内の門脈分岐様式の分類はすでに摘出肝の鋳型標本を用いた研究や，経皮経肝門脈造影（PTP），超音波断層撮影法（以下，超音波）を用いた報告がなされている[7)-15)]が，いずれの方法にも一長一短があり，生理的な条件下での門脈分岐の充分な解析は困難である．そこで今回筆者らは，手術やIVR治療前に血管造影を行った患者を対象に経動脈性門脈造影下CT（CT arterial portography: CTAP）を行い，門脈および肝静脈の3D-CT像を同時に作成し，可及的に生理的条件下における門脈分岐様式を検討したので報告する．

対　象

対象は1996年２月から1998年12月までに，肝腫瘤性病変の疑いでCT angiographyを施行した症例のうち，3D-CT像の作成を目的にCTAPを施行し肝内門脈枝がよく描出された73例で，男性59例，女性14例，年齢は41～76歳，平均63歳であった．疾患の内訳は原発性肝細胞癌（HCC）54例，転移性肝癌10例，膵癌５例，肝膿瘍１例，肝内胆管細胞癌２例，正常肝１例である．腫瘍径はいずれも3cm以下で肝表面近くに存在し，CTAPで明らかなA-Pシャントや門脈閉塞がなく，また拡張したumbilical veinがない症例である．

方　法

I. 使用機器

使用したCTは日立W2000で，画像解析装置はワークステーション，Sun Ultra 1に日立メディコと共同開発中の三次

Table 1 Number of segmental portal branches in caudate lobe (S1) (n = 63)

Segmental branch	Cases	%
1	1	1.6
2	3	4.8
3	21	33.3
4	27	42.9
5	9	14.3
6	2	3.2

Mean: 3.7 branches/case

Table 2 Branching sites of segmental portal branches of caudate lobe classified by three subsegments (n = 63)

Subsegment	Branching site		
	rt. trunk	main pv	lt. trunk
Spiegel lobe	10 (11.8%)	34 (40.0%)	41 (48.2%)
Caudate process portion	52 (70.3%)	13 (17.6%)	9 (12.2%)
Paracaval portion	55 (56.1%)	14 (14.3%)	29 (29.6%)

Table 3 Number of segmental common branches in caudate lobe

Distributing area	Branching site			
	rt. trunk	main pv	lt. trunk	total
S + CCP	4	3	4	11 (68.8%)
CPP + PCP	2			2 (12.5%)
S + PP + PCP	2	1		3 (18.8%)

S: spiegel lobe, CPP: caudate process portion, PCP: paracaval portion

元画像処理ソフトを用いた．

II．造影剤投与方法

門脈3D像は上腸間膜動脈より370mgI/mlの造影剤（イオパミロン370，日本シエーリング製）を2ml/秒で30ml注入し，注入開始12～15秒後より，また肝静脈3D像は同じ造影剤を2ml/秒で40ml注入し，注入開始40～45秒後より，おのおの全肝をヘリカルスキャンで頭側より尾側方向へ連続撮影した．

III．肝内門脈，静脈3D画像の作成方法

3D像はスライス厚5mm，テーブル移動5mm/秒，画像再構成間隔2mmで，撮影したaxial像をもとに，門脈と肝静脈とをregion growing法[16]で抽出した．抽出した門脈3D像と肝静脈3D像との統合（fusion）画像は，日立メディコと共同開発中の三次元画像処理ソフトを用いて作成した．作成した3D像をステレオ視で観察した．この際ステレオ視の角度は10度である（Fig. 1）．また，右葉の頭側方向に分岐するP7，P8の観察には，頭側より尾側方向に俯瞰視する3D画像を，一方，尾側に分岐するP5，P6では尾側より頭側方向に仰視する3D画像をおのおの追加作成して観察した．

IV．肝内門脈枝の分類方法

各区域の定義はCouinaudの分類[8]に従ったが，尾状葉の亜区域分類は公文の方法[7]を用いた．門脈区域枝は門脈と肝静脈との重ね合わせ像より同定した．すなわち，中肝静脈を通る垂直面を左肝と右肝との境界とし，肝右葉では右肝静脈より右門脈本幹までの斜めに傾いている面を前区域と後区域の境界，肝左葉では左肝静脈の主要分枝が存在する場所で後外側区域と前外側区域との境界と定義した．すなわち，左肝静脈の主枝と臍静脈とによってS2，S3，S4の3区域に分けられる．さらに亜区域の境界は右葉では前，後区域枝の本幹を境界にし，その本幹より頭側方向に分岐走行する門脈枝を後上区域枝（P7）と前上区域枝（P8）にし，尾側に分岐する門脈枝を前下区域枝（P5）と後下区域枝（P6）とした．左葉では左門脈の臍部と左肝静脈とを境界に前外側区域枝（P3）と後外側区域枝（P2），内側区域枝（P4）を同定した．下大静脈の左方に突出した肝実質部分（Spiegel葉）と門脈本幹および門脈右枝と下大静脈との間（突起部）および下大静脈部に分布する門脈枝を尾状葉の門脈枝（P1）とした．

V．検討項目

前述の分類に従い，左右の門脈の本幹の分岐様式，各区域門脈枝の分枝数と分岐様式を検討した．

結　果

I．左右門脈本幹の分岐様式

門脈1次分枝の分岐様式は，右後区域枝の分岐位置により以下のごとく3型に大別された．

1．Type 1（2分岐型）

門脈本幹が左右の主枝に2分岐する基本型で右後区域枝は右本幹から分岐する．59例80.8％にみられた．

2．Type 2（3分岐型）

門脈本幹が左主枝，右主枝，右後区域枝の3本に同時分岐する様式で8例11.0％であった．

3．Type 3（右後区域枝独立型）

門脈本幹からまず右後区域枝が分岐し，次いで左右の主枝に分岐する様式で6例8.2％であった．

II．区域門脈枝の分岐様式

1．門脈尾状葉枝の分岐様式（Fig. 2，3）

尾状葉（S1）はSpiegel葉および突起部，下大静脈部の3亜区域に大別される．この3亜区域に分布する尾状葉の門脈枝の分枝数，分岐様式を検討した結果をTable 1～3に示す．

Table 1は門脈尾状葉枝の分枝数をまとめたもので症例毎の尾状葉枝の総数は1～6本で，1症例当たり平均3.7本であった．

Table 2はSpiegel葉，突起部，下大静脈部に分布する門脈枝の分岐様式をまとめたものである．Spiegel葉には門脈左1次分枝から分岐するものが48.2％と最も多く，門脈左1次

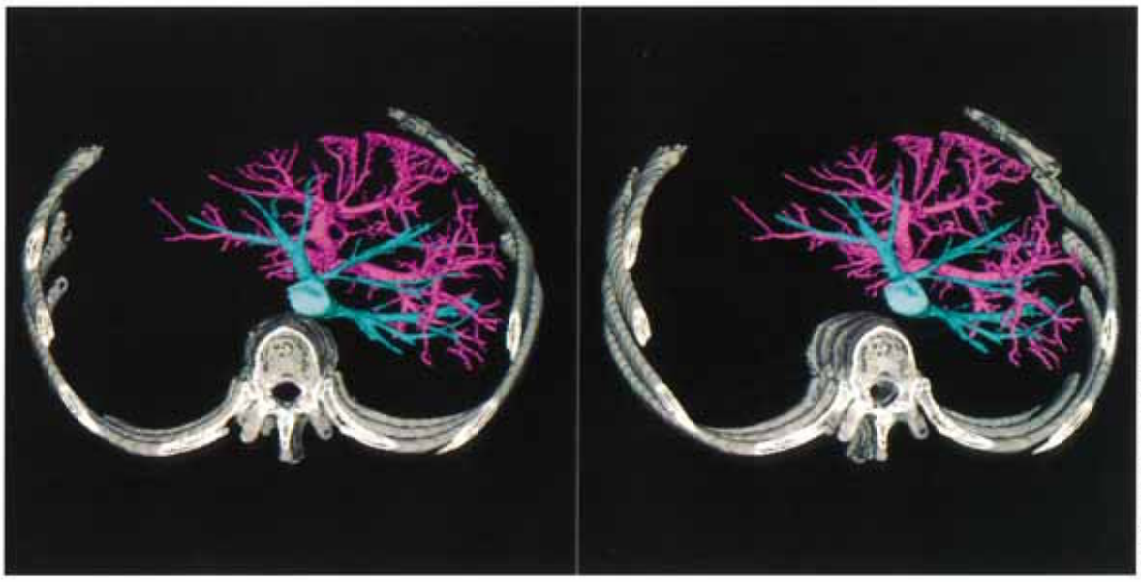

Fig. 1　Stereographic observation of three-dimensional CT images of intrahepatic venous and portal branches.
Hepatic segments and segmental portal branches were clearly analyzed by this method. Blue: hepatic vein, Pink: portal vein.

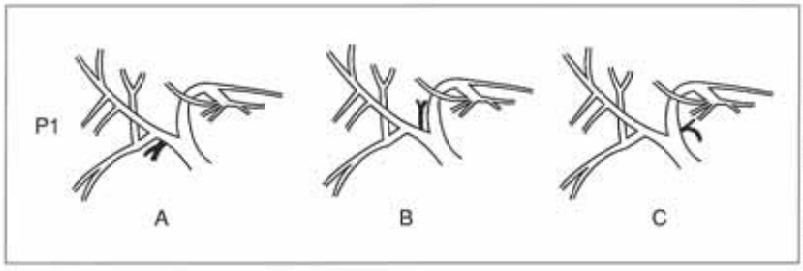

Fig. 2　Most common type of subsegmental branching of the caudate portal vein (P1).
A: From the right portal stem towards the caudate process portion (70.3%).
B: From the right portal stem towards the paracaval portion (56.1%).
C: From the left portal stem towards the Spiegel lobe (48.2%).

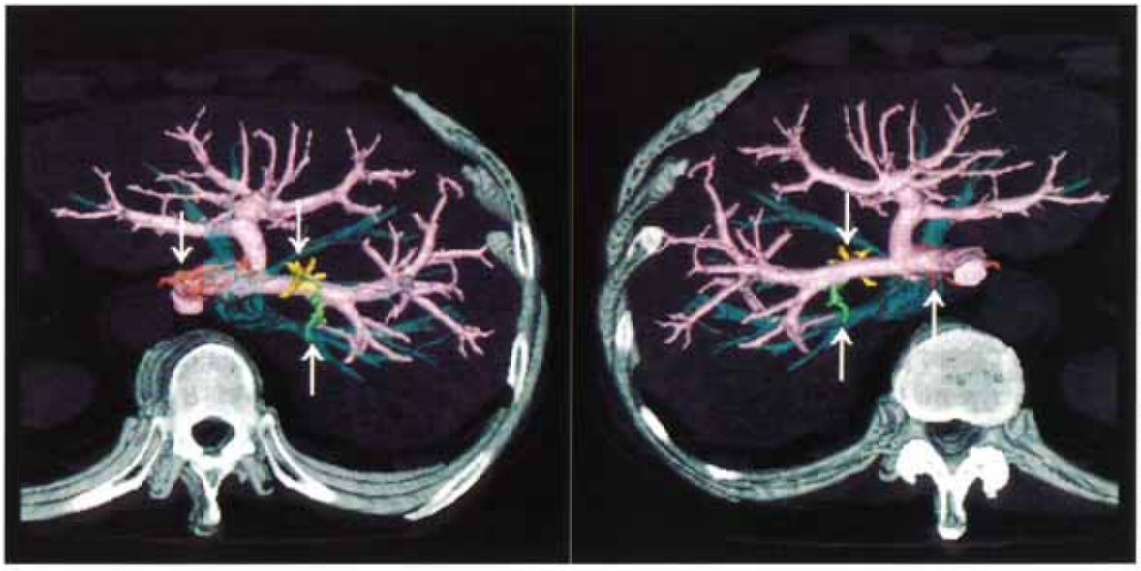

Fig. 3　Subsegmental portal branches of the caudate lobe (S1).
Small branches (arrows) ramify directly from the right and left portal trunk towards the three subsegmental lobes.
A: 3D-CT viewed from the cranial side.
B: 3D-CT viewed from the caudal side.
Yellow: paracaval branch
Green: caudate process branch
Red: Spiegel lobe branch
Pink: portal vein
Blue: hepatic vein

分枝と門脈本幹から分岐するものとを併せると88.2%であった．突起部には門脈右枝から分岐するものが70.3%と最も多く，門脈右枝と門脈本幹から分岐するものを併せると87.9%であった．下大静脈部には門脈右枝よりの分岐が最も多く56.1%であった．

また，63症例のうち16例で2亜区域以上に同時に分布する共通幹を形成していた(Table 3)．その分岐様式は，Spiegel葉と突起部に分布する共通幹が一番多く16本中，11本68.8%であった．

2．門脈前区域枝の分岐様式(Fig. 4～6)

P8とP5との分岐様式をTable 4およびTable 5に示す．

Table 4は肝右葉の門脈枝の分枝数をみたもので，P8の門脈枝は1症例当たり1～6本，平均2.4本で，2分枝と3分枝とを合わせると63症例86.3%であった．

さらにP8の分岐様式は4つのtypeに大別された．すなわちP8が末梢で腹側枝と背側枝に2分岐する分岐様式をtype A，腹側枝と背側枝に2分岐する中枢側で内側枝を分岐する様式をtype A*，前上区域枝がほぼ同一部位で3分枝以上分

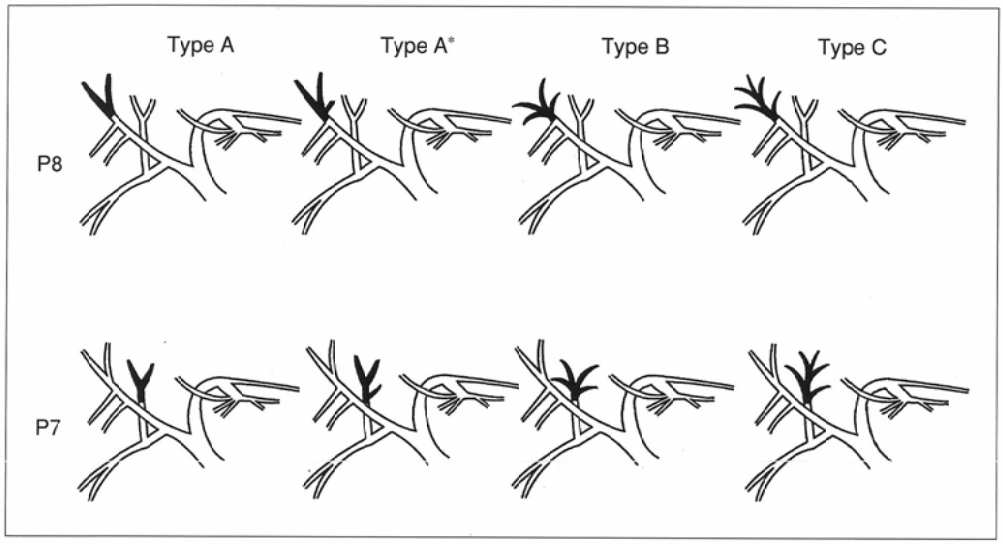

Fig. 4 Variations in branching of P8 and P7.
P8-type A: Bifurcated type(52.1%).
P8-type A*: Bifurcated with accessory branch before bifurcation (26.1%).
P8-type B: Trifurcated or more at the same portion(15.1%).
P8-type C: Several branches from a stem-like tree(6.8%).
P7-type A, type A*, type B and type C are the same branching types as P8, with frequencies of 46.6%, 17.8%, 19.2% and 16.4%, respectively.

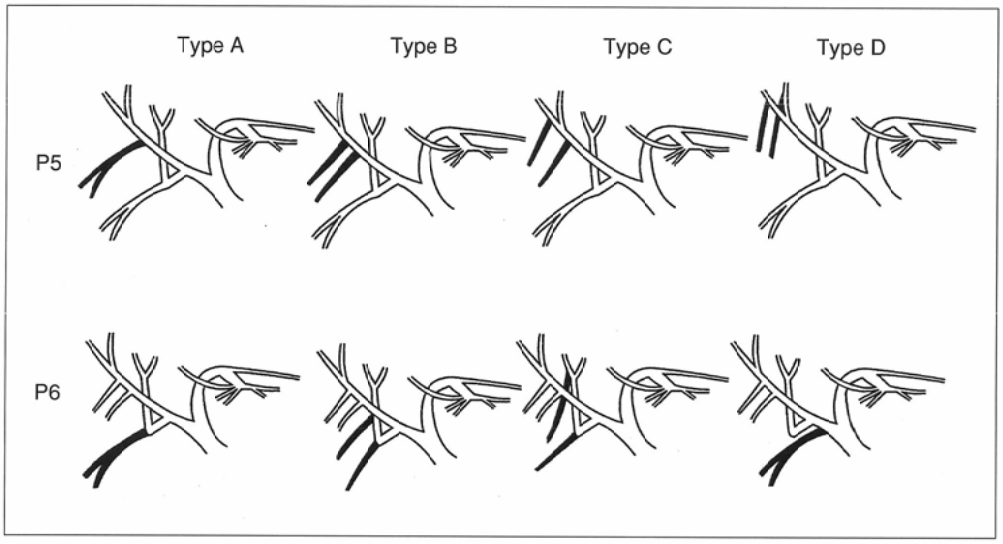

Fig. 5 Variations in branching of P5 and P6.
P5-type A: One large branch from the right anterior stem(21.9%).
P5-type B: More than two branches from the right anterior stem(42.3%).
P5-type C: One branch from the right anterior stem and another from P8(16.4%).
P5-type D: All branches from P8 (19.2%).
P6-type A: One large branch from the right posterior stem(39.7%).
P6-type B: More than two branches from the right posterior stem (36.9%).
P6-type C: One branch from the right posterior stem and another from P7(19.2%).
P6-type D: One large branch from the right main stem(4.1%).

岐する多分岐様式をtype B，樹枝状に1本の本幹から周囲に複数の細い門脈枝を順次分岐する様式を1分枝様式type Cとした(Fig. 4)．この分類に従って検討すると，type Aは38例52.1%，type A*は19例26.1%，type Bは11例15.1%，type Cは5例6.8%であった(Table 5)．このほか，P8にはtype A*の内側枝のほかにtype Bにも内側枝を分岐するものが8症例10.9%にみられ，併せて27症例37.0%に内側枝が存在した．

P5の門脈枝は1症例当たり1～4本，平均2.1本で，2本分枝様式が52症例71.2%にみられた．P5の分岐様式は，前区域枝本幹より1本の前下区域の本幹を分岐するtype A，前区域枝より順次2～数本が分岐するtype B，前下区域枝が前区域枝本幹と前上区域枝より分岐するtype C，前下区域枝のすべての枝が前上区域枝より分岐するtype Dに4分類され(Fig. 5)，type Aは16例21.9%，type Bは31例42.3%，type Cは12例16.4%，type Dは14例19.2%であった(Table 5)．

3．門脈後区域枝の分岐様式(Fig. 4～6)

P7とP6との分岐様式をTable 4およびTable 5に示す．P7の門脈枝は1症例当たり1～5本，平均2.4本で，2分枝と3分枝とをあわせると50症例68.5%であった(Table 4)．また，P7はP8と同様の分岐形式を示し，P7が末梢で背内側と背外側とに2分岐するtype A，末梢で背内側と背外側とに2分岐するが，その中枢側で腹側枝を分岐するtype A*，P7がほぼ同一部位で多分岐するtype B，樹枝状の1本分枝様式を示すtype Cに4分類された(Fig. 4)．type Aが最も多く34例46.6%，type A*は13例17.8%，type Bは14例19.2%，type Cは12例16.4%であった(Table 5)．そのほか，P8の内側枝と同様，P7の中枢側より分岐し，頭腹側方向に走行する腹側枝が22例29.7%にみられた．

P6は1症例当たり1～5本，平均2.1本で，2分枝が最も多く31症例42.5%であった(Table 4)．また，P6は後区域枝より1本の後下区域の本幹をもつtype A，後区域枝本幹から腹側より背側にかけて順次2～数本が分岐するtype B，後下区域枝が後区域枝本幹および後上区域枝より分岐するtype C，門脈右枝本幹より1本分岐するtype Dの4型に分類され(Fig. 5)，type Aは29例39.7%，type Bは27例36.9%，type Cは14例19.2%，type Dは3例4.1%であった(Table 5)．

Fig. 6 Most common branching types of P8, P7, P5 and P6 shown by 3D-CT images.
A: P8-type A (yellow), cranial view
B: P7-type A (yellow), cranial view
C: P5-type A (yellow), caudal view
D: P6-type A (yellow), caudal view

4．門脈左葉枝の分岐様式(Fig. 7～8)

門脈第2次分枝にあたる臍部は腹側方向にほぼ垂直に走行し末端は盲端となっている．

P2の門脈枝は1～2本で，1本のものが51例79.7%であった(Table 6)．

P2の分岐様式は1本分岐様式のtype A，2本分岐様式のtype B，左門脈臍部よりP2，P3が同時に分岐するtype Cに3分類され(Fig. 7)，type Aは76.6%，type Bは20.3%，type Cは3.1%であった(Table 7)．

P3の門脈枝は1～3本，平均1.8本で，このうち2分枝が30例46.9%であった(Table 6)．その分岐様式は，1本の主枝と何本かの副枝があるtype A，1本の主枝のみのtype B，

Table 4　Number of portal branches in right lobe (n = 73)

Segmental branch	P8	P7	P5	P6
1	5 (6.8%)	12 (16.4%)	7 (9.6%)	20 (27.4%)
2	38 (52.1%)	34 (46.6%)	52 (71.2%)	31 (42.5%)
3	25 (34.2%)	16 (21.9%)	12 (16.4%)	17 (23.3%)
4	3 (4.1%)	10 (13.7%)	2 (2.7%)	3 (4.1%)
5	1 (1.4%)	1 (1.4%)		2 (2.8%)
6	1 (1.4%)			
Mean/case	2.4	2.4	2.1	2.1

Table 5　Frequency of branching types of segmental portal branches in right lobe (n = 73)

Branching type	P8	P7
Type A	38 (52.1%)	34 (46.6%)
Type A*	19 (26.1%)	13 (17.8%)
Type B	11 (15.1%)	14 (19.2%)
Type C	5 (6.8%)	12 (16.4%)
Branching type	**P5**	**P6**
Type A	16 (21.9%)	29 (39.7%)
Type B	31 (42.3%)	27 (36.9%)
Type C	12 (16.4%)	14 (19.2%)
Type D	14 (19.2%)	3 (4.1%)

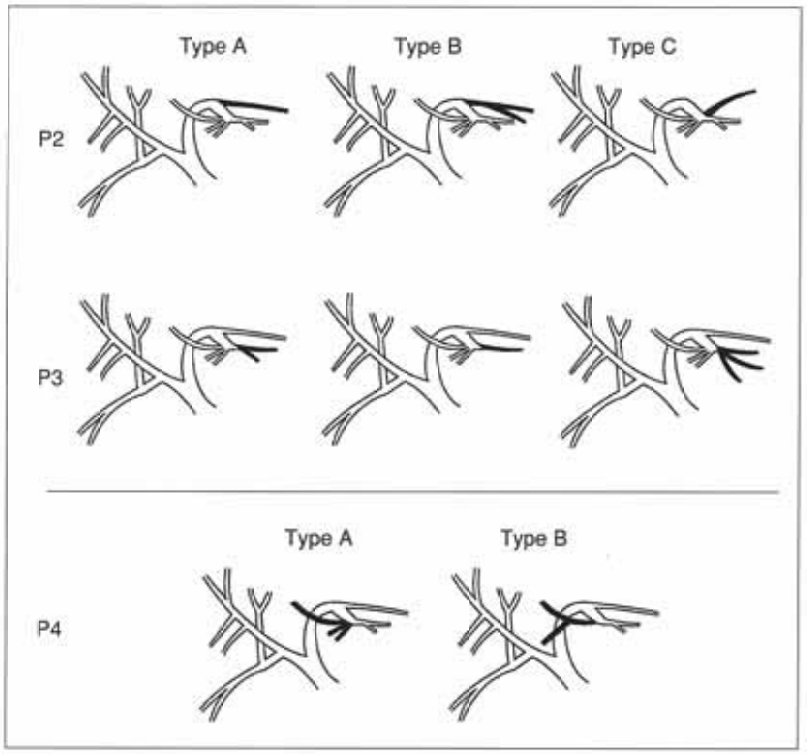

Fig. 7 Variations in branching types of left portal veins (P2, P3, P4).
P2-type A: One large branch from the left main stem (76.6%).
P2-type B: Bifurcated type (20.3%).
P2-type C: One large branch from the umbilical portion (3.1%).
P3-type A: One large and several small branches from the umbilical portion (48.4%).
P3-type B: One large branch like-tree (34.4%).
P3-type C: Several small branches (17.2%).
P4-type A: Cranial and caudal branches branching separately from the umbilical portion (82.8%).
P4-type B: One large stem (17.2%).

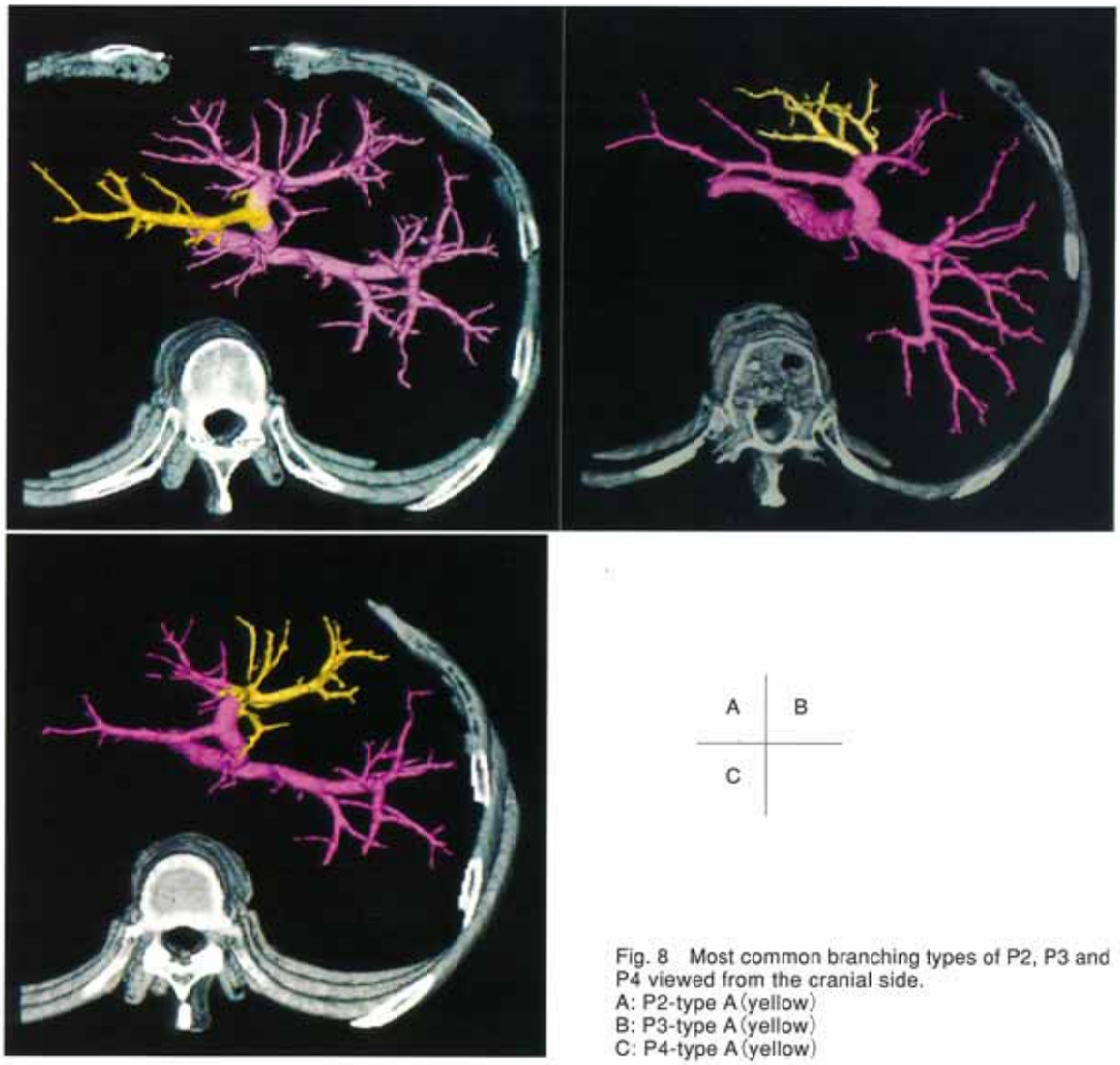

Fig. 8 Most common branching types of P2, P3 and P4 viewed from the cranial side.
A: P2-type A (yellow)
B: P3-type A (yellow)
C: P4-type A (yellow)

Table 6　Number of segmental portal branches in left lobe (n = 64)

Segmental branch	P2	P3	P4
1	51 (79.7%)	22 (34.4%)	4 (6.3%)
2	13 (20.3%)	30 (46.9%)	15 (23.4%)
3		12 (18.8%)	25 (39.1%)
4			10 (15.6%)
5			3 (4.7%)
6			7 (10.9%)
Mean/case	1.2	1.8	3.2

Table 7　Frequency of branching types of segmental portal branches in left lobe (n = 64)

Branching type	P2	P3	P4
Type A	49 (76.6%)	31 (48.4%)	53 (82.8%)
Type B	13 (20.3%)	22 (34.4%)	11 (17.2%)
Type C	2 (3.1%)	11 (17.2%)	—

Table 8　Comparison of branching sites of segmental portal branches in caudate lobe (reported cases)

Subsegment		Branching site		
		rt. trunk	main pv	lt. trunk
Spiegel lobe	Couinaud	32 (9.4%)	72 (21.2%)	236 (69.0%)
	Kumon	3 (13.0%)	6 (26.1%)	14 (60.8%)
	Our cases	10 (11.8%)	34 (40.0%)	41 (48.2%)
CPP	Couinaud	57 (90.4%)	5 (7.9%)	1 (1.6%)
	Kumon	14 (73.6%)	5 (26.4%)	
	Our cases	52 (70.3%)	13 (17.6%)	9 (12.2%)
PCP	Couinaud	46 (56.0%)	24 (29.3%)	12 (14.6%)
	Kumon	5 (26.4%)		14 (73.6%)
	Our cases	55 (56.1%)	14 (14.3%)	29 (29.6%)

Couinaud: corrosion liver cast (n = 110)
Kumon: corrosion liver cast (n = 23)
Our cases: 3D-CT (n = 64)
CPP: caudate process portion
PCP: paracaval portion

副枝のみの分岐様式type Cに3分類され(Fig. 7)，type Aは48.4%，type Bは34.4%，type Cは17.2%であった(Table 7)．

P4の門脈枝は1症例当たり1～6本，平均3.2本で，臍静脈部より頭側，尾側および背側に分岐する．このP4の門脈分岐様式は，頭側および尾側枝が臍静脈部より直接分岐するtype Aと頭側と尾側の門脈枝が1本の共通幹を形成するtype Bとの2つに分類され，type Aは82.8%，type Bは17.2%であった(Table 7)．このほかに，P4の副枝に相当するものとして門脈臍部よりP4が分岐する直前で背頭側方向に走行する背側枝が24例37.5%にみられた．

考　察

I. CTAP-3D画像の有用性

門脈分岐様式の解剖学的な検討は剖検肝では鋳型標本による検討がすでに報告され[7)-9)]，また，生体肝では経皮経肝性の門脈造影[10),11)]やCT像[17),18)]による検討がなされているが，CTAP-3D像での詳細な検討はない．この肝内門脈を明らかにすることの臨床的意義は大きく，外科では長谷川らは担癌門脈枝を重視し，その領域の肝組織を切除する系統的亜区域切除の概念を提唱し，その術後遠隔成績が従来の部分切除に比し良好であると報告している[1)]．また，肝癌に対するTAEの適応[6)]や肝癌に対する肝梗塞術[2)]においては，門脈分枝の同定の意義はさらに増すものと思われる．鋳型標本における門脈像と生体肝における門脈像との相違は，摘出肝では肝を水平面において観察することにより生体の中での立体的位置とは違って前傾するため，右葉の前区域と後区域の関係がまったく逆になると考えられ，高安[10)]，打田[19)]らも同様の見解を述べている．経皮経肝門脈造影では，X線入射方向に血管の重なりがあると血管走行の把握や分岐部位の同定が難しくなることに加え，門脈分枝を頭側や尾側方向から観察することが不可能なことなど，立体構築を検討するのには限界がある．

超音波を用いることで血管の連続性を詳細に観察することが可能だが，複雑な立体構築を肝全域にわたり，同時に観察することは困難である[12)-15)]．また，通常の横断断層CT像では左右門脈分岐部付近での左右1次分枝，分岐部，門脈本幹を厳密に区別することは難しい[17)]．これに対し筆者らの用いたCTAP-3D像は，濃度分解能に優れていることに加えて，得られた画像が三次元画像であるため多方向からの観察が容易で，脈管走行の同定に極めて有用性が高い．

II. 門脈1次分枝の分岐様式

超音波で検討した桑山ら[15)]の肝門部門脈分岐様式と今回のCTAP-3D像の結果とを比較すると，type 1 (2分岐様式)，type 2 (3分岐様式)の出現頻度はほぼ同等であった．桑山ら[15)]は，右後区域枝の門脈本幹からの分岐と左門脈からの右前区域枝の分岐を別々の分岐様式としているが，後区域枝が門脈本幹から分岐する症例では前区域枝は必然的に左門脈と共通幹を形成することになるため，筆者らはこれらを同じ分岐形式として検討した．また，Couinaud[8)]は稀な症例として，左右分岐部無形成の分岐様式を報告し，その頻度は

Table 9 Comparison of branching types of segmental portal branches in right lobe (reported cases)

	Branching type	Couinaud	Hirai	Our cases
P8	type A + A*		90.0%	78.2%
	type B		4.0%	15.1%
	type C		6.0%	6.8%
P5	type A + B	47.3%	49.0%	64.2%
	type C	52.7%	25.0%	16.4%
	type D		26.0%	19.2%
P7	type A + A*	22.5%		64.4%
	type B	34.3%		19.2%
	type C	43.2%		16.4%
P6	type A	29.0%	53.0%	39.7%
	type B	63.0%	42.0%	36.9%
	type C	8.0%		19.2%
	type D		3.0%	4.1%

Couinaud: corrosion liver cast (n = 110)
Hirai: ultrasonography (n = 100)
Our cases: 3D-CT (n = 73)

0.9%としているが，桑山らの超音波による検討では報告されていない．筆者らも門脈右本幹無形成の症例を経験していない．

III. 区域門脈枝の分岐様式

1．尾状葉枝の分岐様式

Table 8 は，尾状葉の門脈分岐様式を鋳型標本をもとに研究したCouinaud[8]，公文[7]の成績と筆者らの成績とを比較したものである．尾状葉門脈枝の 1 症例当たりの平均本数はCouinaudは3.2本，公文は4.3本で筆者らの3.7本とほぼ同等の成績であった．尾状葉の 3 亜区域に分布する門脈枝の分岐部位の検討では，Spiegel葉，突起部に分布する門脈の分岐部位は，Couinaud，公文と筆者らとの間にはほとんど差が認められなかった．また，Couinaudは下大静脈部を明確に定義していないが，右背側区域としている部分を下大静脈部とみなすと，下大静脈部には，公文は門脈左 1 次分枝から分岐するものが73.6%であるのに対し，Couinaud[8]，筆者らは右 1 次分枝から分岐するものが多く，おのおの56.0%，56.1%である．これは公文の検討では19症例と症例数が少ないためではないかと思われる．また井筒ら[17]もCTのシネ機能を用いて門脈枝の分岐と走行を連続的に観察し，下大静脈部には右 1 次分枝からの分岐が半数を占め，左 1 次分枝からは30%であったと報告し，筆者らの頻度とほぼ同一である．また63症例うち，16例で共通幹を形成していた(Table 3)．その分岐様式はSpiegel葉と突起部に分布する共通幹が一番多く，11本68.8%であった．Couinaudは尾状葉92例中27例でSpiegel葉と突起部が共通幹を形成していると述べている．

2．門脈前区域枝の分岐様式

Table 9 は門脈前区域枝の分岐様式を検討した筆者らの成績と，肝鋳型標本を用いたCouinaudの成績および超音波での平井の成績とを比較したものである．超音波では90%以上で腹側と背側の 2 分岐で，前上区域の内側枝については記載がなく，また，副前上区域枝を12%にしか確認できていない[12]．筆者らは内側枝を全症例で37.0%に確認できた．Couinaudは門脈深枝とよんでいるものが40.6%，木下らの検討[11]では内側後方に分布する副前上枝は32%，平井は副前上区域枝は12%としているが，これらはいずれも筆者らのいう内側枝に相当するものと考えられる．超音波で副前上枝の出現頻度が低い理由としては，副前上区域枝は分岐部位が深いことや枝が細いことに加え，超音波では頭側からの観察が不可能であることが影響しているものと考えられる．前上区域枝について筆者らは腹側枝，背側枝，内側枝と命名したが，Couinaudは門脈上枝，外側枝，深枝と命名している．これは摘出肝で作成した鋳型と生体の中での肝臓の立体の位置とは観察方向が異なることによるものではないかと考えられる．高安はPTPからの検討で前上区域枝が 3，4 本の亜区域枝を有し，腹側，背側，背外側枝が90%以上で，内側枝は56%であると報告している[10]．これはPTP像も超音波同様頭側からの観察が不可能であることに加え，血管造影の正側 2 方向での観察では血管の重なり像を完全に分離同定するのが困難であることに起因していると思われる．

3．門脈後区域枝の分岐様式

Table 9に示すごとく，CouinaudとCTAP-3D像による成績との間に差を認めるが，これは後上区域枝，後下区域枝の定義と摘出肝と生体内肝の立体的観察位置の差によるものと考える．すなわち，摘出された肝の門脈走行を命名しようとすると立体的位置情報の基準がなく，人体内の肝の元位置に復元することが極めて困難である．前述のごとく肝を水平面において観察することによって，右葉の前，後区域の名称が全く逆になることもあり得る[10]．Couinaudは後上区域枝の最も多い分岐様式は右後区域枝から分岐する単一枝であり，その頻度は43.2%と述べているが，後上区域枝の定義ははっきりしない．また，肝の右角斜めに向かう枝を角茎と名称し，その頻度は111例中70例63.6%であるが，どの亜区域枝にもいれられていない．今回筆者らは椎体を基準に方向を決め，後区域枝より頭側に分岐する門脈枝を後上区域枝，尾側に分岐する枝を後下区域枝と定義した．この観察方法では後上区域枝が末梢で 2 分岐し 2 本とも頭側に走行する頻度が高かった．そこでCouinaudが名称している角茎は筆者らの後上区域枝の外側枝に一致するものと判断した．また，P7の29.7%にみられた腹側枝はCouinaudのいう傍下大静脈枝に一致するものと思われる．

高安は後下区域枝の分岐様式は扇の要をP-pointにおいてP6の腹側枝の位置から扇子を時計方向に広げた場合のその骨子に類似していると述べているが，これは今回検討したtype Bに含まれ，その頻度は36.9%であった．

4．門脈左枝の分岐様式

P2は分岐の変異が少なく 1～2 本みられるのみであった．P3の分岐様式は 3 つのtypeに分類されたが，type Aが約半

数で最も多かった．S4の分岐様式は変異が多く分類できないとCouinaudは述べているが，筆者らは2つのtypeに分類するのが妥当と考えた．また臍静脈部本幹より直接分岐するS4の背側枝が37.5％にみられたが，この副枝については他の報告にみられない．しかし，S4切除の際などには臨床上，その同定が重要と思われる．

以上のごとく，肝右葉の門脈分岐は前区域，後区域ともおのおの4型に分類された．Fig. 4およびFig. 5に示したごとく，P8およびP7は相互に極めて類似した分岐様式を示し，おのおのは区域枝として独立した型を示している．これに対し，S5およびS6に分布する門脈は，相互に類似した型を示すが，その門脈枝は独立した区域枝の分岐様式というよりは，おのおのがP8およびP7からの分枝が分布するような型を示している．これは，S8とS5とを2つの独立した区域とするより両区域を合わせて1つの区域とみなし，S8とS5とは，互いに亜区域の関係にあるとみなした方が理解しやすい門脈分岐様式である．P7とP6との分岐様式も同様で，S7とS6とは一体化した1つの区域で，S7とS6とは相互に亜区域の関係にあるとみなした方が門脈分岐様式を理解しやすい．このことは，すでに肝切除術においても指摘されており，長谷川ら[1]が肝区域をいわゆる“サクランボ型”より“バナナ型”の区域とした方が理解しやすいとしていることともよく符合し，肝区域を考察するうえで興味ある結果である．

結　語

(1)ワークステーションを用いた門脈3D像と肝静脈3D像の統合(fusion)画像は，肝区域と門脈区域枝の同定に極めて有用であった．

(2)CTAPより作成した門脈3D像を用い，門脈の分岐様式の型分類を行った．この成績は，Couinaudの肝鋳型標本用いた成績とほぼ同等であった．

(3)門脈三次元画像を用いた門脈分岐様式の検討は，肝癌の区域診断，進行度診断に有用で，外科的肝切除術やIVRなどの術前検査として極めて有用性が高い．

本論文の要旨の一部は第56回(1997年4月)および第57回(1998年4月)日本医学放射線学会総会で発表した．

文　献

1) 長谷川博，山崎　晋，幕内雅敏，他：肝癌の外科的療法．代謝　17：1555–1567，1980
2) 水本龍二，小倉嘉文，鈴木英明：肝尾状葉の解剖と切除術式－とくに肝門部胆管癌に対する尾状葉合併拡大肝右葉切除を中心として－．手術　40：1575–1585，1986
3) 鈴木英明：肝門部近傍におけるグリンソ系脈管群の相関と異常－肝胆道外科の立場から－．日外宝　51：713–731，1982
4) Nakao N, Miura K, Takahashi H, et al: Hepatocellular carcinoma: Combined hepatic, arterial, and portal venous embolization. Radiology 161: 303–307, 1986
5) 岡崎正敏，森山紀之，山田達哉：肝癌の血管造影門脈所見の意義－門脈所見から見た手術適応並びに予後との関係－．日消誌　77：758–767，1980
6) 中尾宣夫，三浦行矣，高安幸生，他：原発生肝細胞癌における肝動脈塞栓術の効果と予後からみた適応の検討．肝臓　24：1291–1297，1983
7) 公文正光：肝鋳型とその臨床応用－尾状葉の門脈枝と胆道枝．肝臓　26：1193–1199，1985
8) Couinaud C: Surgical Anatomy of the liver revisited. C. Couinaud, Paris, 1989
9) 小暮公孝：尾状葉門脈枝の分岐形式の検討，並びにその記載法の工夫．肝臓　31：1262–1265，1990
10) 高安賢一，森山紀之，村松幸男，他：臨床放射線学的，肝内門脈の脈管構築の検討とその有用性について－経皮経肝的門脈造影法を用いた肝内門脈の分岐次数及び亜区域枝の新しい命名．日消誌　81：56–65，1984
11) 木下博明，井上　直，山崎　修，他：PTPによる肝内門脈枝分岐形態の解析．画像診断　13：821–827，1983
12) 平井都始子，大石　元，本田伸行，他：超音波による肝右葉門脈3次分岐形態に関する検討．臨放　33：371–376，1988
13) 幕内雅敏：超音波から見た肝右葉前区域の血管構築．肝臓　27：391，1986
14) 幕内雅敏：超音波から見た肝右葉後区域の血管構築．肝臓　27：526，1986
15) 桑山美知子，竹内和男，鶴岡尚志，他：超音波による肝門部門脈の分岐形態に関する検討－主に異常分岐例について－．Jpn J Med Ultrasonics　16：346–353，1989
16) 佐藤耕一，及川道雄，磯部義明：リージョングローイング法による軟部組織の抽出と三次元表示．Medical Imaging Technology　12：379–383，1994
17) 井筒　睦，小林成司，三浦弘志，他：肝尾状葉のCT解剖．日本医放会誌　55：15–19，1995
18) 松井　修，高島　力，角谷真澄，他：肝尾状葉para-caval portionのCT解剖．日本医放会誌　48：841–846，1988
19) 打田日出夫 編著：肝・胆・膵－確定診断への画像の接近と診断手技の治療的応用，12–64，1984，医学書院，東京