The University of Osaka
Institutional Knowledge Archive

Title	経口,静注(点滴)同時併用胆道系造影法の評価
Author(s)	井本, 武; 小牧, 専一郎; 西谷, 弘 他
Citation	日本医学放射線学会雑誌. 1980, 40(12), p. 1119-1127
Version Type	VoR
URL	https://hdl.handle.net/11094/19645
rights	
Note	

The University of Osaka Institutional Knowledge Archive : OUKA

https://ir.library.osaka-u.ac.jp/

The University of Osaka

経口，静注（点滴）同時併用胆道系造影法の評価

九州大学医学部放射線科学教室（主任：松浦啓一教授）
井本　武　小牧専一郎　西谷　弘　大野　正人
鬼塚　英雄　馬場　博己　松浦　啓一

（昭和55年6月3日受付）
（昭和55年6月25日最終原稿受付）

The evaluation of combined oral and intravenous cholecysto-cholangiography

Takeshi Imoto, Senichiro Komaki, Hiromu Nishitani, Masato Ohno, Hideo Onizuka, Hiromi Baba and Keiichi Matsuura
Department of Radiology, School of Medicine, Kyushu University
(Director: Prof. K. Matsuura)

Research Code No.: 514
Key Words: Biliary tract X-ray survey, Oral Cholecystography, Intravenous cholecysto-cholangiography

The combined method of oral and intravenous cholecyst-cholangiography has been widely used as a screening procedure of the biliary system.

In our hospital, about one-third of biliary X-ray examinations consist of the combined series. In 283 cases with this combined method, 126 cases showed adequate opacification of the gallbladder on the oral study without evidence of abnormalities. Among them, the sequent intravenous cholecyst-cholangiography revealed abnormalities of the common bile duct in 6 cases, in which 4 cases had clinically significant abnormalities. Based on an evidence suggestive of possible usefulness of the fatty meal after oral cholecystography, the authors think two of our cases with choledochal stones would be detected on the oral cholecystography with fatty meal.

In views of rarity of additional abnormal findings by the intravenous study, we think the combined method is not necessarily important as a screening procedure for abnormalities in the biliary system.

1. はじめに

1924年に Graham と Cole[1] が，はじめて胆のうX線造影法を報告して以来，種々の胆道系造影法及び改良が試みられている．それに加え，最近の超音波[2)3)]，コンピュータ断層法（CT）[4)]などの非侵襲的画像診断法の著しい発達に伴なって，胆道系検査も多様化の傾向を示してきた．このように多数の検査を容易に行なうことができるようになると，安易に無用の検査までも行なう可能性がでてくる．特に以前から存在する検査法については，その臨床的意義を深く考えないで，ルーチン検査として機械的に行なってしまう傾向がないわけでもない．胆道系X線検査法についても同様のことが言えるのではなかろうか．

現在，われわれの施設では，胆道系X線検査法のうちスクリーニング検査としては，（1）経口

法，(2) 静注法，(3) 点滴法，(4) 経口・静注同時併用法，(5) 経口・点滴同時併用法が行なわれているが，これらの選択は主治医の判断に委ねられ，特に一定の基準のもとに選別されて行なわれている訳ではない．

この中で，経口法は胆のうの，また静注法及び点滴静注法は総胆管・胆のう管などの検索に適応があるとして，経口・静注あるいは点滴同時併用法を行なう症例が増加しており，検査例全体の約3分の1を占めている．もともと経口法は胆道系全体の異常を総括的に反映する敏感な検査法であり[5)6)7)]，胆のうそれ自体の異常のみならず，胆管系，肝臓，消化管の異常がある場合にも胆のうの造影が悪いのは良く知られた事実である[8)9)]．そこで，われわれは経口法が胆道系スクリーニング検査法としてすぐれたものであるのならば，経口・静注（点滴）同時併用法をはじめからいきなり施行する必要があるのかという疑問をいだき，九州大学医学部附属病院放射線部にて施行された経口・静注（点滴）同時併用法による胆道系の造影所見及びこれらの診断能を検討し，胆道系スクリーニング検査法の再評価を試みたので，一部の症例を供覧するとともに，若干の考察をつけ加えて報告する．

2. 対象及び方法

昭和52年1月から54年10月まで，九州大学医学部附属病院放射線部にて施行された造影剤を用いた胆道系X線検査はのべ2,673例で，経口・静注（点滴）同時併用例はのべ875例であった（Table 1）．このうち造影診断レポートに，経口法による所見と静注法もしくは点滴静注法による所見が別項目に分けて記載されている283例を今回の検討対象とした．その内訳は，静注併用例80例，点滴併用例203例であった．年齢は20歳から82歳までで，男女比は約6：5であった．

撮影条件は，管電圧70～75KV，管電流100mAであり，撮影時間は0.15～0.3sec，フィルム・焦点間距離は100cmで，QS-HSのフィルム—増感紙の組みあわせを使用した．

造影法は，まず経口造影剤としてビロプチン（ipodate sodium）6錠を検査前日の午後9時より5分おきに服用し，検査当日午前9時に腹臥位（軽度右側高位）及び立位の撮影をおこない，その後静注法としては30%ビリグラフィン（methylglucaminate N：N-adipic 3 amino-2：4：6-triiod benzoic acid）20mlを約10分間かけて静注した．また点滴静注法としては30%ビリグラフィン40mlを5%糖250mlに溶解するか，もしくは4.8% DICビリグラフィン250mlを用い約1時間かけて点滴静注した．静注もしくは点滴施行後0分，15分，30分，45分，60分，120分に腹臥位（軽度右側高位）にて撮影した．その後，通常卵黄2個を投与し，投与後30分，60分の撮影を追加し，胆のうの収縮状態を観察している．また必要に応じて圧迫法，断層法などを追加した．検査日当日の朝食は絶食としたが，その他の食餌制限や緩下剤投与などの前処置は特におこなわなかった．

Table 1　Radiological examinations of the biliary system at Kyushu University (1977. 1—1979. 10)

Examination	Cases	Per cent
OCG	1233	46.2
DIC	357	13.4
IVC	164	6.1
OCG + DIC	505	18.9
OCG + IVC	370	13.8
unknown	44	1.6
Total	2673	100.0

OCG : Oral cholecystography
IVC : Intravenous cholecysto-cholangiography
DIC : Drip infusion cholecysto-cholangiography

胆のうの造影能の評価は，第12肋骨像よりも濃い胆のう像が得られたものをGood visualization (GV)，淡く描出されたものをFaint visualization (FV)，描出されなかったものをNon visualization (NV)，とした．また，静注（点滴）法併用により描出された総胆管の最大径がフィルム上で8mm以上のものを「拡張している総胆管像」とした．

造影診断レポートにもとづき，静注（点滴）法

の同時併用により，経口法単独の所見に比べてどの程度の異常所見が追加して得られるかということを検討した．

3. 結　果

経口・静注（点滴）併用例283例の造影結果をTable 2に示した．経口法により，良好な胆のう像が認められかつ胆のう像に異常を認めなかったにもかかわらず，静注（点滴）法の施行後胆管系に異常が認められたのは6例（経口法正常例の4.8%）であった．この6例の臨床所見をTable 3に示した．また静注（点滴）法の併用にて胆のう像に異常が追加発見された症例はなかった．

この6例のうち，総胆管結石症の2例（Case 2，4）は静注（点滴）法の併用により確診を得ることができた．また，総胆管内泥状結石症の1例（Case 1）及び総胆管の外部からの圧排，狭窄1例（Case 5）は静注（点滴）法の併用により総胆管の拡張所見は認められたが，Case 1は剖検にてCase 5は逆行性膵・胆管造影（ERCP）にて確診を得た．これらの4例の症例はいずれも造影剤の腸管への排泄は良好であり，血液学的所見でも軽度の異常値を示したにとどまった．残る2例（Case 3，6）は血管造影，ERCPその他の検査を施行したにもかかわらず，胆道系に器質的病変を見い出し得なかった．

したがって，同時併用症例283例のうち，静注（点滴）法にて臨床的に有意義な異常が発見されたものは4例（経口法正常例の3.2%）であり，確診が得られたのはそのうちの2例（1.6%）であった．

Table 2　Correlation between OCG & IVC (DIC) (283 cases)

Gallbladder on OCG	Common bile duct on IVC (DIC)		
	Normal	Dilated	Non-visualized
Good visualization without abnormality	118	6	2
Good visualization with abnormality	25	7	1
Faint visualization	21	9	2
Non visualization	39	36	17

4. 症　例

経口法にて良好な胆のう像が得られたにもかかわらず，静注（点滴）法の併用によって異常所見が得られた症例を供覧する．

(1)　Case 2　30歳　女性　Fig. 1

受診時の2～3日前より右季肋部痛の発作があり，九州大学附属病院内科を受診した．肝機能所見としてはSGPTの軽度上昇以外には異常を認めなかった．経口胆のう造影法にて胆のうは良く描出され，胆のう内部にも異常を認めなかった（Fig. 1a, b）．しかし，併用した点滴法によって総胆管内に少なくとも2個の透亮像を認め（Fig. 1c），断層にてより明瞭になった（Fig. 1d）．手術にて，総胆管内にビリルビン石炭石3個が認められたが，胆のう内に結石は認められなかった．

(2)　Case 4　64歳　男性　Fig. 2

Table 3　6 Cases with normal OCG and abnormal IVC (DIC)

Case	Age	Sex	IVC (DIC) findings	Diameter of common bile duct	Final diagnosis	Blood chemistry
1	46	M	Slightly dilated common bile duct	10(mm)	Choledochal microlithiasis	Within normal limits
2	30	F	Choledochal stone	8	Choledocholithiasis	SGPT 100
3	64	M	Dilated common bile duct	12	Normal biliary tract	Within normal limits
4	64	M	Choledochal stone	17	Choledocholithiasis	Alk.-Phos. 385, SGOT 110 SGPT 140, T. Bil 1.7
5	49	M	Dilated common bile duct	13	Chronic pancreatitis with cystic dilatation of pancreatic duct	SGOT 113, SGPT 157 T. Bil 1.5
6	64	F	Slightly dilated commonbile duct	9	Normal biliary tract	Within normal limits

心窩部痛及び右背部への放散痛を主訴として九州大学附属病院外科を受診した．血液検査にて軽度の肝・胆道機能の異常を認めている．経口胆のう造影にて，胆のうはやや腫大気味であるが造影は良好で胆のう内部に異常を認めなかった（Fig. 2 a, b）．静注法併用後の撮影では，総胆管及び肝内胆管の拡張を認め，総胆管遠位側に透亮像を認めた（Fig. 2 c, d）．手術にて総胆管内に長径17mm のビリルビン結石2個を認め，また胆のうは軽度の炎症所見を呈していた．

5. 考　案

経口，静注（点滴）同時併用法の臨床的意義として，(1) 経口法のみで造影されない症例の胆道系の描出，(2) 経口法で胆のうが良好に描出された症例の胆管異常の見落とし防止，(3) 胆のうの形態のみならず機能に関してもある程度の情報が得られる[8)9)10)]，といったことがあげられる．

米国では胆道系スクリーニング検査法としては，経口法を徹底的に利用して施行し，胆のうが良好に造影され，異常が認められなかった場合には胆道系正常としている[6)11)]．本邦ではこれに反し，より多い情報を求めて，経口，静注（点滴）同時併用法をスクリーニング検査法の中に組み入れている傾向があり，げんに，われわれの施設においても，同時併用法が全胆道系X線検査法の約3分の1を占めている．

スクリーニング検査法としては，異常を見落とす率（False negative rate）が非常に低く，経費が安価で，簡便な検査法である必要がある．この点では経口法は同時併用法よりも，時間・人手・価格の面ではスクリーニング検査法として適している．False negative rate について言えば，造影不良例は異常所見ありとして更に検討の対象となるので，経口法にて胆のうの造影が良好で，胆のうに異常を認めない症例について，静注（点滴）法の併用により，どれだけの胆道系の異常が見い出せるかが問題となる．この問題についての検討がなされないうちに，スクリーニング検査法として，経口法単独でよいかそれとも可能な限り静注（点滴）法を併用すべきかは即断し得ない．

われわれの検査例のうち，経口法にて胆のうが良好に描出され，胆のう像に異常がないとしレポートされた126例のうち，静注（点滴）法の同時併用によって6例に総胆管に何らかの異常所見が報告されていた．しかし，胆のうには追加すべき所見の得られた症例はなかった．これらは，肝，胆道系機能にほとんど異常がなかったので，経口法にて良好な胆のう像が得られたものと推測される．胆管に異常所見の得られた6例のうち，4例には臨床的に有意義な異常が認められ，2例に静注法の同時併用により確定診断を得ることができた．これは経口法正常例の1.6%に相当する．この2例は臨床的に重要な総胆管結石症であり，見落とし例としては頻度がいくら低くても重大であるといえよう．

ここで一つ問題となるのは，通常の経口法と同時併用法との差である．すなわち，通常の経口法で胆のうが良好に描出されている場合には，われわれは卵黄投与による胆のうの収縮法を加えているのに，併用法では卵黄投与は検査の最後にのみなされている．胆道系正常例では，卵黄投与による総胆管の描出率は14～91%と様々であり，われわれの施設でも，以前木本らが43%と報告しているが，総胆管に狭窄や結石などが存在し，通過障害のある例では，胆のうの機能が正常であれば収縮により総胆管は良好に造影される可能性が高いのではないかと思われる[12)13)]．この点については検討期間外の同時併用症例があるが，経口法にて良好な胆のう像が認められたにもかかわらず，静注法の併用により前記の2症例と同様総胆管内に多数の結石を追加発見した症例を経験した．27歳の女性で，右季助部痛を主訴とし，当院外科を受診したもので，血液学的所見には異常を認めなかった．後日，経口法のみの施行後直ちに卵黄投与による収縮を行なったところ，胆のうは良好に収縮し，総胆管及び結石像は胆のうから流出した造影剤で良好に描出された（Fig. 3 a, b, c）．この症例から類推すると，さきにあげた2症例（Case 2, 4）も，経口法—収縮法により総胆管の異常が

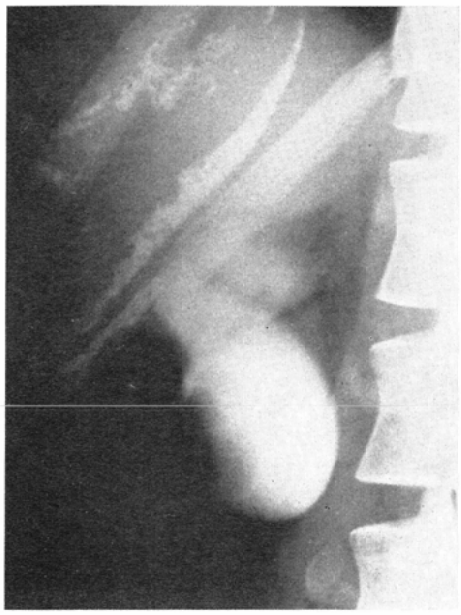

1-a

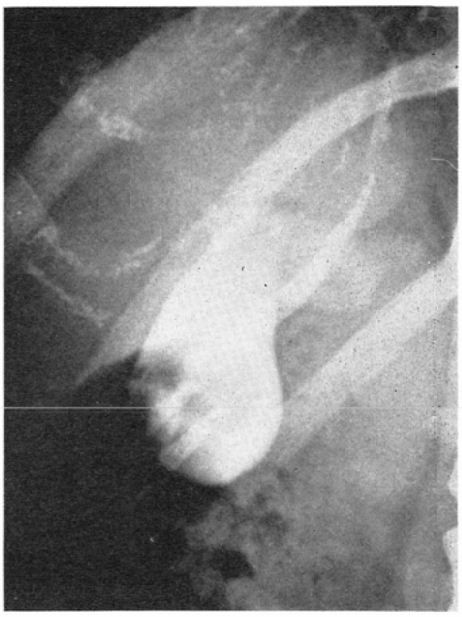

1-b

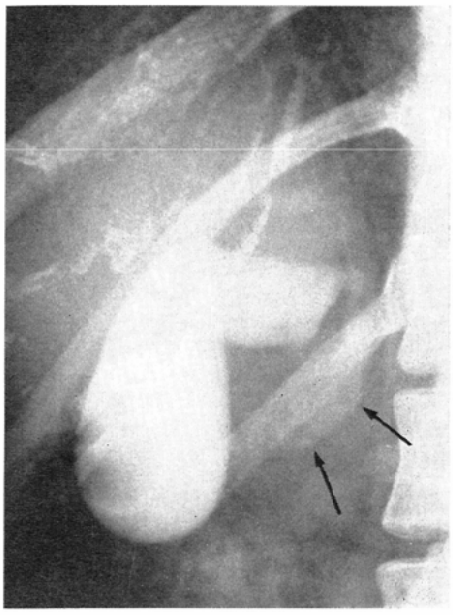

1-c

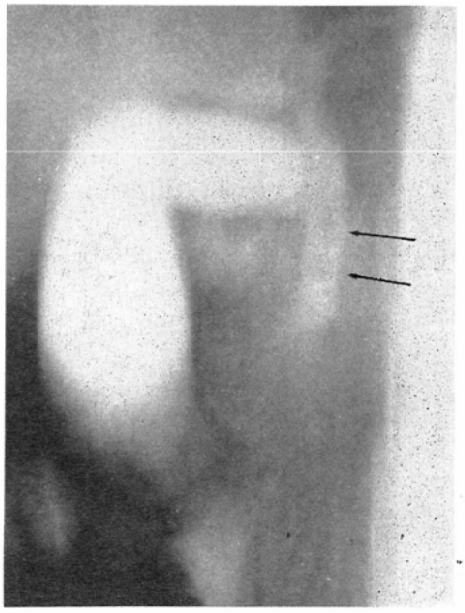

1-d

Fig. 1 Case 2 : 30y.o., Female. Oral cholecystography in the prone (1.a) and upright (1-b) positions. The gallbladder is adequately opacified and shows no evidedce of abnormality. The subsequent intravenous cholangio-cholecystography on the same day (1-c) and tomography (1-d) demonstrate radiolucent choledochal stones (black arrows).

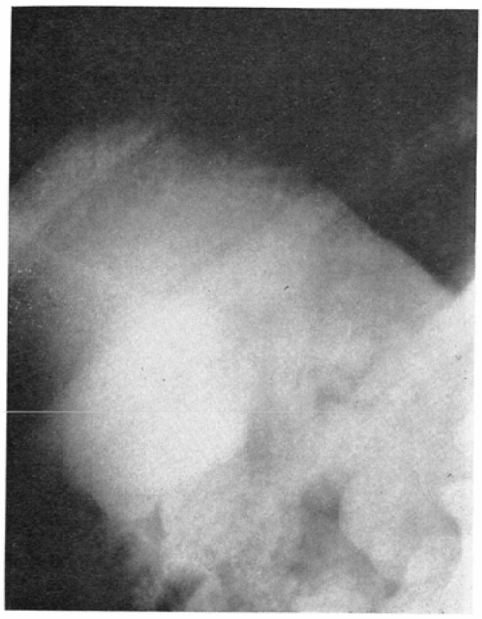

2-a

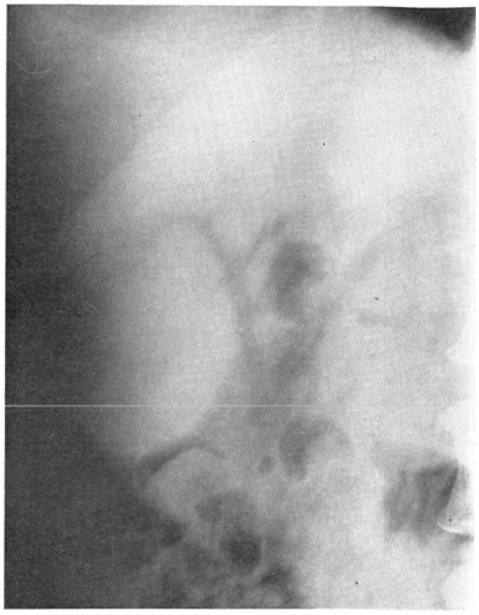

2-b

2-c

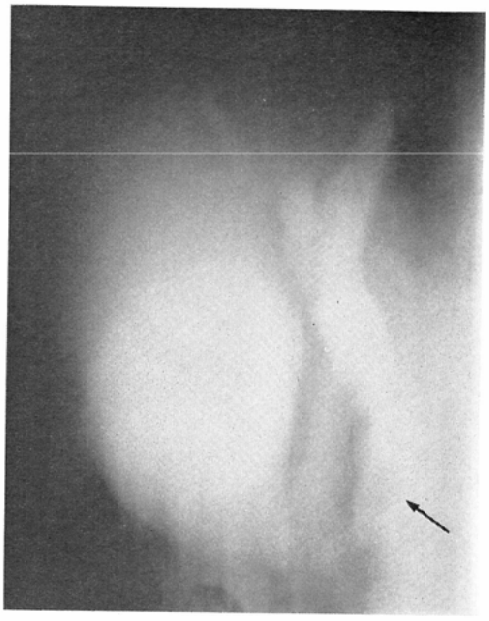

2-d

Fig. 2　Case 4 : 64y.o., Male.　Oral cholecystography in the prone (2-a) and upright (2-b) positions. The gallbladder is opacified slightly denser than 12th rib and shows no evidence of abnormality. The subsequent intravenous cholecysto-cholangiography shows the dilated. common bile duct (2-c) and tomography (2-d) reveals a radiolucent choledochal stone (black arrow).

3-a

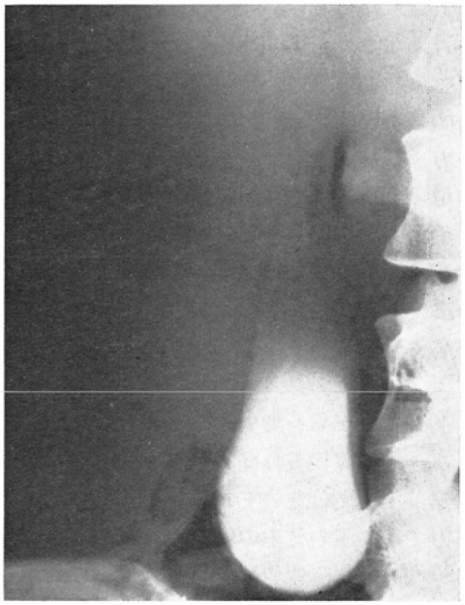

3-b

3-c

Fig. 3 Case out of our review cases : 27y.o., Female. Oral cholecystography in the prone (3-a) and upright (3-b) positions. The gallbladder is adequately opacified and shows no evidence of abnormality. After fatty meal administration, the common bile duct is well opacified and shows multiple choledochal stones (3-c).

見い出された可能性が高いと思われる．Graugan[14]の検討によると，146例の経口胆のう造影例に収縮法を施行し，3例に総胆管の狭窄によるその上部の拡張例を認めている．

一方，経静脈性の造影剤を使用するさいには，副作用の発現も考慮に入れねばならず，少数とはいえ重篤な障害をひきおこし，更には致死的な例が存在するのは周知の通りである[5)15)]．なかでも経口法と静注法の併用により，副作用の発現頻度が高くなるという報告は留意すべきことである[5)6)15)]．

以上のことがらを考慮に入れてみると，胆道系スクリーニング検査は経口胆のう法とそれにつづく収縮のみで充分なのではないかと思われる．また一方では，胆のう内の結石の診断率は超音波法の方が高いという報告も認められるようになっており[2)3)]，超音波法の活用も今後の検討の対象となるべき問題であろう．

もちろん，経口法にて胆のうの描出の認められない例や描出不良例あるいは血液所見その他により胆管系の異常が強く疑われ経口法で胆のうの描出が期待できない例では静注（点滴）法の施行が必要であるが，経口法と同時併用する意義は少ないように思われる．

6．まとめ

経口・静注（点滴）同時併用法283例の結果を検討し，以下の結果を得た．

(1)　経口法にて得られた正常胆のう像の所見に，同時併用にて胆のうに新しい情報は得られなかった．

(2)　経口法にて正常胆のう像が得られた126例のうち，同時併用法により4例（3.2%）に臨床的意義のある異常が追加発見された．

(3)　検討期間外の症例であるが，経口法にて胆のうは良好に描出され，胆のうに異常を認めず胆管描出のなかった症例に卵黄投与による収縮法を行ない，総胆管に多数の結石を認めた．このことは(2)の4例においても，胆のう収縮法により総胆管の異常が認められる可能性が高いことが示唆され，胆のう収縮まで追加すると実際の見落としは減少するものと考えられる．

以上より胆道系のスクリーニングX線検査としては一応経口法と卵黄投与などの収縮法の併用のみで充分であるように思われた．

（本論文の要旨は，第39回日本医学放射線学会総会において発表した．本研究にあたり，症例を提供して下さった，本学第一外科及び第三内科学教室の御協力に深謝いたします．

文　献

1) Graham, E.A. and Cole, H.A.: Roentgenologic examination of the gallbladder. J.A.M.A., 82: 613—614, 1924
2) Crade, M., Taylor, K.J.W., Rosenfield, A.T., Graaff, C.S. and Minihan, P.: Surgical and pathologic correlation of cholecystosonography and cholecystography. Am. J. Roentgenol., 131: 227—229, 1978
3) 塩崎　宏，平田　均，東　義孝，安森弘太郎，小牧専一郎，西谷　弘，大野正人，馬場博巳，松浦啓一，平田経雄：胆石症の超音波診断—排泄性胆のう造影法との比較検討（口演）第92回日本医学放射線学会九州地方会，佐賀．
4) Havrilla, T.R., Reich, N.E., Haaga, J.R., Seidelmann, F.E., Cooperman, A.M. and Alfidi, R.T.: Computed tomography of the gallbladder. Am. J. Roentgenol., 130: 1059—1067, 1978
5) Margulis, A.R. and Burhenn, H.J.: Alimentary tract roentgenology. Second Edition, 1259—1302, 1973, Mosby
6) Berk, R.N. and Clemett, A.R.: Radiology of the gallbladder and bile ducts, 110—240, 1977, W.B. Sanders
7) Burhenne, H.J.: Problem areas in the biliary tract, 4—16 1975, Current problems in radiology, Year book mecical publishers
8) 恩田和彦：胆嚢造影に関する研究，殊に Telepaque Biligrafin 併用造影診断に就いて．日本医放会誌，19：94—177，1959
9) 山中太郎，草地伸勲：胆道疾患のレ線診断．最新医学，12：2146—2160，1957
10) 兵頭春夫，江里口健次郎：胆道系の造影効果（経口法，経口点滴併用法及び直接胆道造影法について）．日独医報，16：64—87，1971
11) Mujahed, Z., Evans, J.A. and Whalen, J.P.: The nonopacified gallbladder on oral cholecystography. Radiology, 112: 1—3, 1974
12) 木本竜也，中田　肇，大野正人，西谷　弘，馬場博己，平田　均，松浦啓一：経口胆嚢造影における収縮の意義．臨放，23：931—935，

1978
13) Laufer, I. and Gledhill, L.: The value of the fatty meal in oral cholecystography. Radiology, 114: 525—527, 1975
14) Grugan, R.A.: An oral cholecystographic method using telepaque with demonstration of the common and cystic ducts. Radiology, 61: 633—636, 1953
15) Ansell, G.: Adverse reactions to contrast agents scope of problem. Investigative Radiology, 5: 374—384, 1970