The University of Osaka
Institutional Knowledge Archive

| | |
|---|---|
| Title | 肝芽腫15例の臨床放射線学的検討 |
| Author(s) | 市川, 太郎; 高安, 賢一; 栃原, 正博 他 |
| Citation | 日本医学放射線学会雑誌. 1991, 51(10), p. 1224-1231 |
| Version Type | VoR |
| URL | https://hdl.handle.net/11094/19646 |
| rights | |
| Note | |

*The University of Osaka Institutional Knowledge Archive : OUKA*

https://ir.library.osaka-u.ac.jp/

The University of Osaka

日本医放会誌：51（10），1224—1231，1991（平3）

# 肝芽腫15例の臨床放射線学的検討

国立がんセンター病院放射線診断部，*同　小児科

市川　太郎　高安　賢一　栃原　正博　大平　睦郎*
森山　紀之　照井　頌二　村松　幸男　縄野　繁
寺内　隆司　関口　隆三　若尾　文彦　山田　達哉

（平成2年12月6日受付）
（平成3年2月5日最終原稿受付）

# Hepatoblastoma: Clinico-Radiological Study of Fifteen Cases

Taro Ichikawa, Kenichi Takayasu, Masahiro Tochihara, Mutsuro Oohira*, Noriyuki Moriyama, Syouji Terui, Yukio Muramatsu, Shigeru Nawano, Takashi Terauchi, Ryuzou Sekiguchi, Fumihiko Wakao and Tatsuya Yamada

Department of Diagnostic Radiology, Department of Pediatrics*, National Cancer Center Hospital

*Research Code No. : 514.8*

*Key Words : Hepatoblastoma, CT, US, Angiography, RI*

From January 1976 to October 1989, 15 patients with hepatoblastoma who underwent surgery at the National Cancer Center Hospital were evaluated by clinico-radiological techniques. Eight patients were boys and seven were girls; their average age was 3 years and 5 months. Abdominal mass or distention was initially noted in 12 patients. Alpha-fetoprotein level was extremely high (average, 327 μg/ml) in all cases but one. Hepatitis B surface antigen was negative in all cases. Tumors occupied mainly the right lobe of the liver in 67% of patients, and the mean tumor diameter was 11.1 cm. Of 15 hepatoblastomas, 10 were grossly classified as massive type and five as multinodular. Histopathological diagnosis was well differentiated (fetal type) hepatoblastoma in 10 patients and poorly differentiated (embryonal type) hepatoblastoma in five. Fibrous capsule was also recognized in eight. The noncancerous liver was normal in all cases. Ultrasonography (US) (n=7 patients) demonstrated an inhomogeneous internal echo with well demarcated margin in five cases and without such margin in two. Nonenhanced CT (n=6) showed an isodense or low density mass in all cases. Drip infusion CT (n=5) revealed isodensity in the early phase. Dynamic CT performed in one patient showed a well enhanced mass that appeared hypervascular on angiography. Preoperative chemotherapy and radiation therapy provoked histological changes such as necrosis, fibrosis and calcifications. These changes were reflected on CT images. Both US and CT demonstrated the characteristic internal structure and gross appearance of hepatoblastoma.

## 緒　言

近年，超音波や computed tomography（CT）などの画像診断の進歩に伴って，小さな肝癌や膵癌などの実質臓器の癌が早期に発見され安全に切除されるようになってきた．従来は，核医学と観血的な血管造影に負うところの多かった肝芽腫の

診断においてもここ数年来，超音波やCTが積極的に導入され，質的診断のみならず手術適応の決定や術式の選択が行われるようになってきた．さらに肝芽腫では集学的治療の一環として化学療法も盛んに行われており，このため治療による組織の変化が画像に反映され，診断あるいは治療効果判定のため，この変化を把握しておく必要が生じてきた．

しかし，肝芽腫の発生頻度は成人に発生する肝細胞癌に比べて圧倒的に低いため，一施設における手術例を対象とした画像診断の成績はほとんど報告されていない．今回，肝芽腫の臨床放射線学的特徴を明らかにするとともに，その多彩な肉眼像を画像と対比し，併せて治療による組織変化の画像所見への反映をも検討した．

## 対象と方法

1976年1月から1989年10月までの13年10カ月の間に，国立がんセンター病院にて病理組織学的に肝芽腫と診断された15例（手術14例，剖検1例）を対象とし以下の4項目について検討した．即ち，1）年齢，性別および主訴または発見動機，2）血液生化学的検査，3）病理組織学的事項，4）画像診断である．

画像診断は，肝腫瘍の破裂のため緊急手術が行われた1例をのぞいた14例に行われており，1症例に対し超音波，CT，血管造影，核医学検査のうち1つないし複数の検査が施行された．超音波（n＝7例で術中超音波1例を含む）は通常は3.5 MHz，術中超音波検査用には7MHzのプローブを用いた．CT（TCT-900SまたはTCT-60A）は，単純CTのほか点滴静注法5例，table sliding rapid sequence法によるdynamic CTが1例で，slice厚および間隔は共に10mmを用いた．造影剤の投与量は2ml/kgを標準とした．血管造影は1例が検討の対象となり，当院では下大静脈造影が行われているが，他院での腹腔動脈造影を検討した．核医学検査（n＝9例）は，$^{99m}$Tc-phytate $18.5\times10^6$Bq～$148\times10^6$Bqの静注後ガンマカメラにて背腹二方向の撮影を行った．

15例のうち5例は他院で，6例は当院で手術前に何らかの付加療法が行われた．その内訳は，全身化学療法7例，transcatheter arterial infusion（TAI）3例，全身化学療法＋放射線治療1例であった．

切除標本はhematoxylin-eosin染色にて検鏡され，病理学的分類は小児腫瘍組織分類図譜第1篇[1]に従った．

## 結　果

### 1）年齢，性別および主訴または発見動機

手術時の年齢は平均3歳5カ月で，最長15歳4カ月から最少3カ月に分布し，5歳以下が11例（73.3%）で，2歳以下は9例（60%）であった．男女比は男児8例，女児7例でほぼ等しかった．主訴の内訳をみると，腹部腫瘤6例(40%)，腹部膨満6例（40%），腹痛2例（13.3%）であり，残り1例は，腹部打撲により腹腔内出血を生じ緊急手術にて発見されたものである．

### 2）血液生化学的検査

全例に血小板数の増多が見られ，最高$270.1\times10^4$/mm$^2$を呈した症例が1例，$100.0\times10^4$～$50.0\times10^4$が7例(46.7%)，$50.0\times10^4$～$20.0\times10^4$が7例（46.7%）で，$20.0\times10^4$未満の値を呈した症例は1例もみられなかった．一方，血中コレステロール値(n＝14例)に関しても高値を呈する症例が多かった．即ち，最高806mg/dlで，500mg/dl以上が4例（28.6%），500～250mg/dlが6例(42.8%)，250～150mg/dlが4例（28.6%）であった．

次に$\alpha$-fetoprotein値（AFP，n＝15例）について見ると，その平均は327$\mu$g/mlで，最高2,316$\mu$g/ml，最低53ng/mlで，100$\mu$g/ml以上の高値を呈したものが8例（53.3%）あった．また，HBs抗原（n＝15例）は全例陰性であった．

### 3）病理組織学的検討

腫瘍の占拠部位は，右葉8例(53.3%)，左葉3例（20%），尾状葉2例（13.3%），左右両葉にまたがるもの2例（13.3%）であった．腫瘍径は，長径の平均が11.1cmで，最大19.0×11.0cmで，最小4.5×2.0cmであった．肉眼分類は，塊状型（Fig. 1B）10例（66.7%），多結節型（Fig. 2B, Fig. 4F）5例（33.3%）で，びまん型を呈したものは1例もみられなかった．尚，多数の結節が癒合して一塊となった多結節癒合状のもの3例は多

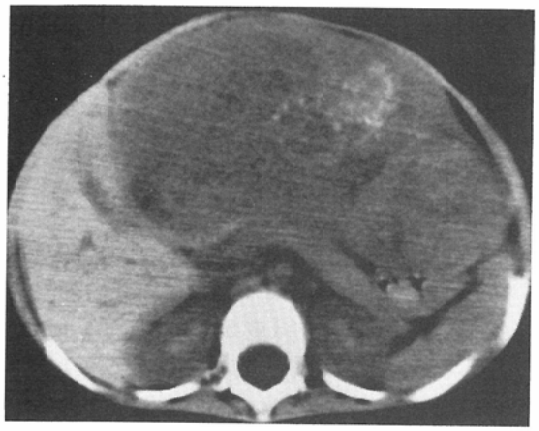

A

B

Fig. 1 A 13 month-old girl with a hepatoblastoma in the left lobe of the liver.
A. Non-enhanced CT scan demonstrating a huge low density tumor with internal amorphous calcification, measuring 9.5cm in diameter. B. Cut surface of the resected specimen shows grossly massive type of hepatoblastoma.

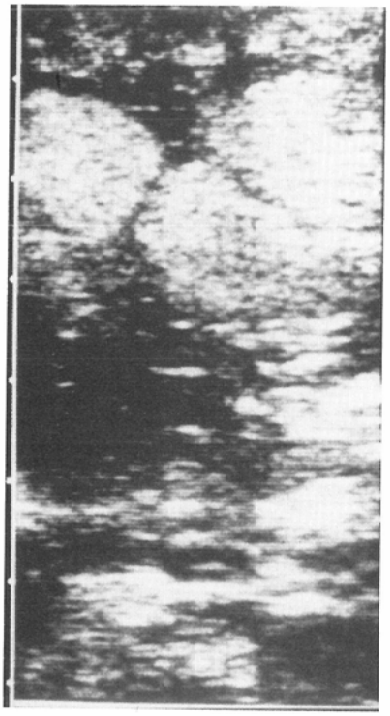

A

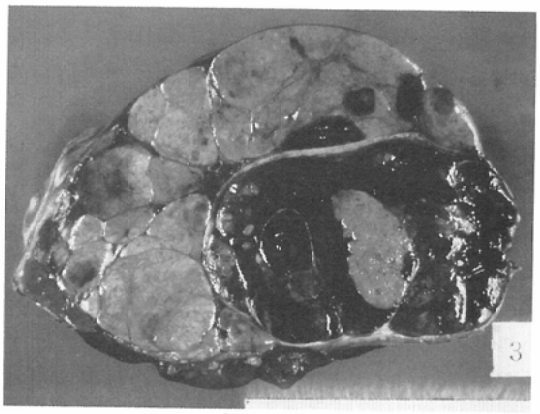

B

Fig. 2 A 3 year-old boy with a hepatoblastoma in the right lobe of the liver.
A. Intraoperative sonography reveals a large tumor consisting of multiple hyper-and hypoechoic nodular components. B. Cut surface of the resected specimen shows grossly multi-nodular type of hepatoblastoma. The tumor is composed of slightly homogeneous components with central area, which seems to be separated by fibrous septum from the outer multi-nodular lesions.

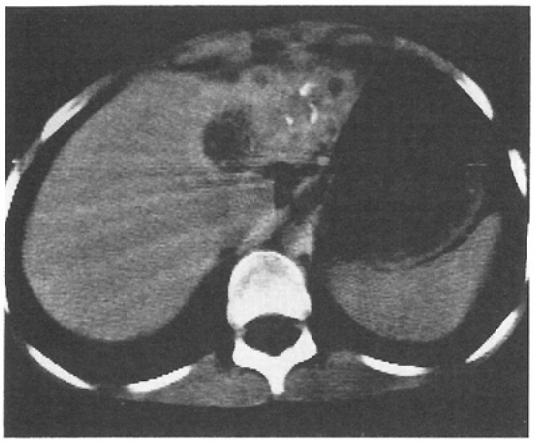

Fig. 3　An 8 year-old boy with a hepatoblastoma in the left lobe of the liver. Drip infusion CT with late phase demonstrating an enhanced tumor with high density spots and low density area, which suggest calcification and necrosis, respectively. Enhanced area in the tumor histopathologically well reflected fibrous tissue due to preoperative chemotherapy.

結節型の中に含めた．

病理組織型は，高分化型(fetal type)10例(66.6%)，低分化型（embryonal type）5例（33.3%）で，未熟型は1例も認められなかった．腫瘍周囲の明らかな線維性被膜の形成を8例に認めた．腫瘍内に間葉系細胞の増殖に基づいた類骨，軟骨，骨組織等を有する症例が6例，骨外造血巣が6例，vascular lake が9例に認められた．また，非癌部の肝組織は，全例正常肝であった．

4）画像診断

a）超音波

検討された症例は7例である．このうち6例に術前付加療法が行われている．腫瘍の辺縁に関しては，5例が比較的明瞭で，残る2例は不明瞭であった．内部エコーは，全例が不均一で高低両エコーの混在を認めた（Fig. 2A）．腫瘍内部に結節形成，石灰化を各々3例，2例に認めた．低エコー領域は病理組織学上，大部分が壊死や出血巣に対応しており，一部は髄外造血巣ないし vascular lake に一致していた．比較的明瞭な辺縁をもつ5例では，病理組織学的に線維性被膜を認めているが超音波では指摘できなかった．

b）CT

CT は6例に施行されている．このうち5例に術前付加療法が行われている．塊状型（n＝4例）は，単純 CT で iso ないし low density を呈する腫瘍として認められ（Fig. 1A），その中にさらに density の低い部分を散在して認めた．造影 CT では，比較的早い相で，散在する low density な部分を除いていずれも周囲の非癌部と同程度の濃染がみられた．晩期相の撮られた2例では，腫瘍は散在する low density area をのぞき high density な部分を伴っていた(Fig. 3)．一方，多結節型(n＝2例）の単純 CT 像は iso ないし low density を主とする境界明瞭な腫瘍で，多数の結節が癒合した像を呈していた（Fig. 4A）．点滴静注下の造影 CT の行われた1例は，各結節の中心部の low

A

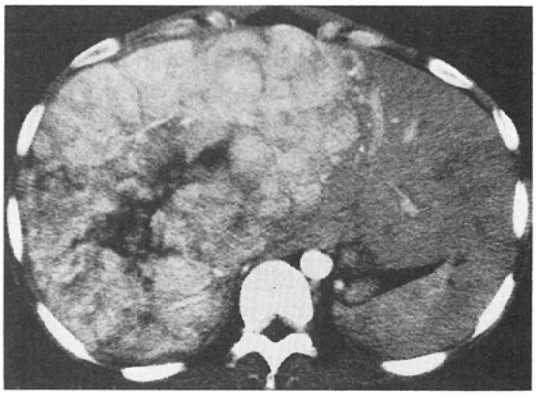

B

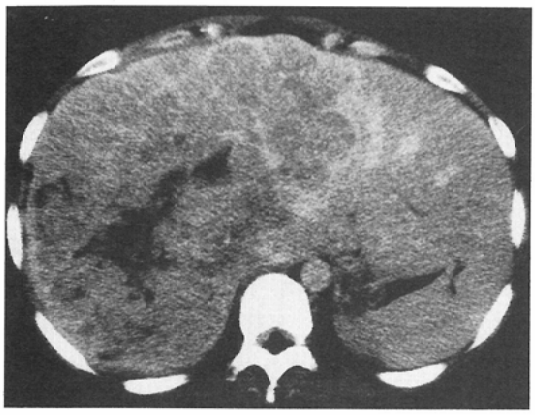

C

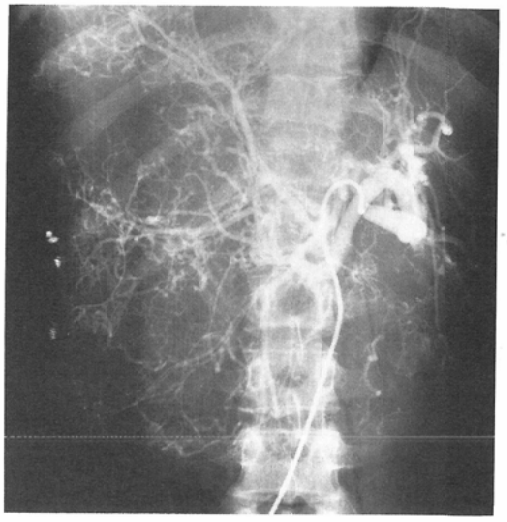

D

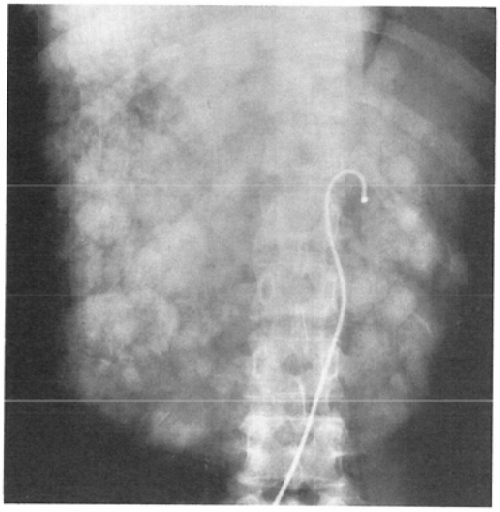

E

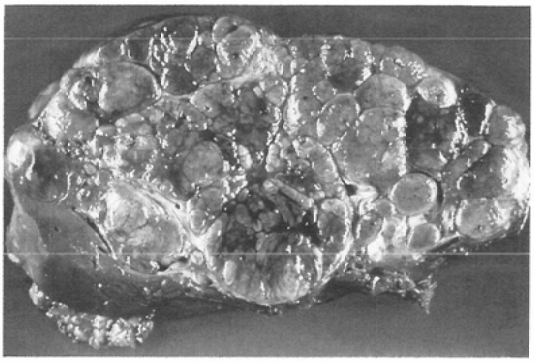

F

Fig. 4 A 15 year-old girl with multi-nodular type of hepatoblastoma in the right lobe of the liver.
A. Non-enhanced CT depicts a large tumor in which multiple iso density nodules and low density area are seen. B. Each nodule of the tumor is well enhanced except for central area in the early phase of dynamic CT scan. C. In the late phase, the density of the tumor becomes slightly low. Central area of the tumor still remains much lower than surrounding one. D. Celiac angiography demonstrates a large hypervascular mass with many tumor vessels and displacement. Neither arterio-portal shunt nor tumor thrombus in the portal vein was seen. E. In the late phase, multiple hypervascular nodules within the tumor occupying almost her abdomen. F. Cut surface of the resected specimen showing almost same internal tumorous structure as CT and angiography.

density area を残して腫瘍全体が非癌部とほぼ同程度に造影された．それに対し，table sliding rapid sequence 法を行った術前付加療法がなされていない1例では，非癌部より高い density を呈した（Fig. 4B）．引き続き撮影した遅い相では low density となった（Fig. 4c）．

CT 像と病理組織像を対比すると，腫瘍内に散在する無造影領域は，壊死，出血巣，髄外造血巣ないし vascular lake に対応していた．また，造影 CT の晩期相で high density を示していた部分は

病理組織学的に線維性組織の強い増生が見られた．一方，腫瘍内の石灰化巣について見ると，CTにて腫瘍内の石灰化を3例（50%）に認め，石灰化巣の形態は，細かな点状の集合状のもの1例，5～6mm大の紡錘状を呈するもの1例，10mmほどの不定型のものに小さな紡錘状のもの数個が伴ったもの1例であった．これら3例中，病理組織学的に類骨，軟骨，骨組織等の存在が証明されたものはわずか1例で（Fig. 1A），他の2例はそういった間葉系細胞に由来する組織像は得られなかった．また他に1例，リピオドールの肝動注のためCTにより石灰化巣の有無は明らかにできなかったが，病理組織で間葉系細胞の増殖を認めないが石灰化の見られた症例があった．そのほかに，病理組織学上線維性被膜を認めるものが4例含まれるが，CTでは指摘できなかった．

c）血管造影

腹腔動脈造影では，動脈相で豊富な腫瘍血管を認め（Fig. 4D），静脈相で大小不同の結節状の濃染を伴ったhypervascularな腫瘍を認めた（Fig. 4E）．

d）核医学検査

核医学検査は全例で腫瘍に一致した欠損像が得られ存在診断は可能であったが，他に病理組織学的所見と対比できる所見は得られなかった．

## 考　察

小児期の全悪性腫瘍のうち，肝の悪性腫瘍の頻度は2～3%[2]で，その年間発生数は，昭和62年の全国集計[3]で39例を数えるに過ぎない．そのうち28例は肝芽腫で占められてる．肝芽腫の病因はいまなお明らかでないが，好発年齢も低く5歳以下，特に2歳以下に多く見られることなどより先天性の要因の強い腫瘍と考えられている．今回検討した15例も平均年齢3歳5カ月と低く，他の報告とほぼ同様の結果であった．

次に主訴あるいは発見動機について見ると，80%（12例）の症例に腹部腫瘤ないし腹部膨満が見られ，他施設における報告[4]と同様に，早期発見の難しさを物語っている．

血小板数は今回の検討で全例に増多がみられたが，一般に腫瘍で産生されるthrombo poietin作用による[5]と言われている．血中コレステロールに関して治療前の著しい高値は予後不良との報告[6]があるが，今回他院で治療がされていた症例では治療前の値が不明なため，十分な検討はできなかった．

一般に肝芽腫の大多数はAFPの異常高値を示すといわれ，約10%の症例では正常値を呈すると報告されている[7]．小児の場合，AFPは胎児の肝及び卵黄嚢で産生されるため正常値は若年ほど高く，生後1年を経て成人とほぼ同じ正常値を示すようになってくる[8]．今回の検討では，6カ月児の症例で53ng/mlと月齢相応の値を呈したが，他の14例では異常高値を呈しており，AFPは肝芽腫の腫瘍マーカーとしての意義が高いと考えられた．

肝芽腫は単発で，右葉に多発すると言われている[9][10]が，今回の検討でもすべて単発で，右葉にやや多い傾向がみられた．その理由として，解剖学的に右葉の方が左葉に比べて体積が大きいことが挙げられよう．また非癌部はすべて正常肝で，HBs抗原は全例で陰性であった．昭和62年の全国集計[3]では肝硬変5例と肝線維症1例が報告され，HBs抗原陽性2例も報告されているが何れもその頻度は少ない．

核医学検査は存在診断に有用であったが，質的診断の可能な超音波，CTの普及によって最近はほとんど行われなくなっている．

超音波は通常不均一な内部エコーで，辺縁明瞭，不明瞭何れも認められると言われる[10]が，今回の検討でも同様の結果であった．病理組織学的に明らかな線維性被膜が証明された5症例では，超音波で何れも辺縁明瞭な像を呈していた．

単純CTでは病巣が不均一なisoからlow densityを呈しており，従来の報告[10][11]と同様であった．造影CTに関して，造影後ほとんど濃染しないとする報告から，非癌部と同様のdensityになる，またはわずかに染まるとの報告まであり一定の結論が得られていない[11]~[13]．しかし今回，dynamic CTを行うことによって，造影早期相で腫瘍がhigh densityとなる症例を1例経験した．従来，血管造影でhypervascularな腫瘍[11]とされながら，CTではhigh densityとならなかった主

な理由としては，幼少児の場合矮小な体格のため静脈を充分確保し，造影剤を bolus injection するのが困難なため，点滴静注下の造影 CT となり早期相が十分に捉えられていなかったことが挙げられるであろう．

造影晩期に high density area となる部分に病理組織学的に強い線維性変化の見られた2例は，術前に各々化学療法ないし化学療法と放射線治療の併用が行われており，組織変化を反映した所見と考えられた．また肝芽腫の石灰化は，CTで50～60％程度に認められ[10)12)]，組織が mixed type（上皮成分と間葉系成分の混在型）の場合に高頻度にみられるとされている[11)]．今回 CT が検討されたもののうち4例，超音波では2例に腫瘍内の石灰化が指摘できたが（1例重複），病理組織学的に類骨，軟骨，骨組織等の間葉系成分の存在が証明されたものは1例のみで，残りはすべて術前に化学療法ないし化学療法と放射線治療の併用が行われていた．石灰化の原因として，これらの治療により壊死が生じ，それに引き続いた石灰化と病理学的に考えられる症例もあった．すなわち，必ずしも石灰化が肝芽腫を構成する間葉系成分に対応するものではなかった．

肝芽腫はその特異な組織像[9)14)]を反映した多彩な肉眼像を呈し超音波，CT はそれをよく描出していると思われたが，その多彩さのため画像上，肝芽腫の特徴像を明確に規定するのは困難であった．腫瘍が分葉状であるといった所見と石灰化巣とが他の腫瘍との鑑別に有用であるとの報告[11)]がある．今回の検討で全体としては一塊で内部構造が多結節癒合状のものが3例に認められ，これが分葉状といった所見に一部相当すると思われる．石灰化巣は，病理組織学上間葉系細胞に基づくものが6例（40％）に認められ，肝細胞癌，転移性肝腫瘍の石灰化[15)]に比べ頻度が高いと思われた．

## 結　語

過去13年10カ月の間に病理組織学的に肝芽腫と診断された15例を対象に臨床放射線学的に検討を行い以下の成績をえた．

1．平均年齢は3歳5カ月で，男女比はほぼ等しかった．腹部腫瘤，腹部膨満で来院する症例が80％と多かった．

2．$\alpha$-fetoprotein 値は平均327$\mu$g/ml で，6カ月の男児1例を除く全例に異常高値をきたしていた．また，血小板値も全例異常高値を示していたが，HBs 抗原は全例陰性であった．

3．腫瘍平均長径は11.1cm と大きく，腫瘍の67％は右葉を中心に占拠していた．肉眼型は塊状型10例，多結節型5例で，組織型は高分化型10例，低分化型5例で，線維性被膜を有する例が8例にみられた．非癌肝は全例正常肝であった．

4．超音波：全例（n＝7）が不均一な内部エコーで，5例は辺縁明瞭，2例は不明瞭であった．CT：単純 CT（n＝6）で全例 iso ないし low density な腫瘍としてみられ，比較的境界鮮明であった．点滴静注下の造影 CT（n＝5）では，比較的早い相で iso density となった．また dynamic CT の行われた1例では，早期によく濃染され晩期に low density となった．血管造影（n＝1）でも hypervascular な腫瘍であった．

5．超音波および CT は，肝芽腫の肉眼像をよく反映していた．

6．化学療法，放射線治療は腫瘍に壊死，線維化，石灰化といった変化をもたらし，CT 画像によく反映されていた．

7．腫瘍内の石灰化は必ずしも間葉系成分の存在を示さず，付加療法の結果生ずることがあることが明らかとなった．

稿を終えるに当たり，貴重な症例を提供して下さった県立広島病院内科，岩本隆志先生に深甚な感謝の意を表します．また，ご教示頂いた当院外科長谷川博先生に感謝致します．本論文の要旨の一部は，第49回日本医学放射線学会総会にて発表した．本研究の一部は厚生省がん研究助成金（63指，末舛班）の援助を受けた．

## 文　献

1）日本病理学会小児腫瘍組織分類委員会：小児肝癌，小児腫瘍組織分類図譜第1編，第2版，金原出版，1979
2）日本における小児悪性新生物全国登録一覧表第3集（1979—1983年），がんの子供を守る会，1987
3）小児の外科的悪性腫瘍，昭和62年登録症例の全国集計結果の報告，日小外会誌，25：123—138，1989
4）Lack EE, Neave C, Vawter GF: Hepatoblastoma. A clinical and pathologic study of 54

cases. Am J Surg Pathol 6 : 693—705, 1982
5) Nickerson HJ, Silberman TL, McDonald TP : Hepatoblastoma, thrombocytosis and increased thrombopoietin. Cancer 45 : 315—317, 1980
6) Muraji T, Woolley MM, Sinatra F, et al : The prognostic implication of hypercholesterolemia in infants and children with hepatoblastoma. J Pediatr Surg 20 : 228—230, 1985
7) Gauthier F, Valayer J, Thai BL, et al : Hepatoblastoma and hepatocarcinoma in children : Analysis of a series of 29 cases. J Pediatr Surg 21 : 424—429, 1986
8) Tsuchida Y, Endo Y, Saito S, et al : Evaluation of alpha-fetoprotein in early infancy. J Pediatr Surg 13 : 155—156, 1978
9) Ishak KG, Glunz PR : Hepatoblastoma and hepatocarcinoma in infancy and childhood. Report of 47 cases. Cancer 20 : 396—422, 1967
10) Miller JH, Greenspan BS : Integrated imaging of hepatic tumors in childhood. Part I : Malignant lesons. Radiology 154 : 83—90, 1985
11) Dachman AH, Pakter RL, Ros PR, et al : Hepatoblastoma : Radiologic-pathologic correlation in 50 cases. Radiology 164 : 15—19, 1987
12) Amendola MA, Blane CE, Amendola BE, et al : CT findings in hepatoblastoma. J Comput Assist Tomogr 8 : 1105—1109, 1984
13) Korobkin M, Kirks DR, Sullivan DC, et al : Computed tomography of primary liver tumors in children. Radiology 139 : 431—435, 1981
14) Kasai M, Watanabe I : Histologic classification of liver-cell carcinoma in infancy and childhood and its clinical evaluation. A study of 70 cases collected in Japan. Cancer 25 : 551—563, 1970
15) Itai Y, Araki T, Furui S, et al : Differential diagnosis of hepatic masses on computed tomography, with particular reference to hepatocellular carcinoma. J Comput Assist Tomogr 5 : 834—842, 1981