The University of Osaka
Institutional Knowledge Archive

Title	巨大Peritoneal loose bodyの1例-wide window width CTの有用性-
Author(s)	扇谷, 大輔; 可兒, 弘行; 松木, 充 他
Citation	日本医学放射線学会雑誌. 2004, 64(4), p. 223-224
Version Type	VoR
URL	https://hdl.handle.net/11094/19650
rights	
Note	

The University of Osaka Institutional Knowledge Archive : OUKA

https://ir.library.osaka-u.ac.jp/

The University of Osaka

巨大Peritoneal loose bodyの1例
—wide window width CTの有用性—

扇谷　大輔　　可兒　弘行　　松木　　充
金澤　秀次　　楢林　　勇

大阪医科大学放射線医学教室

A Case of Giant Peritoneal Loose Body: Usefulness of wide window width CT

Daisuke Ohgitani, Hiroyuki Kani, Mitsuru Matsuki, Shuji Kanazawa and Isamu Narabayashi

We encountered a case of giant peritoneal loose body, which was detected on barium enema by chance. Unenhanced CT showed a round mass with calcified center. On MR examination, the mass moved to the pelvic cavity from the position at CT examination. T1- and T2-weighted images showed a mass with low signal intensity. The contrast-enhanced T1-weighted images showed no enhancement. From these findings, peritoneal loose body, in addition to teratoma, granuloma, and foreign body, was suspected. However, the wide window width CT clearly showed a concentric calcification, a finding that is characteristic of peritoneal loose body.

Research Code No.: 517

Key words: Peritoneal loose body, CT

Received Nov. 17, 2003; revision accepted Feb. 4, 2004

Department of Radiology, Osaka Medical College

別刷請求先
〒569-8686　高槻市大学町2-7
大阪医科大学放射線科
扇谷　大輔

はじめに

Peritoneal loose body（以下PLB）は，腹腔内で完全に遊離した組織で[1]，臨床的には開腹手術の際，偶然発見されることが多く[1]，本例のように，検査中に偶然発見された巨大なPLBは稀である[4), 5)]．今回われわれは，巨大なPLBの1例を経験し，wide window width CTがPLBに特徴的な層状の内部構造を描出したので，若干の文献的考察を加えて報告する．

症　例

65歳，男性．

（主訴）注腸検査時に偶然発見．

（既往歴）9年前に大腸内視鏡検査で，ポリープが発見され，ポリープ切除術施行．

（現病歴）2001年5月に検診目的で施行された注腸造影検査にて腹部に偶然石灰化陰影が認められたため，精査加療目的で当院消化器内科に入院した．

（画像所見）

注腸造影検査：下行結腸内側に径約7.5cm大の中心部に石灰化を有した腫瘤影を認める．

腹部単純CT〔window level（WL）= 40HU, window width（WW）= 250HU〕（Fig. 1A）：腫瘤は，注腸時に比べ腹腔内正中やや右側に移動し，腸管，その他臓器との連続性は明らかでなかった．

腹部MR（Fig. 1B，C）：腫瘤は，さらに膀胱上に移動し，T1強調画像で筋肉と等信号，T2強調画像（Fig. 1B）で筋肉よりやや低信号を呈し，Gd造影T1強調画像（Fig. 1C）では中心部石灰化の低信号が認められ，明らかな濃染は指摘されなかった．

以上より，PLB，異物，寄生虫による肉芽腫が疑われた．そこで，われわれは，上記の単純CTのウィンドー幅を広げたwide window width CTによって再度観察を行った．

wide window width CT所見（WL = 140, WW = 700HU）（Fig. 1D）：腫瘤の中心部の石灰化に年輪様構造が指摘され，PLBと診断した．巨大なサイズのため腹腔鏡下摘出術を施行さ

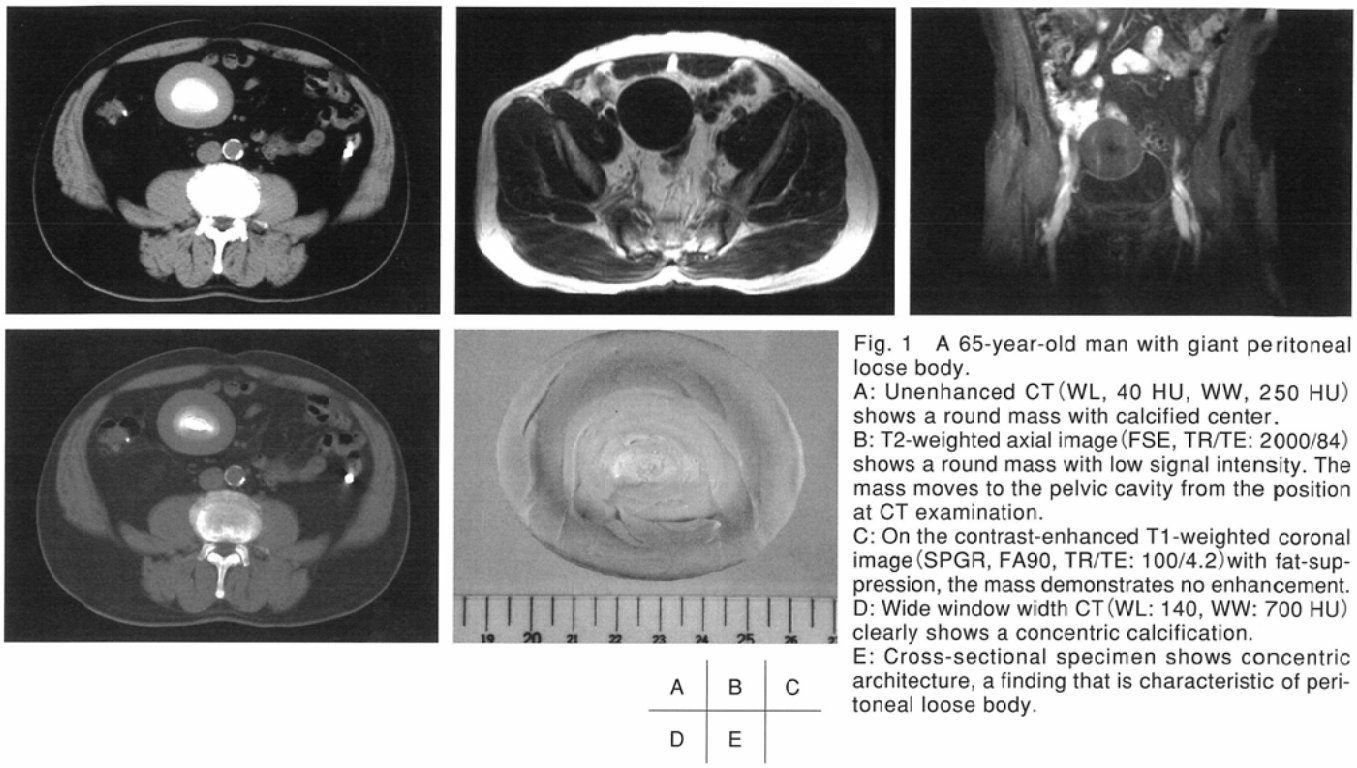

Fig. 1　A 65-year-old man with giant peritoneal loose body.
A: Unenhanced CT (WL, 40 HU, WW, 250 HU) shows a round mass with calcified center.
B: T2-weighted axial image (FSE, TR/TE: 2000/84) shows a round mass with low signal intensity. The mass moves to the pelvic cavity from the position at CT examination.
C: On the contrast-enhanced T1-weighted coronal image (SPGR, FA90, TR/TE: 100/4.2) with fat-suppression, the mass demonstrates no enhancement.
D: Wide window width CT (WL: 140, WW: 700 HU) clearly shows a concentric calcification.
E: Cross-sectional specimen shows concentric architecture, a finding that is characteristic of peritoneal loose body.

れた.

手術所見：腹腔内に白色のゴルフボール状の腫瘤を認め，周囲組織との癒着や固定はなく遊離した状態で，容易に摘出された.

摘出標本(Fig. 1E)：腫瘤は，表面平滑，弾性硬で，割面では，中心部は白色硬，年輪様の層構造を呈していた.

病理組織学的所見：腫瘤は層構造を呈する硝子化した線維性組織で形成され，中心部には石灰化が認められ，PLBと診断された.

考　察

Peritoneal loose body(以下PLB)は，腹腔鼠，腹膜石などと呼ばれ，腹腔内で諸臓器とは完全に遊離した組織を意味する[1]．その成因については，腹膜垂が何らかの原因で腹腔内に脱落し，この壊死脂肪組織が核となり，異物反応が生じ，線維組織が取り囲むことにより生じると考えられ[2]，中心部の壊死脂肪組織はしばしば石灰化を伴う[3]．さらに腹腔内を移動するうちに，線維組織の付着，蓄積が繰り返され，大きくなると思われる．割面は，層状の線維組織および石灰化といった特徴的所見を呈する．通常，PLBは腹腔内やヘルニア嚢に存在し，大きさは粟粒大～示指頭大であるものが多く，臨床上問題となることは稀であり，多くの場合は無症状で，開腹手術や腹腔鏡下手術で偶然発見されることが多い[1]．しかし，本例のように巨大なものや，腹部不快感など何らかの症状が出現したりすれば手術適応になり得る[4]．径5cm以上のPLBは，われわれが検索した限りでは2例と極めて珍しいものであった[1, 5]．画像所見については，単純腹部X線，単純腹部CTでは，中心部に石灰化を有した腫瘤影として描出されることがあるが，石灰化はその有無，程度によって描出されないこともある．MRIでは線維組織，石灰化を反映してT1，T2強調画像で低信号を呈し，Gd造影T1強調画像では濃染しない．通常，腹腔内で臓器と関係のない石灰化した腫瘤に遭遇した場合，腹腔内遊離体，異物，肉芽腫などが鑑別に挙げられる．今回，われわれは，ウィンドー幅を広げたwide window width CTによってPLBに特徴的な中心部からの層状の石灰化を明瞭に描出し，PLBの診断に有用と思われた.

文　献

1) 坂本孝作，中野眼一，中村卓次：腹腔鼠．外科 39：753–758，1977
2) James A: Peritoneal loose bodies. Brit J Surg 35: 313–317, 1948
3) Fieber SS, Forman J: Appendices epiploicae: clinical and pathological consideration; report of three cases and statistical analysis on hundred five cases. Arch Surg 66: 329–338, 1953
4) 北林一男，向井弘圭，佐原博之，他：画像上肝腫瘤の像を呈した腹腔内遊離体の一例．日臨外医会誌 58：1383–1386，1997
5) 竹内　聖，近藤昭宏，岡田節雄，他：胃石イレウスが疑われた巨大腹腔内遊離体の一例．日臨外会誌 62：2684–2687，2001