The University of Osaka
Institutional Knowledge Archive

Title	経蝶形骨洞術後のCT
Author(s)	田沢, 聡
Citation	日本医学放射線学会雑誌. 1991, 51(3), p. 234-244
Version Type	VoR
URL	https://hdl.handle.net/11094/19653
rights	
Note	

The University of Osaka Institutional Knowledge Archive : OUKA

https://ir.library.osaka-u.ac.jp/

The University of Osaka

日本医放会誌：51（3），234—244，1991（平3）

経蝶形骨洞術後のCT

東北大学医学部放射線科
田　沢　聡

（平成2年5月21日受付）
（平成2年7月23日最終原稿受付）

CT After Transsphenoidal Surgery

Satoru Tazawa
Department of Radiology, Tohoku University School of Medicine

Research Code No. : 503.1

Key Words : Transsphenoidal surgery, Pituitary tumor, Functioning adenoma, CT, Radiation therapy

Two hundred and ten CT studies of 95 patients after transsphenoidal surgery were reviewed.

Spheno-ethmoid opacification, intrasellar hematoma and gas bubbles were noted within 2 weeks after surgery. Bone defect of the sellar floor and bone stent were seen on coronal scans in most cases. The packing material frequently disappeared on follow-up studies.

Hormonal assessment of the functioning tumor, according to which the effect of treatment was evaluated, was correlated with CT findings. Because differentiation between postoperative changes and residual mass was difficult, there was no definite CT criteria to indicate residual functioning tumor except upward convexity of the diaphragma sellae on CT more than 3 months after surgery.

Initial follow up CT study is recommended to be performed at about 3 months after surgery, at which time the immediate postoperative inflammatory changes have been disappeared. The incidence of recurrence was 3/47 (6%), which was shown on follow-up CT from 4 to 10 years after surgery. Therefore subsequent CT study should be done in every year or two, taking the clinical symptoms and hormonal data into consideration.

はじめに

近年下垂体腺腫に対し経蝶形骨洞術が汎用されており，その術後CT像の報告も散見される[1)~6)]．当施設でも多くの経蝶形骨洞術後症例のCTを経験しているが，術後変化と残存腫瘍の見分けにはしばしば難渋する．そこで，経蝶形骨洞術後のCT像をreviewし，手術操作による変化を検討した．そして機能性腺腫において，残存腫瘍の有無とCT上の評価とを比較し，さらにCT像の経時的変化についても調べた．

対象と方法

対象は，東北大大学病院で1979～1988年の過去10年間に経蝶形骨洞術後にCT検査を受けた95人（男49，女46），年齢12～72（45.0）歳，のべ210スキャンで，術後からCT検査までの期間は最長12年（平均19ヵ月）である．CT検査期間の内訳をTable 1に示す．当施設で施行された経蝶形骨洞術の手術適応の内訳がTable 2である．下垂体腺腫が85例，それ以外が10例あった．微小腺腫が14例ありうち11例はACTH産生腺腫であった．術後ホルモン値の下がらないものや，不完全摘出と

Table 1　Time interval of CT examinations after surgery

−2wk	47 studies
−1mo	38
−3mo	27
−1yr	36
−5yr	39
5yr−	23
Total	210

Table 2　Number of tumors which transsphenoidal surgery was done

Functioning tumor		49
PRL	18	
GH	18	
ACTH	12	
TSH	1	
Non-functioning tumor		41
Adenoma	36	
Craniopharyngioma	3	
Carcinoma	1	
Rathke's cyst	1	
Others		5
Total		95

されたもの59/95（62%）には，プロモクリプチンなどの薬物療法や，放射線療法が施行された．放射線療法は28例で施行され，その照射線量は30～80Gyである．

使用機種は，TCT60A，TCT900S，TOMOSCAN350で，術後2週以内は横断像の単純CTが主で（スライス厚10mm），2週以後は，冠状断像で単純，造影CTの両方を撮り，その後横断像がなされている．スライス厚は1.5～5mmの連続である．造影は60～65%ヨード造影剤を100cc点滴静注後か，半量を急速静注後，残り半量を点滴静注しながら撮影されている．

手術方法．Fig. 1は一般的な経蝶形骨洞術の模式図である．手術は上顎粘膜と上口唇内面の移行部に切開を加え粘膜を剝離した後，鼻中隔軟骨，鋤骨翼を除去する．この骨片は後にトルコ鞍底を再建するのに使用する．蝶形骨洞前壁を開放し蝶形骨洞内粘膜を除去した後，手術用顕微鏡とイメージテレビで確認しながらトルコ鞍底を露出する．トルコ鞍底部を切除し，鞍底部硬膜が露出した後，X字に切開する．多くはすぐ腺腫が現れてくるのでそれを掻把または吸引で除去する．やむを得ず残存あるときは純アルコールを浸透させたりする．鞍内の操作終了後には十分に止血を確認し，多少大きい死腔を作った場合はempty sellaの防止のため，筋肉片や脂肪，局所性止血剤などを充填する．鞍底部の切開部は骨片で塞ぎ，筋肉片とアロンαで接着する[7)~10)]．

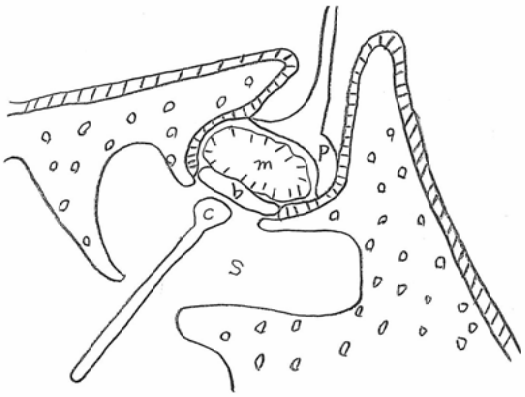

Fig. 1　Reconstruction of the sella turcica after the transsphenoidal surgery.
b : bone stent, c : curette, m : packing material, p : posterior gland, s : sphenoid sinus

CT上の検討項目

1）手術操作による変化

a）術後2週以内の早期変化と（N＝40），b）2週以後の変化（N＝88）に分けて検討した．さらに，経時的に追跡し得た症例ではその変化を見た（N＝46）．

2）次に機能性腺腫における残存腫瘍の有無とCT上の評価を，術後2週以降（N＝29）と3ヵ月以降（N＝38）に分けて対比した．残存腫瘍の有無はホルモン値を基準にした内分泌学的治癒の有無で決定した．ホルモン値は，ACTH 80pg/ml，GH 5ng/ml，PRL 25mg/mlを一応の基準とし負荷試験も参考にした．薬物療法や放射線療法のどちらかまたは両者が大部分で施行されていたため，その施行の有無に関しては無視した．

CT上の評価は，異常造影の有無，下垂体の高さ，下垂体茎の偏位，太さ，鞍隔膜の形，不整さ，

傍トルコ鞍部への浸潤，そしてempty sellaの8項目に分けて検討し，残存腫瘍の有無と比較して，各項目毎の感度sensitivity，特異度specificity，精度accuracyを算出した．

異常造影には局所の低吸収値域や高吸収値域，そして不均一造影を含めた．下垂体の高さは鞍底から鞍隔膜までの最大値とし，9mm以上のものを，下垂体茎の太さは鞍背上端レベルでの脳底動脈の太さを基準としてこれより太いものを，鞍隔膜の形は上方に凸のものや不整なものを各々病的とした．傍トルコ鞍部への浸潤はcavernous sinusの圧排や非対称をとりあげた．empty sellaに関しては，これを認めたものを残存腫瘍がないものとし非病的所見とみなした．

3）経時的変化は，術後2週以降で2回以上のCT検査のなされたものを，放射線療法の有無で2群に分け，下垂体腫瘤の高さの変化で検討した（N＝44）．

結　果

1．手術操作による変化

a）術後2週以内の変化（Table 3）としては単純CTの横断像が多く，スライス厚も10mmと厚いため，鞍底部の欠損の認識は難しい．sphenoid opacificationは40/40と全例に認め，鞍内のhematoma 13/40（33%），鞍内のgas bubbles 10/40（25%），そしてpneumocephalus 3/40（8%）を認めた（Fig. 2）．髄膜炎，脳梗塞，クモ膜下出血が各1例に合併した．

b）術後2週以後の変化として（Table 3），鞍内のhematomaやgas bubblesは消退し，pneumocephalusも認めなかった．sphenoid opacificationは75/88（85%）と若干消退するものの（Fig. 3），その内部に造影剤増強効果を認めたのが6例あった（Fig. 4，5，6）．その他sella floor欠損部を全例に，同部に補填した骨片を77/88（88%）（Fig. 3，4），鞍内の脂肪充填物を22/23（96%）と高率に認めた（Fig. 3，4）．しかし筋肉片充填物の認識は難しかった．鞍内に認められた水様低吸収値域は，オキセル綿やアビテンなどの吸収性局所止血剤と考えられた．充填物としては脂肪がその認識の点で優れていた．empty sellaは29/88（33%）に認めた．

Table 3　Postoperative CT findings

Early changes within 2 weeks after surgery	
Sphenoid opacification	40/40(100%)
Intrasellar hematoma	13/40(33%)
Gas bubble within sella	10/40(25%)
Pneumocephalus	3/40(8%)
Changes more than 2 weeks after surgery	
Sphenoid opacification	75/88(85%)
Bone defect	88/88(100%)
Bone stent	77/88(88%)
Fat within sella	22/23(96%)
Empty sella	26/88(30%)

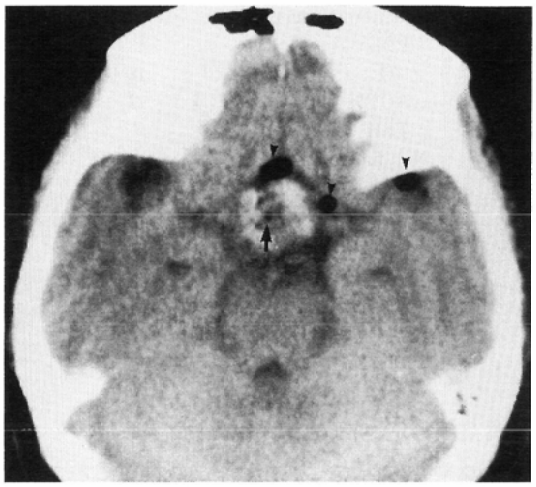

Fig. 2　Complications of the transsphenoidal surgery. CT at 2 days after surgery shows hematoma, gas bubbles (arrow), and pneumocephalus (arrowhead) in the sella turcica.

経時追跡例の追跡期間はまちまちであるが，sphenoid opacificationの消長を認めたのは14/46（30%）のみで，4年以上変化無いのが7例あり，また4年を経ても蝶形骨洞内に造影剤増強効果を認めたのが3例もあった（Fig. 5，6）．蝶形骨洞内の変化は隔壁により左右されたのが多かった．骨片は2/43（5%）で経過と共に消失した．脂肪充填物の9/12（75%）では経過と共に縮小ないしは消失した（Fig. 3，4）．うち2例では術後3ヵ月で既に消失していた．empty sellaが進行したのは4/16（25%）あった．しかし，empty sella

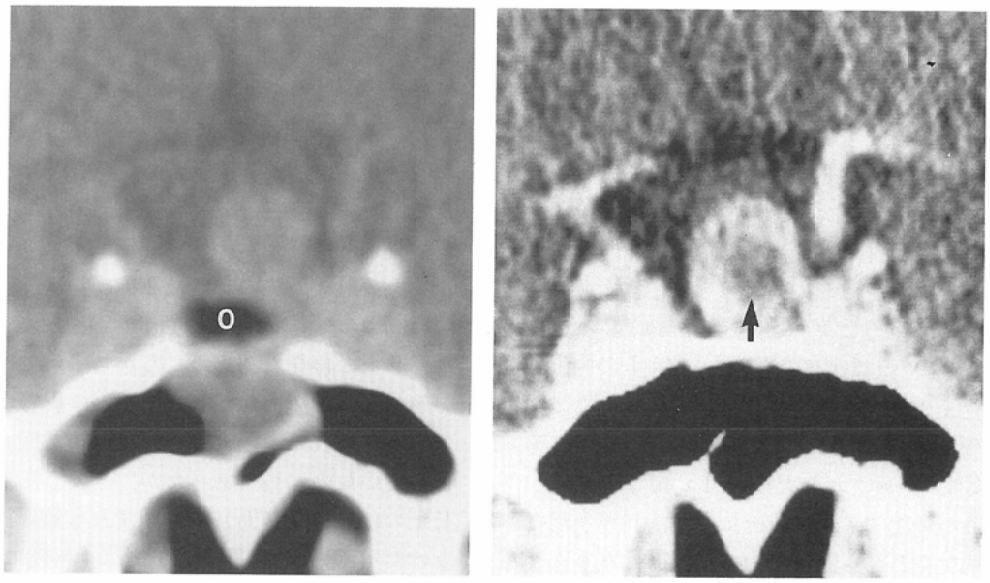

a　　b

Fig. 3 Postoperative change of the transsphenoidal surgery.
a. Coronal CT scan at 1 month after surgery of GH producing adenoma. Sphenoid opacification, a packed fat (O), and a bone stent are seen. b. Coronal CT scan at 30 months after sugery, following medication of bromocriptine, at which time GH level has slightly elevated. Sphenoid opacification and a packed fat have disappeared. A central low density area (arrow) of the residual tumor has appeared, which may be due to the effect of the medication.

Table 4 Correlation between CT findings and remnant of functioning pituitary adenoma within and more than 3 months after surgery. (67 CT studies of 45 patients)

Interval after surgery	2wk-3mo		3mo-	
CT studies(N)	(12)	(17)	(18)	(20)
CT finding/Remnant	+	−	+	−
intrasellar abnomal enhancement(+)	7	8	5	7
height of pituitary mass(≧9mm)	6	6	9	6
pituitary stalk * displacement(+)	2	3	3	8
pituitary stalk * enlargement(+)	1	3	2	4
convexity of diaphragma sellae	2	3	5	1
irregular diaphragma sellae	1	5	7	9
parasellar extension	6	5	5	6
empty sella(−)	6	5	10	16

* : Ten CT studies without identification of the pituitary stalk are excluded

Table 5 Sensitivity, Specificity, and Accuracy of CT findings for remnant of functioning pituitary tumor within and more than 3 months after surgery. (67 CT studies of 45 patients)

Interval after surgery	2wk-3mo			3mo-		
CT finding	SEN	SPE	ACC	SEN	SPE	ACC
intrasellar abnomal enhancement(+)	55	64	62	47	43	42
height of pituitary mass(≧9mm)	59	59	52	61	65	58
pituitary stalk * displacement(+)	58	62	58	42	60	48
pituitary stalk * enlargement(+)	54	58	55	52	64	55
convexity of diaphragma sellae	55	58	55	63	88	89
irregular diaphragma sellae	45	55	45	47	59	53
parasellar extension	62	61	59	50	65	61
empty sella(−)	38	45	38	63	70	71

SEN : sensitivity, SPE : specificity, ACC : accuracy
* : Ten CT studies without identification of the pituitary stalk are excluded

を有した症例で眼症状が出現ないしは進行した症例はなかった.

2. 機能性腺腫における残存腫瘍の有無とCT所見の比較

術後2週以降3カ月までと3カ月以降における機能性腺腫（67検査）のCT所見をTable 4に示す. 非機能性腺腫（58検査）では, 機能性腺腫に比して亜全摘で終わることが多く残存腫瘤も大きい. このため下垂体茎の認識は難しいものが多かった. 機能性腺腫残存の有無と, CT上の各所見とを, 術後2週以降3カ月までの29検査と術後3カ月以降の38検査にわけて比較し, 各所見毎の感度, 特異度, 精度を示したのがTable 5である. 各所見毎の感度は, 50%前後にあり, 70%を越えたものはなくどれも信頼にたる指標とはなりえなかった. ただ術後3カ月以降の鞍隔膜の上方凸形が89%と比較的高い精度を示し（Fig. 3), 次に非病的所見としてのempty sellaが71%でやや高かった(Fig. 4, 5). 術後3カ月以前と以後の比較でも, 鞍隔膜の上方凸形とempty sellaの精度は上昇していた. 特異度の多くは60%前後にあった.

3. 経時的変化

術後2週以降で2回以上CT検査のなされた44人で下垂体の高さの変化をみた（Fig. 7, 8).

a）機能性腺腫22人（PRL 5, GH 13, ACTH 4）を放射線療法の有無で2群にわけ, 下垂体腫瘤の高さの変化を見ると（Fig. 7), 2/22（9%）にCT上の再発を認めた. しかし1例ではホルモン値の上昇を認めなかった. 手術の影響がなくなると考えられる術後3カ月以後に複数回CTを施行していたのは12例あったが, そのうち変化を示したのは2/12（17%）で, いずれも放射線療法をうけたPRL産生腺腫で, 1例は4年後に縮小を, 1例は9年後に増大を認めた(Fig. 6). ACTH産生腫瘍では殆ど変化を認めなかった.

b）非機能性腺腫22人を放射線療法の有無で2

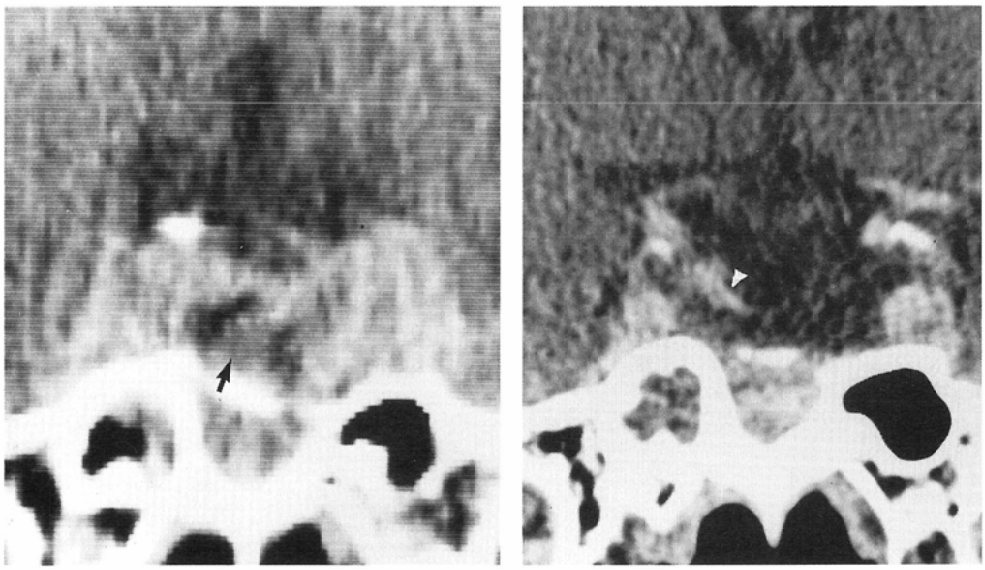

a b

Fig. 4 Case of total removal of PRL producing adenoma.
a. Coronal CT scan at 1month after surgery, following postoperative radiotherapy and medication. A packed muscle (arrow) is identified due to the surrounding fat. It is difficult to determine whether there is the residual tumor or not.
b. Coronal CT scan at 4 years after surgery, at which PRL level is normal. There is an empty sella. A small enhancing structure (arrowhead) is seen medial to rt cavernous sinus, which seemes to be the residual pituitary gland.

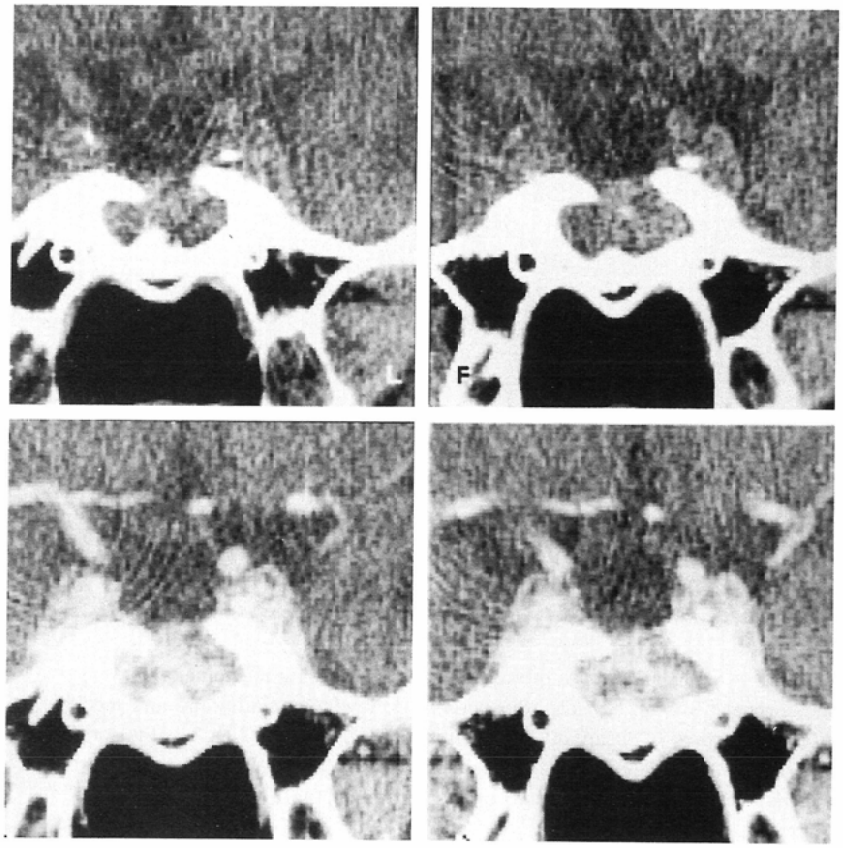

Fig. 5　A difficult case to judge whether a residue of the tumor is present or not. Coronal CT scans at 9 years after surgery of PRL producing adenoma, following radiotherapy.
a. Plain CT. b. Enhanced CT shows an inhomogeneous enhanced area in the sphenoid sinus, which may be either a granulation or the pituitary gland. A residual tumor can not be ruled out, though PRL level is normal.

群にわけ，下垂体の高さの変化を見ると(Fig. 8)，8/22（36%）にCT上の変化を認めた．うち増大は1例のみである．術後3カ月以降に複数回CTを施行した13例中変化を示したのは4例（30%）でいずれも放射線療法群であった．4例中縮小を示したのは3例でいずれも術後3年までに認められ，増大を示した1例は術後10年に認められた．術後の検査期間はまちまちであるが，変化を認めなかったものが15/22（68%）もあり，かつ術後3～7年に変化を認めたものはなかった．

考　察

経蝶形骨洞術は，1907年にSchlofferが考案し，1959年にG, Guiotが透視撮影を用いてsublabial/transseptal taranssphenoidal routeに下垂体腺腫にapproachする方法を開発し，1969年にJ. Hardyによりmicrosurgeryのtechniqueが導入され確立した．侵襲の少なさ，術後合併症の軽減，全摘出が可能であることなどから近年汎用されてきた[7)~10)]．合併症には頭蓋内血腫，脳血管閉塞，髄液漏，髄膜炎，視神経障害などがまれにみられるとされている．自験例でもクモ膜下出血，脳血管閉塞，髄膜炎が各1例認められた．

2週以前の術後変化としては鞍内のhematomaが13/40（33%）とやや多かったが，これは術直後の検査が多いためと考える．pneumocephalusは3/40(8%)であった．Dolinskasら[1)]も鞍内hematoma

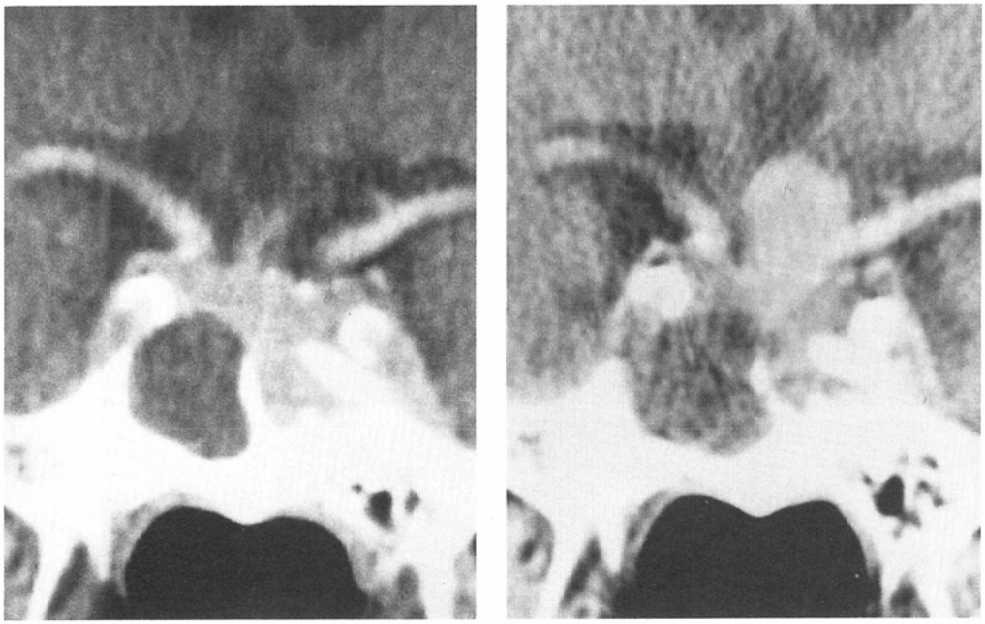

a b

Fig. 6 A case of recurrent PRL producing adenoma.
a. Coronal CT scan 6 years after surgery, following radiotherapy and medication. b. Coronal CT scan at 9 years after surgery, at which PRL level is normal. There is a homogeneously enhanced mass from the suprasellar region to the sphenoid sinus, which is bordered by a sphenoid septum.

を10/50（20%）に認め，pneumocephalusも4/50（8%）に認めている．pneumocephalusは鞍隔膜の損傷によると考える．

2週以後の術後変化としては，sphenoid opacificationが依然高率であった．経時追跡例の追跡期間はまちまちであるが，sphenoid opacificationの消長が遷延しかつその内部に造影剤増強効果を認めることは興味深い(Fig. 5, 6)．蝶形骨洞内粘膜を剝離することにより炎症や異物の吸収が阻害されることが一因と考える．この蝶形骨洞内構造が，肉芽なのか，骨片の陥入や消失に伴って蝶形骨洞内へ侵入した残存下垂体または残存腫瘍を含んでいるのかの区別は難しい．骨片の消失は，骨の吸収癒合や，partial volume effectまたは，移動のためと考えた．鞍内充填物としては，筋肉，脂肪の他，オキセル綿，スポンゼル，アビテンなどの吸収性局所止血剤が使用されている．筋肉片は，一般には造影剤増強効果を示さないと考えられている．しかし自験例では造影しても残存下垂体組織との分離は難しかった．これは筋肉片が術後早期には造影剤増強されるためと考えられ，また時間がたてば脂肪同様縮小ないしは吸収されるためと考えられる．筋肉片の造影剤増強の原因としては炎症，肉芽などを考えねばならない．

empty sellaは30%に認めているが，視野障害や視神経萎縮を特徴とするempty sella syndromeを発現したものはなかった．たとえ放射線療法後に視障害を来しても必ずしもempty sellaを形成しているとは限らず，視神経自身の放射線療法障害による場合や，腺腫の再発や出血による場合があるので注意が必要である．

残存腫瘍を評価する上で解剖学的事項の把握[11)~15)]がまず大切である．しかしCT上硬膜の認識は難かしく，またoptic chiasmaやcavernous sinusなどの同定も必ずしも容易でない．これらの把握にはMRが優れていると考えられる[16)~20)]．トルコ鞍は骨に囲まれており，骨その他からのアーチファクトにも精通しておく必要もある[21)22)]．

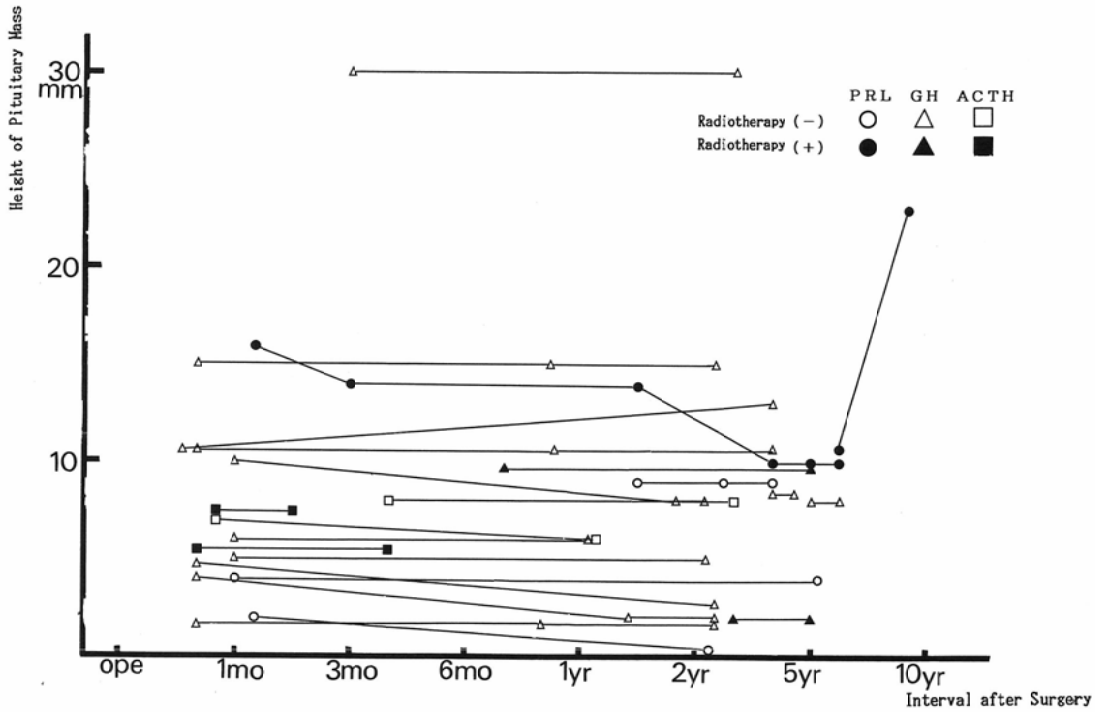

Fig. 7 Chronological changes of the height of the pituitary mass in 22 cases with functioning pituitary adenoma after transsphenoidal surgery.

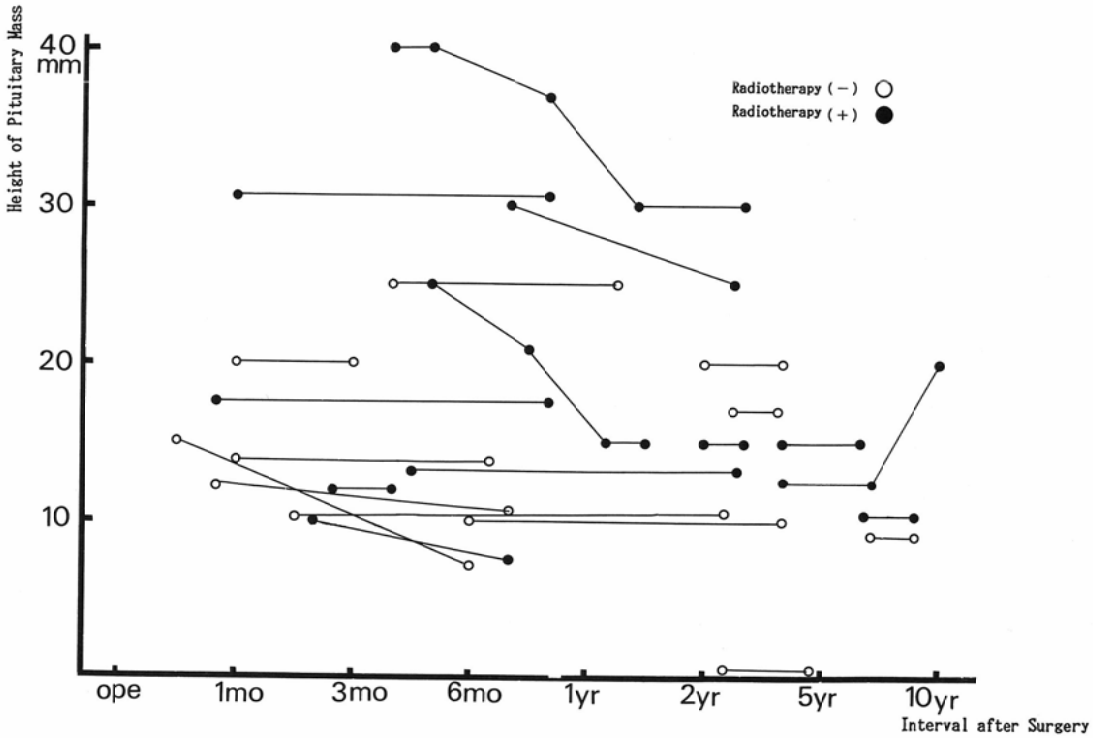

Fig. 8 Chronological changes of the height of the pituitary mass in 22 cases with non-functioning pituitary adenoma after transsphenoidal surgery.

術前腺腫の形状，術式，術所見の把握が大切なのは言うまでもない．術前腺腫は一般的に局所的な低吸収値域として描出されることが多く，造影CTで正常下垂体とのコントラストがより顕著となる．ときとして高吸収値域としてみられるとの報告もあるがまれである[23)~32)]．腺腫が均一に強く造影剤増強される場合は，血管や線維性結合織に富む手術困難なfibroadenomaの可能性が高い．

術後残存腫瘍の評価は，CT装置の解像力にもよるが，正常下垂体，残存腫瘍，および充填物などの間の吸収値差および造影剤増強効果の程度差によるところが大きい．しかし，この3者の区別は術後早期には極めて困難である．それは残存腫瘍や正常下垂体が小さいこと，相対的に充填物が大きく，かつ充填物として筋肉片を使用することが多いことによると考える．残存腫瘍が海綿静脈洞の内側壁へ付着した場合も，残存下垂体との見分けは難しくなる（Fig. 4）．

術後数週間後に充填物が線維化したり吸収されると残存腫瘍やクモ膜が鞍底に向かって下降する．したがって術後変化の一段落した時期のCTの方が，残存腫瘍の見分けに，より信頼がおけると考えた．Teng MMHら[3)]も，12例の下垂体腺腫の経蝶形骨洞術後のCT所見を経時的に観察し，術後変化の落ち着く3～4カ月後がその見分けに最も適した時期だと報告している．しかし自験例の，機能性腺腫残存の有無と術後3カ月以降のCT所見との比較で満足のいく精度を示したものはなかった．これは依然として筋肉片の認識は容易でなく，かつ蝶形骨洞内の造影剤増強の実体も不明であり，さらには放射線や薬物療法による変化が加味されているためと考える．

術後3カ月以降の鞍隔膜の上方凸形が89%で比較的高い精度を示し，次に術後3カ月以降のempty sellaの精度で71%であった（Table 5）．これは，充填物を主体とした術後変化が一段落することに基づくと考える．しかしempty sellaに腺腫が合併することもよく知られた事実であり[33)]，Kaplanら[2)]もempty sella 22/47（47%）に残存腫瘍の合併を認めている．結局，CT上の残存腫瘍の評価には経過観察しかないと考える．

鞍内の異常造影には局所の低吸収値域や高吸収値域，そして不均一造影を含めているが，一部に充填物を加味している可能性や，アーチファクトを拾っている可能性は否めない．また下垂体茎の太さは，鞍背レベルでの脳底動脈の太さと比較しているが，動脈の拡張や蛇行に左右されること，かつ下垂体茎自体の偏位でも違いが生じるため不確定要素が多いと考える．下垂体茎の偏位の多くは，術後の癒着のためと考える．しかしKaplanら[2)]は，機能性腺腫95例の術前後のCT像の比較で，残存腫瘍の評価に下垂体茎の太さの縮小や偏位の改善が役立つとしている．自験例の術前後の比較でこれに該当したものはなかった．macroadenoma症例の割合が多いためかもしれない．

非機能性腺腫においては，手術時すでに相当大きいことが多い．このため骨皮質は薄くなり，鞍背はdemineralizationを示し，後方へ偏位していることが多い．また，術後の下垂体の高さが9mm以上で鞍隔膜も上方凸形のものが多く，残存腫瘍の疑われるものが多い．ただ幸いなことは非機能性腺腫の成長が遅いことであろう．それは手術で亜全摘とされた大きな腫瘍でも経年的に殆ど変化のないことから伺いしれる（Fig. 8）．

下垂体腺腫術後の長期観察で，Ivan Ciricら[4)]は，108例のmacroadenomaの12%に再発を認めた．その多くは4～8年に起き，鞍上部に進展したものや硬い線維性腫瘤に多いとしている．彼らは術後の放射線療法が再発率を下げることを強調しているが，自験例で再発をみた3例中2例は放射線療法例で術後7～9年におきていた（Fig. 7, 8）．また彼らは放射線学的再発が2/84（2.4%）で，内分泌的再発を3/74（4.2%）とし，放射線学的再発と内分泌的再発が必ずしも一致しないとしており留意しなければならない．

Ebersold MJ.ら[5)]は100例の非機能性腺腫の経蝶形骨洞術後の報告で，47～100カ月の間に16/100（16%）に放射線学的再発を認めた．症状のあったのはそのうちの6例であり，長期にわたる経過観察が大切であると述べている．

機能性，非機能性を問わず下垂体腺腫のCT上

の再発は3/44（7％）と少ない．あったとしても長い期間を要しているのがわかる（Fig. 7, 8）．従って，その経過観察には術後変化の一段落する3ヵ月頃を一つの目安として，あとはホルモン値の変動や視野障害などの臨床症状を見ながら1～2年おきにCTで経過観察すればよいと考える．とくに放射線療法群の変化は経年にわたること，7年以後にも再発しうることなどに注意せねばならない．

結　語

1. 経蝶形骨洞術後患者95人210スキャンのCT像を検討した．

2. 術後変化として，2週以内にはsphenoid opacification，鞍内hematoma，gas bubbleなどを認め，後2者は時間と共に消退した．2週以後では，鞍底部の骨欠損，補填した骨片の認識が容易であった．充填物として，脂肪は容易に認識されたが，筋肉片は難しかった．

3. 機能性腺腫のホルモン値を基準とした残存腫瘍の有無と，CT上の各所見（鞍内の異常造影，下垂体の高さ，下垂体茎の偏位や太さ，鞍隔膜の上方凸形，不整，傍トルコ鞍部への浸潤）とを，術後2週以降3ヵ月までの29検査と術後3ヵ月以降の38検査にわけて比較検討した．残存腫瘍の有無に関して術後3ヵ月までのCT所見に信頼にたる指標はなく，また3ヵ月以降でも，鞍隔膜の上方凸形のみが89％とやや高い精度を示したのみで，術後の形態診断の難しさを感じた．その原因としては，充填した筋肉片や，残存する正常下垂体と，残存腫瘍との区別が難しいためと考えた．また蝶形骨洞内へ進展した異常造影剤増強構造を認めた場合，残存腫瘍と炎症や肉芽などとの鑑別も難しい．

4. 機能性，非機能性を問わず下垂体腺腫のCT上の再発は3/44（7％）と少なく，4～10年と長い期間を要していた．経年にわたる変化は放射線療法群に多かった．

5. 経蝶形骨洞術後の経過観察には術後変化の一段落する3ヵ月頃を一つの目安として，後はホルモン値の変動や臨床症状を見ながら1～2年おきに観察すればよいと考えた．

稿を終えるにあたり，症例を提供していただいた本学脳外科学教室および第2内科学教室に深謝致します．

文　献

1) Dolinskas CA, Siemens FA: Transsphenoidal hypophysectomy: Post surgical CT findings. AJR 144: 487—492, 1985
2) Kaplan HC, Baker HL Jr, Houser OW, et al: CT of the sella turcica after transsphenoidal resection of pituitary adenomas. AJR 145: 1131—1140, 1985
3) Teng MMH, Huang C, Chang T: The pituitary mass after transsphenoidal hypophysectomy. AJNR 9: 23—26, 1988
4) Ciric I, Michael M, et al: Transsphenoidal microsurgery of pituitary macroadenomas with long-term follow-up results. J Neurosur 59: 713—719, 1986
5) Eversold MJ, Quast LM, et al: Long term results in transphenoidal removal of nonfunctioning pituitary adenomas. J Neurosurg 64: 713—719, 1986
6) Wilson CB, Dempsey LC: Transsphenoidal microsurgical removal of 250 pituitary adenomas. J Neurosurg 48: 13—22, 1978
7) 大井静雄：下垂体腺腫の手術．にゅーろん社，1982
8) 景山直樹：Transphenoidal microadenomectomy，日本臨床，44: 193—196, 1986
9) Molitch ME: Endocrinology and Metabolism Clinics of North America, WB Saunders Company, 1987
10) Nakane T, Kuwayama A, et al: Transsphenoidal approach to pituitary adenomas with suprasellar exension. Surg Neurol 16: 225—229, 1981
11) Gauger GE: Anatomy of the pitutiary and hypothalamus. 1979 Raven Press
12) Renn WH, Rhoton AL Jr: Microsurgical anatomy of the sellar region. J Neurosurg 43: 288—298, 1975
13) Bergland RM, Ray BS, Torack RM, et al: Anatomical variation in the pituitary gland and adjacent structures in 225 human autopsy cases. J Neurosurg 00: 93—99, 1967
14) Sage MR, Blumbergs PC, Mulligan BP, et al: The diaphragma sellae: Its relationship to the configuration of the pituitary gland. Radiology 145: 703—7408, 1982
15) Leclerco TA, Grosoli F: Arterial blood supply of the normal human pituitary gland. J Neurosurg 58: 678—681, 1983
16) Mark L, Pech P, Daniels D, et al: The pituitary fossa: A correlative anatomic and MR

study. Radiology 153 : 453—457, 1984
17) Gomori JM, Grossman RI, Goldberg HI, et al : Wall of infundibular rescess : A CT and MR study. JCAT 9(4) : 705—707, 1985, Raven Press
18) Kucharszyk W : The pituitary gland and sella turcica. MRI of the CNS 187—208, 1987, Raven Press
19) Lee BCP, Deck MDF : Sellar and juxtasellar lesion detection with MR. Radiology 157 : 143—147, 1985
20) Earnest F IV, McCullough EC, Flank DA : Fact or artifact : An analysis of artifact in high-resolution computed tomographic scanning of the sella. Radiology 140 : 10—13, 1981
21) Roppolo HMN, Latchaw RE : Normal pituiary gland : 1. Macroscopic anatomy-CT correlation. AJNR 4 : 927—935, 1983
22) Roppolo HMN : Normal intrasellar and parasellar anatomy and techniques of examination. CT of the Head, Neck & Spine 15, p305—327, 1985 Year Book Medical Publishers
23) 桑山明夫：画像診断法の進歩，日本臨床，44 : 177—184, 1986
24) Chmavers EF, Turski PA, LaMasters D, et al : Regions of low density in the contrast enhanced pituitary gland : Normal and pathologic processes. Radiology 144 : 109—113, 1982
25) Daniels DL, Eilliams AL, Thoxnton RS, et al : Differential diagnosis of intrasellar tumors by computed tomography. Radiology 141 : 697—701, 1981
26) Hemminghytt S, Kalkhoff RK, Daniels D, et al : Computed tomographic study of hormone-secreting microadenomas. Radiology 146 : 65—69, 1983
27) Marocovits S, Wee R, Chan J, et al : Diagnotic accuracy of preoperative CT scanning of pituitary prolactinomas. AJNR 9 : 13—17, 1988
28) Jung RT, White MC, Bowle NB, et al : CT abnormalities of the pituitary in hyperprolactinaemic women with normal or equivocal sellae radiologically. Brit Med J 285 : 1078—1081, 1982
29) Davis PC, Hoffman JC Jr, Tindall GT, et al : Prolactin secreting pituitary microadenomas : Inaccuracy of high-resolution CT imaging. AJR 144 : 151—156, 1985
30) Marocovitz S, Wee R, Chan J, et al : Diagnotic accuracy of preoperative CT scanning of pituitary somatotruph adenomas. AJNR 9 : 19—22, 1988
31) Roppolo HMN : Intrasellar and parasellar abnormalities. CT of the Head, Neck & Spine, 16, p329—355, 1985, Year Book, Medical Publishers
32) Bonneville JF, Cattin F, Dietemann JL : CT of the Pituiary Gland, 1986, Springer-Verlag
33) 市原 薫，桑山明夫，景山直樹：Empty sella syndrome，日本臨床，41 : 783—788, 1983
34) Serri O, Rasio E, Beauregard H, et al : Recurrence of hyperprolactinemia after selective transsphenoidal adenomectomy in women with prolactinoma. New Engl J 309 : 280—283, 1983
35) 吉田尚義，他：薬物療法，放射線療法，日本臨床，44 : 185—192, 1986