The University of Osaka
Institutional Knowledge Archive

Title	脳腫瘍20例のNMRイメージ
Author(s)	大内, 敏宏; Steiner, E. R.; Bydder, M. G.
Citation	日本医学放射線学会雑誌. 1984, 44(2), p. 335-345
Version Type	VoR
URL	https://hdl.handle.net/11094/19654
rights	
Note	

The University of Osaka Institutional Knowledge Archive : OUKA

https://ir.library.osaka-u.ac.jp/

The University of Osaka

脳腫瘍20例のNMRイメージ

* 慶応義塾大学放射線診断部
# Department of Diagnostic Radiology Royal Postgraduate Medical School Hammersmith Hospital London, England
大内 敏宏*# R.E. Steiner # G.M. Bydder #

(昭和58年3月24日受付)
(昭和58年6月7月最終原稿受付)

NMR Images of Recent 20 Cases with Brain Tumour

Toshihiro O'Uchi**, R.E. Steiner* and G.M. Bydder*
*Department of Diagnostic Radiology, Keio University School of Medicine
**Department of Diagnostic Radiology, Royal Postgraduate Medical School Hammersmith Hospital London, England

Research Code No. : 209.2, 399, 501.9, 503.1, 503.9
Key Words : NMR, CT scan, Brain tumour, Brain disease

NMR images of 20 recent brain tumour cases at the Hammersmith Hospital were reviewed with CT scan.

Each brain tumour showed an area with increase in relaxation time. But some cases showed obscure margins between brain tumour and surrounding brain oedema compared with CT findings.

NMR was superior in the filed of posterior fossa to CT scan. Mass effedts were well recognised by Invesion Recovery Image because of its high-level contrast of grey-white matter and more information about the location of anatomy by using direct coronal and sagittal images. In general, Repeated Free Induction Decay Image was inferior in detecting tumour to Inversion Recovery and Spin-Echo images.

Since Spin-Echo imaging was sensitive in detecting the periventricular oedema, it was useful in recognising acute subacute hydrocephalus.

緒　言

約10年前，Damadianらによって生体外のラットの腫瘍で，緩和時間の増大が発見されて以来[1)2)]，様々な画期的研究がなされ[3)~10)]，ここ数年，人間の脳腫瘍に関するNMR画像でも驚異的な進歩を示している[11)~21)]．

NMR画像の特色は，① 灰白質・白質がはっきりしたコントラストを示すこと（解剖が詳細にわかる），② 直接的に冠状断と矢状断の画像が得られること(NMRだけの特性である)，③ 後頭蓋窩で骨のアーチファクトがないことの3つである．特に③は最大の利点である．

ハマースミス病院では，現在1,000余例のNMR臨床データを持ち，そのうち脳腫瘍例は60例ほどである．本稿では，このうち最近の20例でNMR，CT所見の比較を行ない，NMR腫瘍診断能力を客観的に判断し，その有益性を具体的に述べた．

方　法

この研究に関しては王立卒後医学教育研究倫理委員会（ロンドン）の許可を受け，検査は国立放射線防護委員会[22)]の指針に沿って行なった．NMRの検査を受けた全患者の記録を調べ，情報が不足の場合はNMR検査後に加えた．腫瘍診断の結果はTable 1にまとめた．

Table 1　Tumour diagnosis (20 cases)

Supratentorial tumour	
Meningioma	2
Lipoma (no histology)	1
Prolactinoma (no histology)	1
Glioma	3
(Astrocytoma I	1)
(No histology	2)
Metastases	3
(Uterus	1)
(Nasopharynx	1)
(Epidermoid ca	1)
Infratentorial	
Acoustic neuroma	2
Chondroma	1
Glioma	6
(Astrocytoma II	1)
(Astrocytoma III	1)
(No histology	4)
Ependymoma	1

Table 2　NMR pulse sequences

		Duration of scan cycle (ms)	τ (ms)
Repeated FID	$RFID_{1000}$	1000	
	$RFID_{500}$	500	
Inversion-recovery	$IR_{1400/400}$	1400	400
(IR)	$IR_{1800/600}$	1800	600
Spin-echo (SE)	$SE_{1080/40}$	1080	40
	$SE_{1160/80}$	1160	80

この検査に使用したNMR装置の詳細は以前にも記した[23]．装置はOxford Instrument社のスーパーコンダクティング磁石，静磁場0.15T（テスラ），励起周波数6.5MHzである．磁場勾配コイルは磁石の中空に置き，NMRシグナルの記録とスライスの選択に用いた．ラジオ帯域コイル（RFコイル）は患者の頭の周囲にあり，このコイルの中に小さな受信用コイルが入っている．画像再生はBack Projectionまたは Two Dimensional Methodを用い，256×256のマトリックスで表示した．NMR画像には3種類あり（Table 2），それぞれRepeated Free Induction Decay image (RFID image), Inversion Recovery image (IR image), Spin Echo image (SE image) である．それぞれ主として水素原子核（陽子）密度，スピン一格子緩和時間（T_1），スピンースピン緩和時間（T_2）を反映する（Table 3）．3種類の画像はいずれも水平断，冠状断，矢状断が得られる．

スライス幅は12mmで，最高15枚スキャンし，全体の検査時間は最高で1時間45分であった．

全患者でCTを施行した．機種はシーメンスのソマトーム2全身用スキャナー（125KV，230 mAs）でスライス幅は8mm，造影剤は60～100mlの76% Sodium iothalamateまたはMegulumine iothalamateを用いた．ヨードアレルギーの1例を除き，全例で造影後CTが得られた．

結　果

NMR検査中に副作用は全く見られなかった．正常像をFig. 1に示した．

NMR画像にはいくつかのアーチファクトがあった．① 画像の中心に白と黒のまじった点が見える場合，② 患者の頭の動きによって頭の外郭に

Table 3　Dependence of pixel values of proton density T_1 and T_2 with different pulse sequences

The principle image parameters for each sequence are shown in the boxes:

Pulse Sequence	Image Parameters ρ	T_1	T_2
Sautration-Recovery (SR_{1000})	proportional to ρ	reduced if T_1 is very Long	
Inversion-Recovery ($IR_{1400/400}$) ($IR_{1800/600}$)	proportional to ρ	decreases as T_1 increases	
Spin-Echo ($SE_{1800/40}$ and $SE_{1160/80}$)	proportional to ρ	reduced if T_1 is very long	increases as T_2 increases

線状のアーチファクトが出る場合，③ 脳室の短絡チューブがあるために，画像の辺縁が切れて見える場合などである．

良性腫瘍（7例）

（一般的所見）

全症例で腫瘍が確認された．脂肪腫は白質よりも短い T_1 値を，その他の腫瘍はすべて灰白質よりも長い T_1 値を示す．SE image が得られた6例では，腫瘍の T_2 は脳よりも大きい値を示す．脳浮腫はほとんど見られず，腫瘍の輪郭は鮮明に描出された．

（各腫瘍の特徴的所見）

傍矢状洞髄膜腫は IR image 上黒く（long T_1）見えるが，SE image では明るく（long T_2）見える．全画像で境界は鮮明である．

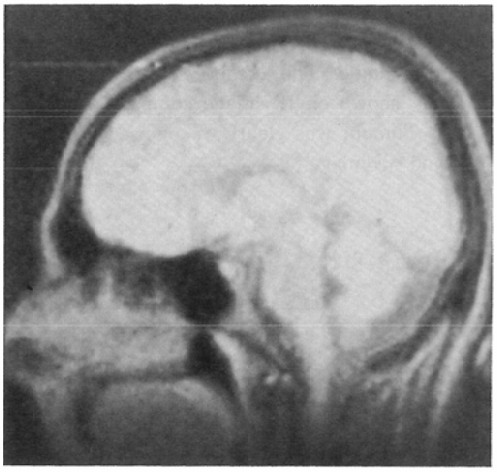

1a

1b

1c

Fig. 1 Sagittal NMR image of normal brain. RFID image (a) $IR_{1400/400}$ image (b) and $SE_{1080/40}$ image (c). IR image has most striking contrast of gray-white matter in 3 types of NMR images and shows the detail of brian anatomy. Although having high proton density, CSF appears black on RFID image and $SE_{1080/40}$ image and appears white on $SE_{1160/80}$ image (not shown) due to its very long T_1 and T_2 values. Pons appears clearly marginated white area on IR image due to short T_1 value and slightly black area on SE image because of its short T_2 value. There is a central artifact on each picture.

2例の聴神経鞘腫は特徴的な小脳橋角部に認められ（Fig. 2），$IR_{1400/400}$ scan において，隣在する腫瘍（long T_1），脳脊髄液（CSF；long T_1）錐体骨（low proton density）は共に黒く見え区別しにくいが，$SE_{1080/40}$ image では腫瘍のみが明るく描出され鑑別が可能である．橋および小脳の圧排は IR image でよく描出される．SE image ではスキャンレベルにより側頭骨錐体部先端の脂肪化骨髄（short T_1, long T_2）と腫瘍は共に明るい領域なので二者の鑑別が難しい．この時は IR scan で区別ができる．腫瘍は黒く，脂肪化骨髄は明るく見える．

一般の腫瘍と異なり，脂肪腫は short T_1 値を持ち，IR scan では皮下脂肪と同様明るく見える．

SE scan では他脳腫瘍同様明るく（long T_2）認められる．

軟骨腫は明らかな脳幹部内石灰化によりCTで脳内腫瘍と診断されたが，NMRでは脳外腫瘍であり，しかも中頭蓋窩に進展しているのが認められた．手術により腫瘍は摘出された．

脳下垂体腫瘍は矢状断のSE imageで蝶形骨洞への浸潤がないのがわかるが，上方への進展はNMRの解像力の限界もあり，脳実質との区別が難しい．

悪性腫瘍（13例）

（一般的所見）

全症例で異常所見があり，良性腫瘍よりも広い

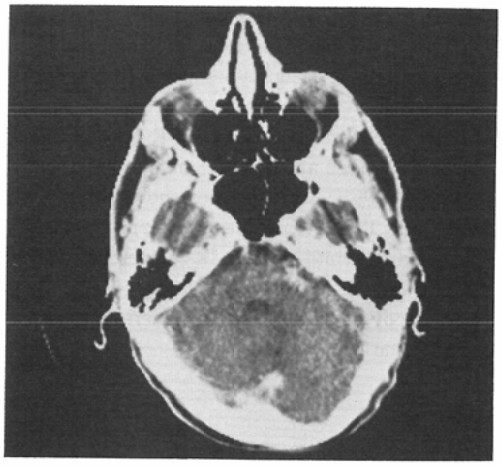

2a

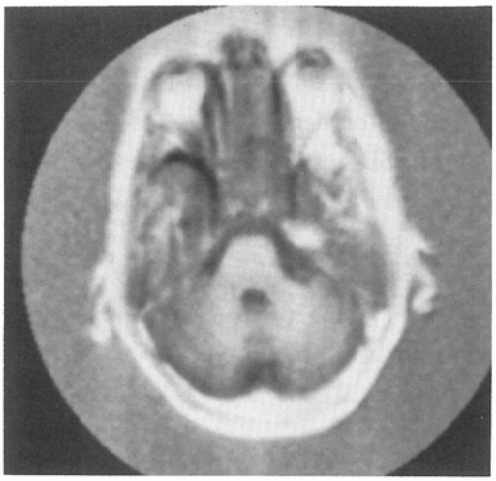

2b

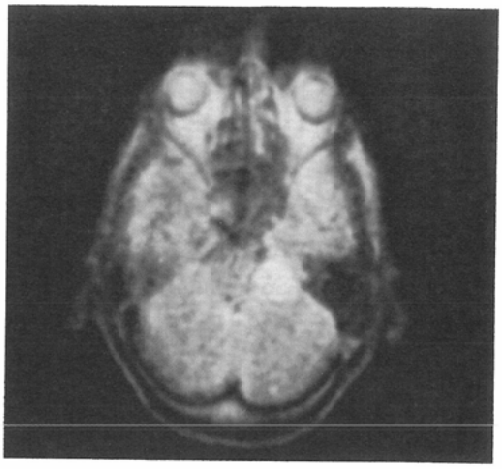

2c

Fig. 2　Acoustic neuroma. Post contrast CT (a), $IR_{1400/400}$ image (b) and $SE_{1080/40}$ image (c). The tumour is located typically at the left cerebello-pontine angle. The compression of pons was clearly shown on IR image compared with CT scan. Tumour was clearly recognised both with IR and SE image.

脳浮腫が認められた．T_1, T_2値の増大は良性腫瘍と同様であるが，腫瘍内には嚢胞形成，壊死その他の変化が共に認められた．腫瘍による脳実質の圧排は鮮明に認められた（Figs. 4, 5）．水頭症4例中NMRで側脳室をスキャンした2例においていずれも脳室に沿った浮腫が認められた（Fig. 6）が，CT上4例中1例にしか浮腫を認めていない．

（各腫瘍の特徴的所見）

鼻咽腔癌からの直接浸潤例では，腫瘍，脳浮腫，脳実質の圧排があり，嚢胞形成を示すlong T_1, long T_2領域が腫瘍内に認められた．造影後CTではNMRよりも腫瘍と周囲の脳浮腫の境界をよく描出していた．

後頭蓋窩の星状神経膠腫では腫瘍と周囲の脳実質との明瞭な境界が認められ，IR imageおよびSE imageの矢状断が腫瘍と嚢胞の2つの成分を示していた．

上衣細胞腫ではNMRがCTに比して絶対的に優れていた．冠状断は優れており，NMRの所見は手術により確認された（Fig. 7）．

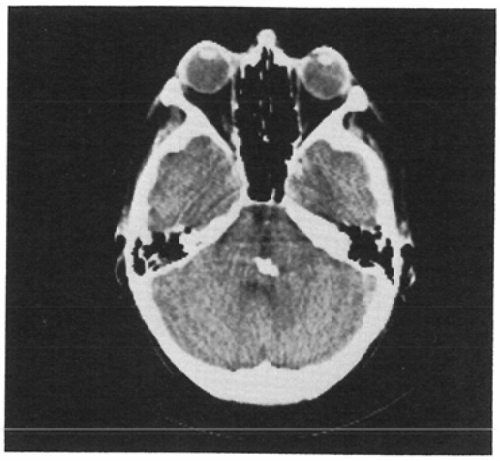

3a

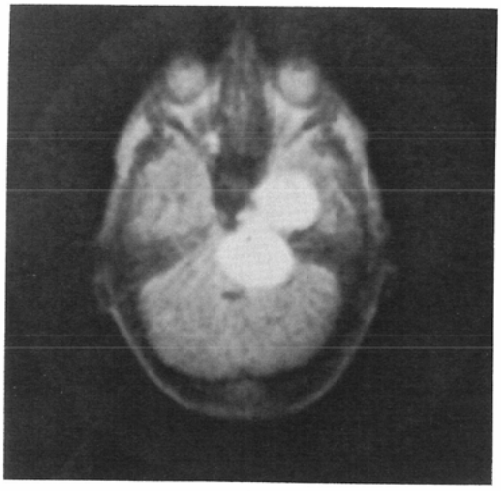

3b

Fig. 3 Chordoma. Precontrast CT (a) and $SE_{1080/40}$ image (b). Although calcification recognised on CT it was not easily detected by NMR, according to the extent of the tumour and bone invasion NMR is superior to CT. Tumour shape on NMR do not show the intrinsic tumour but the extrinsic one.

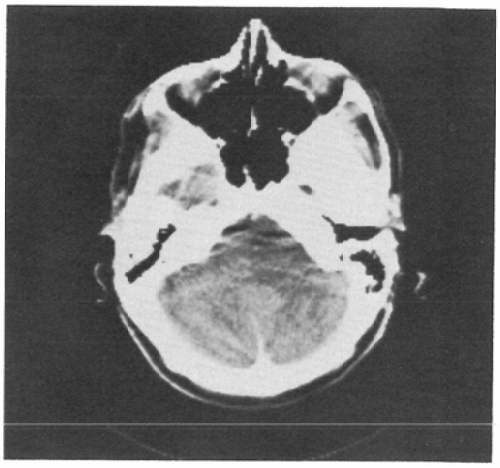

4a

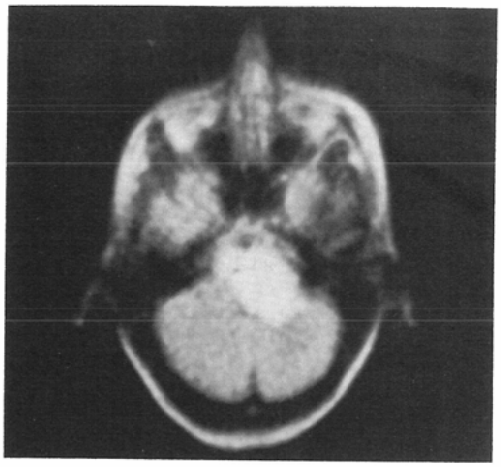

4b

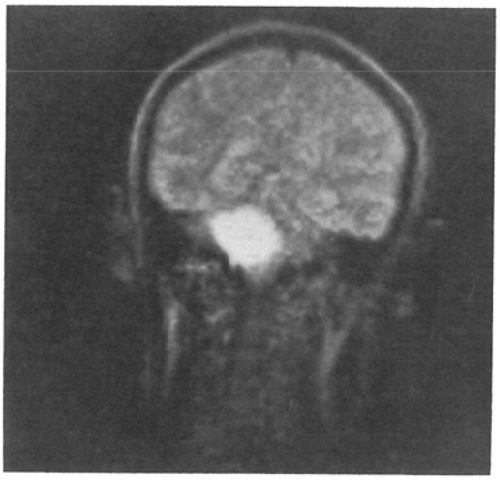

4c

(CT スキャンとの比較)

全腫瘍が NMR で検出できたが，そのうち2例(後頭蓋窩腫瘍)は CT で所見が認められなかった(Figs. 4, 5)．NMR の方が腫瘍の進展範囲を CT よりはっきりととらえた例は上記2例の他に10例(12例)，同程度が1例，CT の方が勝っていた場合が1例あった．ただしこの例では腫瘍の進展範囲

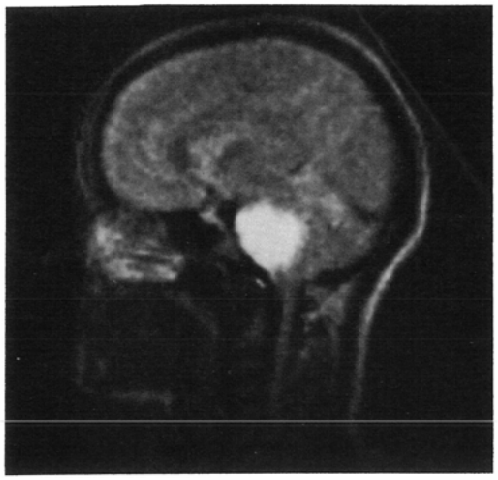

4d

Fig. 4　Astrocytoma grade II, post-contrast CT (a) $SE_{1080/40}$ axial (b), coronal (c), and sagittal (d) image. There are almost no findings on CT scan particularly because of bone artifact, but 3 SE images show tumour existence and location well.

については充分な情報が得られなかったが，脳浮腫の広がりに関してはCTよりNMRの方がはるかに優れていた．

腫瘍による脳実質の圧排に関しては，20例中13例でNMRの方が勝り，同程度が6例，CTが優れている例が1例であった．この1例はプロラクチノーマの症例でthin section CTを用い，骨のエロジオンとトルコ鞍上脳槽への膨隆が認められた．

5a

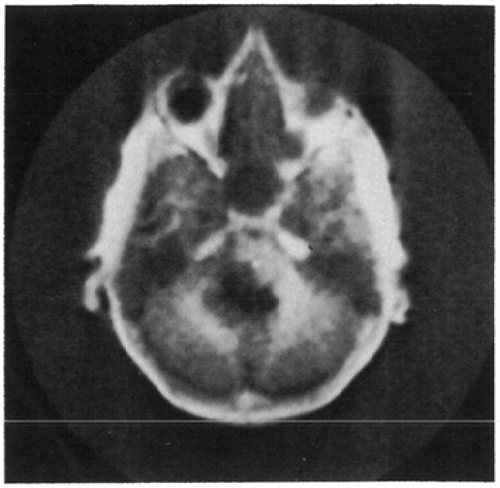

5b

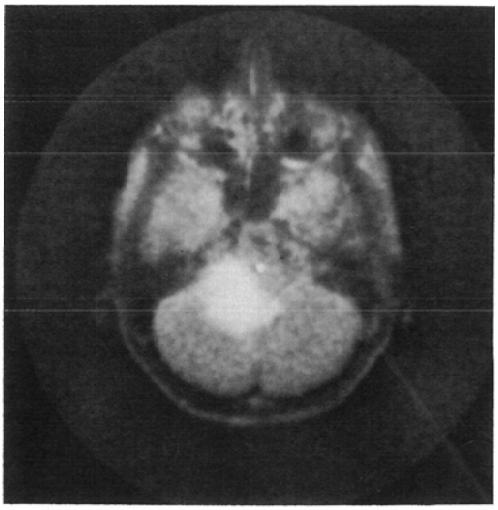

5c

Fig. 5　Glioma in posterior fossa. Post-contrast CT (a) and $IR_{1400/400}$ image (b) and $SE_{1080/40}$ image (c). Tumour and fourth ventricle were not recognised on CT scan, but NMR scan shows not only the shift of fourth ventricle but also the intrinsic brain tumour clearly.

骨のエロジオン，石灰化はそれぞれ3例ずつCTで認められ，NMRよりCTが優れていた．

考　察

NMRによる腫瘍診断

NMRでは3種類の画像により脳腫瘍の性状は異なって描出される．また腫瘍の診断には，腫瘍

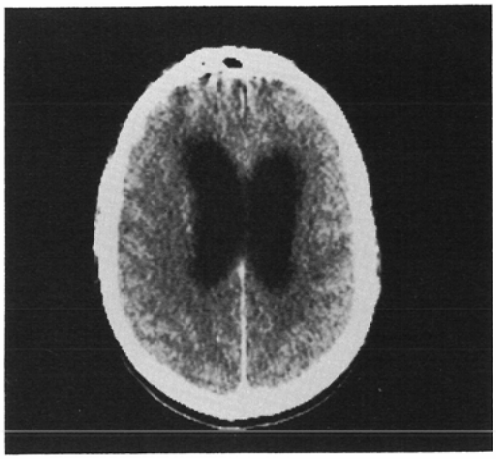

6a

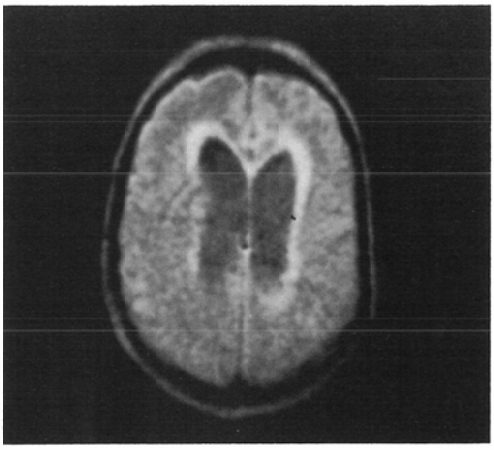

6b

Fig. 6 Hydrocephalus and brain oedema. Post-contrast CT (a) and $SE_{1080/40}$ image (b). Hydrocephalus recognised both with CT and NMR. Only SE image shows the brain oedema along the lateral ventricle clearly.

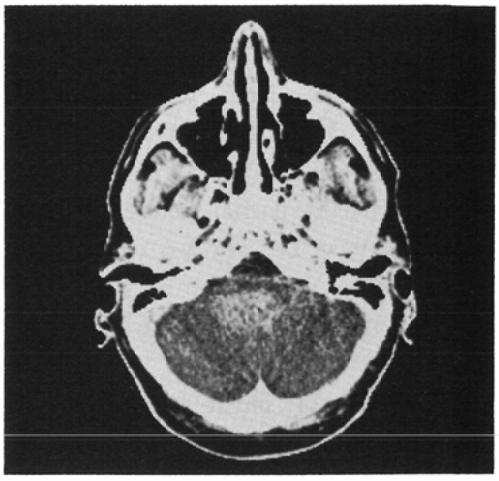

7a

7b

Fig. 7 Ependymoma. Post-contrast CT (a) and $IR_{1400/400}$ scan (b). There is obscure enhancement in the posterior fossa on CT, but on the IR image the tumour shows black area in the white matter of pons, which shows high level of contrast. Tumour is clearly recognised on IR image.

自体，脳浮腫，脳実質の圧排および水頭症の考察が必要である．

〔1〕 **RFID image；**腫瘍と周囲の脳浮腫は水素密度の増大のために共に明るく見え，二者のコントラストは弱い．腫瘍（強いシグナル）と骨（シグナルがほとんどない）とのコントラストが強くでるので，SE image 同様骨浸潤を認めうる．また sequence を短くすると血流も反映するので，そのスライスでの血流が同定でき，血管の圧排も認められることがある．

〔2〕 **IR image；**腫瘍は暗く見えるので，病変が灰白質より白質内にある方がコントラストが強い．また白質・灰白質のコントラストの消失は腫瘍の灰白質への浸潤を疑わせる．灰白質・白質のコントラストのために脳解剖の詳細がわかり，CT より詳細に腫瘍の局在と脳実質の圧排が同定できるメリットがある．特に大脳半球，脳幹部，小脳の外郭は骨のアーチファクトがないので解明

に認められる（Figs. 2, 3）．腫瘍とCSFおよび頭蓋骨は共に暗く見え，三者の鑑別が難しい．τを200msに短縮するとlong　T_1値をもつ腫瘍とCSFはシグナルが強くなるが，水素密度の低い骨はシグナルが弱く区別が可能である．また白質と灰白質・CSFの間のpartial volume effectsにより，白質内にlong T_1病変があるように見える場合がある．解剖学的局在と脳実質の圧排がないことで普通は区別ができるが，小さな腫瘍がある場合はその区別が難かしい．

〔3〕 **SE image**；IR imageと異なり，灰白質・白質のコントラストが弱いので，病変の局在による所見の違いはほとんどない．したがつて腫瘍は

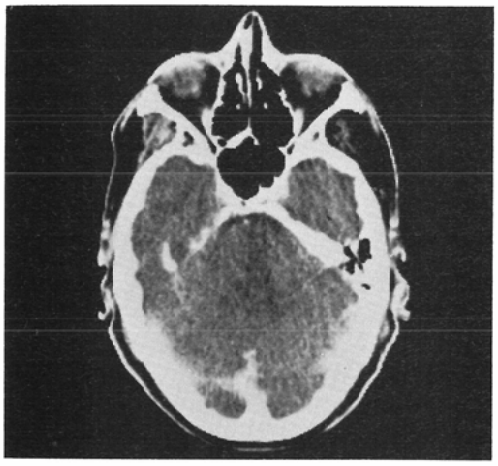

8a

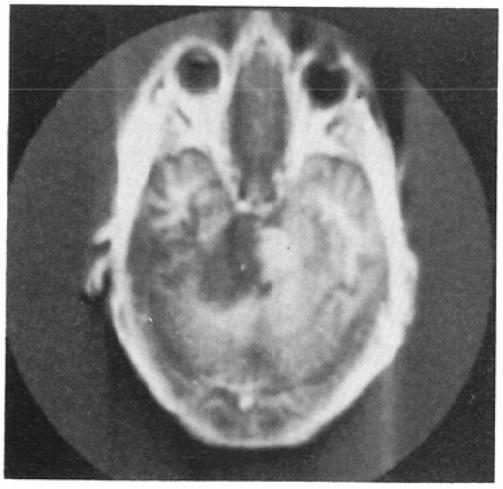

8b

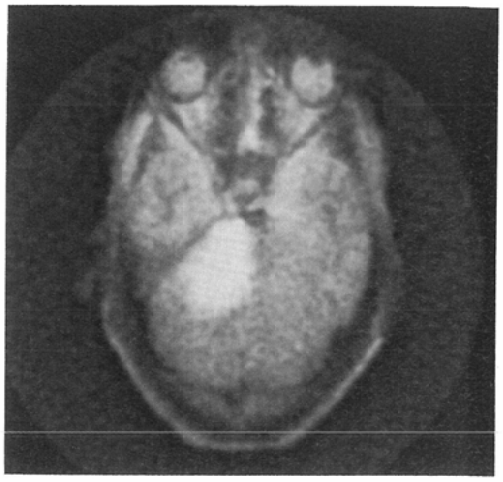

8c

Fig. 8　Intrinsic brain tumour in posterior fossa. Postcontrast CT (a), $IR_{1400/400}$ image (b), and $SE_{1080/40}$ image (c). On IR image the tumour and fourth ventricle were clearly recognised, but not on CT. SE image shows the tumour very clearly compared with CT scan.

均一な周囲の正常脳組織を背景とする明るい領域として認められる．腫瘍のlong T_1値は各マトリックスの値を減少させ，long T_2値は増大させる．多くの症例では後者の影響が主なので明るく見えるが，二者が相殺して周囲の脳組織と腫瘍コントラストが弱まることもある．τを80msに延長したSE imageはT_2値に依存する率が高まり，腫瘍描出に敏感であるが，CSFや蜘網膜下腔も明るく見え，脳室や脳表近くの腫瘍を区別するのは難しい．

脂肪または骨髄の両者はlong T_2値をもつがこれらのpartial volume effectsも同様に病変と間違われることがある（Fig. 2）．小脳の浮腫は一般に白質に存在するが，SE imageでは特にはっきり認められる．血管はSE imageでは暗く認められ，同定できる．

腫瘍の骨浸潤描出はSE imageのもつ利点のひとつである（Fig. 3）．腫瘍は暗い骨を背景として明るく見え，CTが腫瘍の骨浸潤を追えない点をカバーすることになる．

$SE_{1080/40}$ imageでは，交通または非交通性水頭症と脳萎縮による脳室拡大とを鑑別するのに非常

に有効である．CTでは脳室周囲の浮腫はCSFと脳実質との中間のdensityを示し，そのため脳実質とCSFとの間のpartial volume effectsと間違われる．$SE_{1080/40}$ imageでは浮腫は脳実質やCSFよりも明るく見えるので，その確認は容易である．脳室周囲の浮腫がCTとNMRの両者で認められることもあるが，CT上全く，あるいは少ししか変化の認められない症例でも，NMRではつきりと認められる場合もかなり多い（Fig. 7）．

一般に，周囲の脳組織とのコントラストの程度にかなり違いがあるもののほとんどの腫瘍はIR imageとSE imageの両者においてよく描出される．

腫瘍の種類の鑑別

腫瘍によるT_1，T_2値の変化自体は非特異的変化であるので，鑑別診断は他の画像診断同様，腫瘍の局在，患者の年齢，性別などの要因を考慮する必要がある．T_1，T_2値による腫瘍鑑別は今のところ不可能であり，多数の症例検討が必要である．

腫瘍および腫瘍以外の疾患との鑑別

鑑別すべき疾患として脳腫瘍，脳梗塞，巨大動脈瘤，動静脈奇形などがある．膿瘍は，水素密度，T_1，T_2値の増大と脳実質の圧排を来し，腫瘍との鑑別は今までのところ不可能である．脳梗塞は病変の局在と形態および浮腫の程度と局在，脳実質の圧排に基づいて行なわれる．巨大動脈瘤では血管壁の血栓は，short T_1値を持つ．また血流依存度の高い画像では動静脈奇形を診断するのに役立つ[24]．

CTとの比較

CTの長所は，解像力が良く，スキャンタイムが短く，骨のエロジオンがわかることである．他方，NMRの長所は軟部組織内のコントラストが強いこと，骨や手術後のクリップによるアーチファクトがほとんどないこと，骨浸潤がわかること，放射線障害がなく，くり返し経過観察ができる事などである．したがって二者の併用は脳腫瘍診断および治療経過観察の質を高めることになる．

緩和時間の意義

NMRで緩和時間が延長する原因は今のところよくわかっていない．初めの研究ではin vitroで緩和時間は水分含有量と比例関係を示したが，in vivoではこの関係が成立しない．腫瘍のもつlong T_1値が水分含有量の増加だけによるのかどうかは目下の議論の対象である[25)~27)]．またWeinsteinらは髄膜腫と後頭蓋窩の星状神経膠腫において，T_1値の正常または減少例を報告している[19]．とにかくNMR画像は臨床的に興味深く，なぜ腫瘍で緩和時間の変化が見られるのか，その基本的なメカニズムを知ることは興味深い．

Volume ScanningとMultiple Imaging

この二者の発明は腫瘍の画像化にとって画期的であった．Volume Scanning[16)28)]により，どの面でも2次元的画像を得られることになつた．これはステレオタクテックな手術や生検へ有用である．脳実質すべてをスキャンするには時間がかかり，解像力も限度がある．体積が小さい時は解像力も上り，スキャンタイムも短かくなるので，脳下垂体には有効である．

一方，多層断層画像法はCrooksら[29]により開発された．最近まで画像再生に長い時間（2～4分）かかつたが，この方法で5ないし15スライスを同時スキャンし，かつ以前1枚の画像を得るのとほぼ同時間で多数の画像が得られることになった．そのため患者の検査時間を大幅に短縮でき，同時間内で腫瘍のみならず脳全体を検査できるようになった．

常磁性造影剤

腫瘍及び腫瘍周囲の脳浮腫の鑑別に常磁性造影剤の発達が望まれるが，現在動物実験段階である．常磁性造影剤は緩和時間を短くする．常磁性物質の鉄やマンガンイオンは毒性が強く，有機物質の酸化窒素はずっと毒性が低い．これらは正常の脳血液関門を通らず，ヨード造影剤と同様に働くので脳血液関門の破壊の有無の有効な目印となろう．Brashら[30]による研究はこの点，非常に有益である．

治療効果および腫瘍再発の評価

腫瘍では初め緩和時間の増大があり，後に緩和時間の減少が認められる．したがって緩和時間は腫瘍の活動性の指標となり得る．しかしCT scanと同様，腫瘍再発の確認にはいくつかの問題点が

ある．T_1, T_2値の増大は放射線治療後の脳浮腫，および再発腫瘍にも認められる．また外科的手術や化学療法の影響も同定しなければならない．したがって，ある一定レベルのスキャンを治療後数か月してから再度行なうことは腫瘍再発確認のカギとなろう．

結　論

臨床経験数が乏しいとはいえ，NMRは脳腫瘍診断に新しい局面を開いたことは間違いない．NMRは侵襲がなく，有益な診断方法であり，CTに比していくつかの大きな利点がある．さらに最近のNMRスコープや造影剤の発達がこの手段をさらに有益なものにすると思われる．近い将来NMRの解像力の向上，検査時間の短縮が実現し，CTと同様一般病院にも普及すると思われる．

文　献

1) Damadian, R.: Tumour detection by nuclear magnetic resonance. Science, 171: 1151—1153, 1971.
2) Weisman, I.D., Bennett, L.H., Maxwell, L.R., Woods, N.W. and Burk, D.: Recognition of cancer in vivo by nuclear magnetic resonance. Science, 178: 1288—1290, 1972.
3) Parrish, R.G., Kurbard, R.J., Janese, W.W. and Bakay, L.: Proton relaxation rates of water in brain and brain tumour. Science, 183: 438—439, 1974.
4) Lauterbur, P.C.: Image formation by induced local interactions: Examples employing NMR. Nature, 242: 190—191, 1973.
5) Mansfield, P. and Maudsley, A.A.: Medical image by NMR. Br. J. Radiol., 60: 188—194, 1977
6) Damadian, R., Goldsmith, M. and Minkoff, L.: NMR in cancer VI. Fonar image of the live human body. Physiol. Chem. Phys., 9: 97—100, 1977
7) Hinshaw, W.S., Bottomley, P.A. and Holland, G.N.: Radiographic thin section image of the human wrist by nuclear magnetic resonance. Nature, 270: 722—723, 1977
8) Hounsfield, G.N.: Computed medical imaging. J. Comp. Assist Tomogr., 4: 665—674, 1980
9) Holland, G.N., Moor, W.S. and Hawkes, R.C.: NMR neuroradiology. Br J. Radiol., 53: 253—255, 1980
10) Hawkes, R.C., Holland, G.N., Moore, W.S. and Worthing, B.S.: Tomography of the brain: A preliminary clinical assessment with demonstration of pathology. J. Comp. Assist. Tomogr., 4: 577—583, 1980
11) Malland, J.: The noes have it! Do they? Br. J Radiol., 54: 831—849, 1981
12) Doyle, F.H., Gare, J.C., Pennock, J.M., et al.: Imaging of the brain by nuclear magnetic resonance. Lancet 2: 53—57, 1981
13) Zeitler, E. and Schmeirer, G.: NMR clinical results: Nuremberg. (In) Partain, C.L., James, A.C., Rollo, F.D. and Price, R.R., ed.: Nuclear Magentic Resonance (NMR) Imaging. pp. 267—275, 1983, W.B. Saunders, Philadelpnia
14) Luiten, A.L., Lucher, P.R., Van Uigen, C.M.J., Van Dijk, P. and den Boef, J.H.: Clinical results of NMR imaging. (In) Witcofski, R.L., Karstaedt, N. and Partain, C.L. ed.: NMR Imaging. pp. 133—138, 1982, Bowman-Gray School of Medicine, Winston Salem
15) Kaufman, B.: NMR imaging of the pituitary. Preesented at the Clinical NMR Symposium, Cleveland, September 7—9, 1982
16) Buoanno, F.S., Pykett, I.L., Brady, J.J., Block, P., New P.F.J., Richardson, E.P., Hinshaw, W. S., Goldman, N., Pohost, G. and Kistler, J.P.: Clinical relevance of two different nuclear magnetic resonance (NMR) approaches to immaging of a low grade astrocytoma. J. Comp. Assist. Tomogr., 6: 529—535, 1982
17) Bailes, D.R., Young, I.R., Thomas, D.J., Stranghan, K., Bydder, G.M. and Steiner, R.E.: NMR imaging of the brain using spin-echo sequences. Clin. Rad., 33: 395—414, 1982
18) Bydder, G.M., Steiner, R.E., Young, I.R., Hall, A.S., Thomas, D.J., Marshall, J., Pallis, C.A. and Legg, N.J.: Clinical NMR of the brain: 140 cases. A.J.R., 139: 215—236, 1982
19) Weinstein, M.R., Modic, M.T., Starnes, D.L., Parlicek, W., Gallagher, J. and Duckesnean, P. M.: Nuclear magnetic resonance—Comparison of inversion-recovery, saturation-recovery and usefulness of T_1 measurements of the brain tumour. Programme and Book of Abstracts. First annual meeting of the Society of Magnetic Resonance in Medicine. Boston 1982; 152 (to be published in Magnetic Resonance in Medicine)
20) Brant-Zawadski, M., Milles, C., Homan, D., Newton, T.H., Crooks, L., Sheldon, P., Buito, A. and Kaufman, L.: Nuclear magnetic resonance of cerebral abnormalities: Comparison with computer tomohraphy. Programme

and Book of Abstracts: First annual meeting of the Society of Magnetic Resonance in Medicine. Boston 1982; 23

21) Hule, W. and Loeffler, W.: NMR clinical results Erlangen. (In) Partain, C.L., James, A.E., Rollo, F.D. and Price, R.E., ed.: Nuclear Magnetic Resonance (NMR) Imaging. pp. 276—294, 1982, W.B. Saunders, Philadelphia

22) National Radiological Protection Board: Exposure to magnetic resonance clinical imaging. Radiography, 47: 258—260, 1981

23) Young, I.R., Bailes, D.R., Burl, M., Collins, A. G., Smith, D.T., McDonnell, M.J., Orr, J.S., Banks, L.M., Bydder, G.M., Greenspan, R.M. and Steiner, R.E.: Initial clinical evaluation of a whole body nuclear magnetic resonance (NMR) tomograph. J. Comp. Assist. Tomogr., 6: 1—18, 1982

24) Crooks, L.E., Mills, C.M., Davis, P.L., Brant-Zawadski, M., Hoenninger, J., Arakawa, M., Watts, J. and Kaufman, L.: Visualisation of cerebral and vascular abnormalities by NMR imaging: The effects of imaging parameters on contrast. Radiology, 144: 843—852, 1982

25) Kiricuta, J.R. and Simplace, M.V.: Tissue water content and nuclear magnetic resonance in normal and tumour tissues. Cancer Res., 35: 1164—1167, 1975

26) Kanode, S.S., Shah, S., Korgaonkar, K.S., Kasturi, S.K., Changhule, R.S. and Vijayarogha, R.: Absence of correlation between spin-lattice relaxation times and water content in human tumour tissues. Physiol. Chem. Phys., 8: 131—134, 1976

27) Taylor, P.C.T. and Bore, C.F.: A review of the magnetic resonance response of biological tissue and its applicability to the diagnosis of cancer by NMR radiology. C.T., 5: 122—134, 1981

28) Kramer, D.M., Schneider, J.S., Ruden, A.M. and Lauterbur, P.C.: True three dimensional nuclear magnetic resonace zeugmatographic images of a human brain. Neuroradiology, 21: 239—244, 1981

29) Crookes, L., Arakawa, M., Hoenninger, J., Watts, J., McRee, R., Kaufman, L., Davis, P.L., Margulis, A.R. and DeGroot, J.: Nuclear magnetic resonance whole body imager operating at 3.5 Kgauss. Radiology, 143: 169—174, 1982

30) Brasch, R.C., Hitrecki, D.E., London, D., Tozer, T.N., Doemervyn, J., Fuch, L.D. and Wolff, S.: Evaluation of nitroxide stable free radicals for contrast enhancement in NMR imaging. Programme and Book of Abstracts, First annual meeting of the Society of Magnetic Resonance in Medicine, 25—26, 1982