The University of Osaka
Institutional Knowledge Archive

Title	Virtual CT Endoscopy “Crusing Eye View”-血管性病変の3次元的計測への応用-
Author(s)	林, 宏光; 小林, 尚志; 隈崎, 達夫
Citation	日本医学放射線学会雑誌. 1996, 56(12), p. 880-882
Version Type	VoR
URL	https://hdl.handle.net/11094/19660
rights	
Note	

The University of Osaka Institutional Knowledge Archive : OUKA

https://ir.library.osaka-u.ac.jp/

The University of Osaka

Virtual CT Endoscopy "Cruising Eye View"
—血管性病変の3次元的計測への応用—

林　宏光　小林　尚志　隈崎　達夫

日本医科大学放射線科

Three-dimensional Measurement of Vascular Lesions with Virtual CT Endoscopy "Cruising Eye View" Method

Hiromitsu Hayashi, Hisashi Kobayashi and Tatsuo Kumazaki

The purpose of this report is to propose a new technique which allows three-dimensional measurement of vascular lesions based on the virtual CT endoscopy "Cruising-Eye-View (CEV)" method.

The view-point of CEV imagings was used as measuring point of vascular lesions. Using this technique, we could measure the actual length of arterial stenosis along the vessel in 3 patients with arteriosclerosis obliterans. The three-dimensional measuring technique with the CEV method may become a useful tool in treatment planning before interventional radiology, including metallic stent placement.

Research Code No. *: 208.1, 507.1*

Key words *: Helical CT, Virtual endoscopy, 3D measurement.*

Received May. 31, 1996; revision accepted Jul. 26, 1996

Department of Radiology, Nippon Medical School

はじめに

高速らせんCTのボリュームデータを利用し，観察の視点ならびに視線方向を観察対象臓器内に設定し，かつ対話的に再設定が可能なvirtual CT endoscopy (VCTE)[1),2)]は，現在，新しい血管性病変の診断法として注目されている．今回われわれは，VCTEである"Cruising Eye View (CEV)"法を用い，血管性病変の3次元的計測を試みたので報告する．

方　法

使用したらせんCTは日立CT-W3000である．撮影条件ならびにCEV画像の作成法は，以前の報告[1)]と同様である．血管造影にて狭窄病変が確認されている閉塞性動脈硬化症(ASO)3例を対象とした．CEVの手法を利用し，血管走行に沿い，狭窄病変の長さを3次元的に計測する．

計測の手順として，ボリュームデータより2mm間隔で再構成した原画像あるいは3次元血管造影像(3D-CTA)により，計測する狭窄病変の範囲を決定する．計測範囲の中枢側ならびに末梢側を，CEVのロカライザーである3D-CTA上に指示する．同時に血管内における観察視点のZ軸方向の位置もロカライザー上に表示させる(Fig.1)．CEVにより血管内を中枢側より末梢側に観察し，視点のZ軸方向の値が狭窄病変の中枢側の値と一致した際の座標を，計測開始点として画面上に表示させる(Fig.2)．その後，狭窄内をCEVにてZ軸方向に0.1mmごとに観察してゆく．この際，観察視点の座標を(x, y, z = a, b, c)とし，移動した後の座標を(A, B, C)とすると，視点がこの間で移動した距離は$(a-A)^2+(b-B)^2+(c-C)^2$の平方根より求められる(Fig.3)．この値を視点を移動する度に計算し，観察の視点が狭窄の末梢側に一致するまで繰り返す．そしておのおのの視点の移動距離の合計を算出することで，測定範囲の血管走行に沿った狭窄長が算出される(Fig.4)．

結　果

ASO 3 例にて狭窄部のCEV画像が得られた．方法に記載した手順により，全例にて狭窄部の血管走行に沿った長さが求められた．呈示症例における狭窄部の上下長は8.65mmと測定された．

考　察

VCTEは，らせんCTのボリュームデータを利用した新しい血管性病変の評価法として，現在注目されている[1),2)]．また，最近ではMRの画像より同様に血管内を表示させる報告も見受けられる[3)]．しかし，これらの報告は実際の血管内視鏡と同様に内腔面のイメージをCTならびにMRIより得ることを目的としたものであり，付加的に臨床応用が可能なVCTEの新しい活用法に関しての提案は見当たらない．今回われわれは，CTの位置情報の正確さを利用したVCTEの新しい活用法として，実際の内視鏡では実現が困難な血管性病変の 3 次元的距離計測を試みた．本計測法の臨床応用により，ASOや大動脈瘤の術前に，血管走行に沿った正確な狭窄・拡張病変の計測が可能になるものと考えられる．血管性病変の 3 次元的距離計測のgold standardは，いまだ確立されておらず，従来，おもに血管造影像より狭窄長や拡張径は測定されてきた．しかし，血管造影像はあくまでも 2 次元的投影像であり，またその計測法は直線的であるため，実際の病変長を知るという観点からは本質的な困難を伴うものといえる．この結果，術前に正確な病変長が把握しえず，ステントが短く病変を十分にカバーしきれない[4)]，あるいはグラフトが長すぎて屈曲するなどの問題を生ずる一因となってきたが，本計測法の臨床応用により，このような状況は回避されうるものと考えられる．ここでこの計測法の留意すべき点として，視点の設定位置により計測値

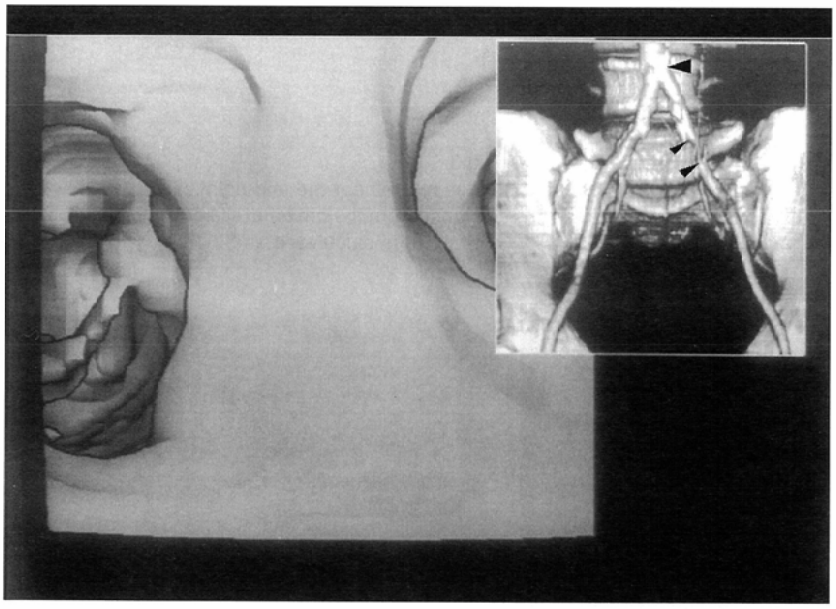

Fig.1
Inner image at the iliac bifurcation with a Cruising-Eye-View method. Three-dimensional CT angiographic image (the right upper corner), as a localizer of the inner image, shows severe stenosis at the left common iliac artery. The large arrowhead indicates a view-point of the inner image, while small arrowheads indicate the extent of the stenosis.

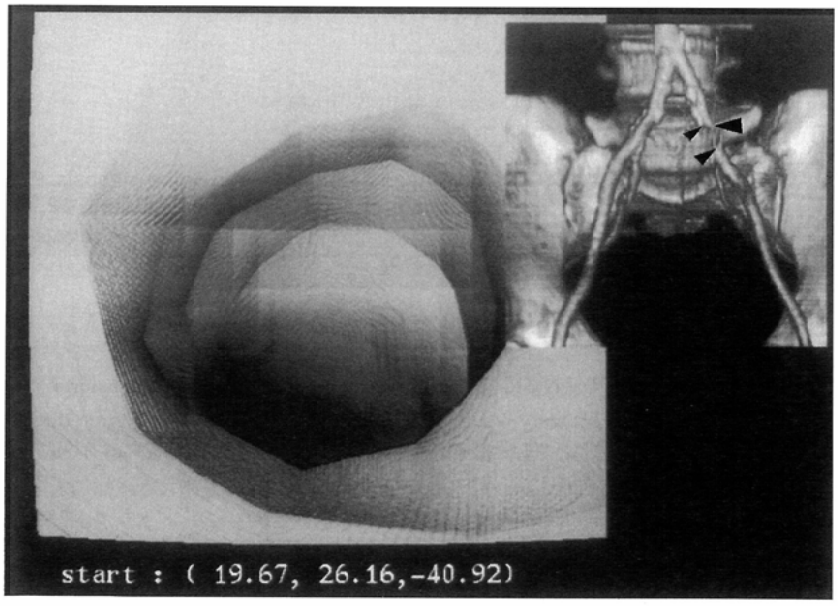

Fig. 2
Inner image at the proximal site of the stenosis. The coodinate of this point is at (x, y, z = 19.67, 26.16, −40.92).

が微妙に変化する点が上げられる．今回の検討では血管内腔面の中心点を通過するように視点を設定した．どの点を計測に用いるべきか検討中であるが，本測定値の妥当性ならびにその変動の範囲を知るためには，ファントームを用いた基礎的検討が必要であり，それを参考に臨床的許容範囲内におさまるように視点を設定する必要があるものと考えられた．

CEVならびにこれを利用した3次元的計測法は，血管性病変のみならず管腔臓器の病変に対して広く利用でき，さらに観察の視点を管腔外に移動することで，実質臓器の病変の計測にも応用可能である．検討すべき点は存在するものの，本法により非侵襲的な人体の3次元的距離計測は可能になるものと考えられる．

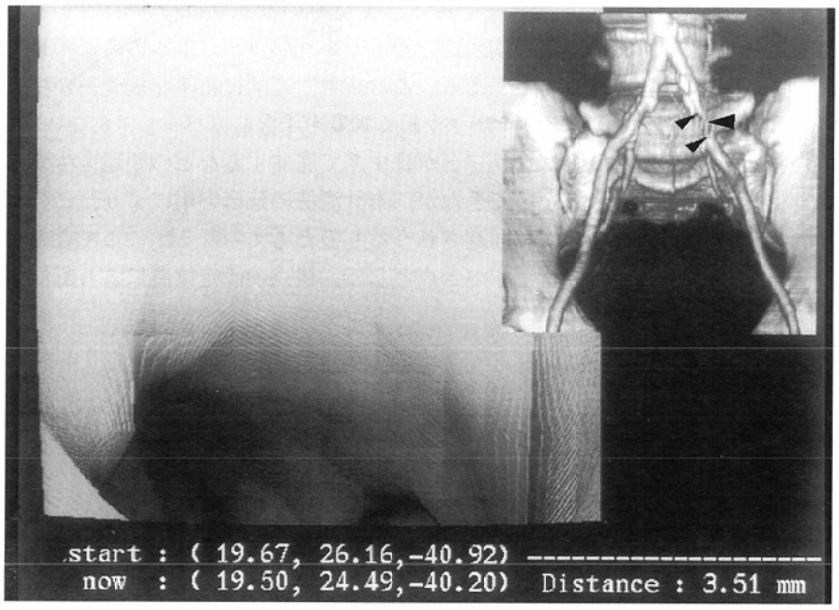

Fig.3
Inner image near the mid-point of the stenosis. The distance from the proximal site of the stenosis to this viewpoint is calculated as 3.51mm.

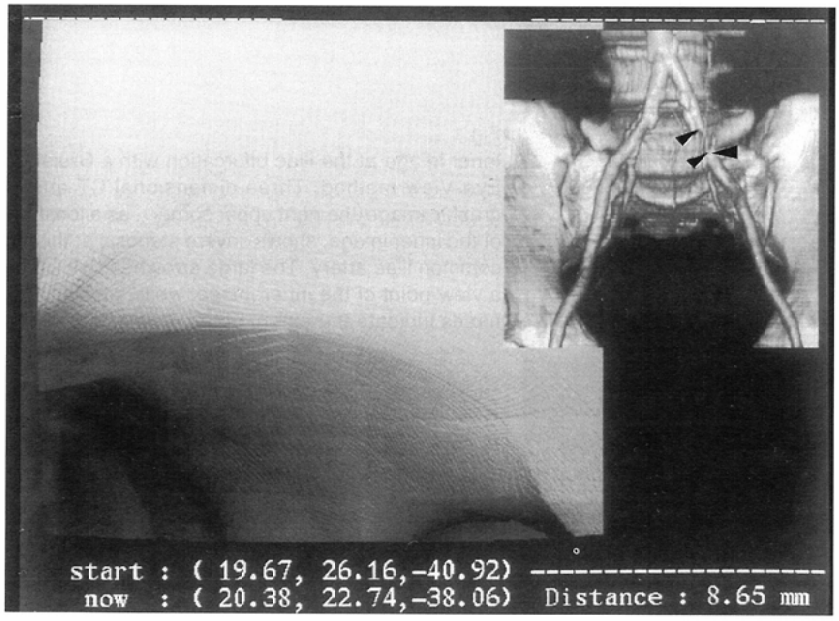

Fig.4
Inner image at the distal site of the stenosis. The coordinate of the end-point is at (20.38, 22.74, −38.06), and the length of the stenosis is calculated as 8.65mm.

文　献

1) 林　宏光，小林尚志，隈崎達夫，他：血管性病変のvirtual CT endoscopy“Cruising Eye View”の開発ならびに臨床応用．日本医放会誌　56：135-136, 1996

2) Rubin GD, Napel SA, Beaulieu CF, et al: Virtual angioscopy with volume-rendered CT angiograms: three-dimensional rendering without editing or thresholding. Radiology 197 (Sup): 144, 1995

3) Davis CP, Ladd ME, Romanowski BJ, et al: Human aorta: preliminary results with virtual endoscopy based on three-dimensional MR imaging data sets. Radiology 199: 37-40, 1996

4) 西巻　博，磯部義憲，吉田暢元，他：腹部大動脈瘤に対する経大腿動脈的経カテーテル的血管内ステントグラフト留置術の臨床経験．日本医放会誌　56：136, 1996