The University of Osaka
Institutional Knowledge Archive

Title	起立負荷99mTc-HMPAO脳SPECTによる脳灌流圧の変化の観察
Author(s)	林田, 孝平; 西村, 恒彦; 植原, 敏勇 他
Citation	日本医学放射線学会雑誌. 1992, 52(7), p. 1036-1038
Version Type	VoR
URL	https://hdl.handle.net/11094/19667
rights	
Note	

The University of Osaka Institutional Knowledge Archive : OUKA

https://ir.library.osaka-u.ac.jp/

The University of Osaka

日本医放会誌：52（7），1036—1038，1992（平4）

研究速報

起立負荷^{99m}Tc-HMPAO脳SPECTによる脳灌流圧の変化の観察

国立循環器病センター放射線診療部[1)]
大阪大学医学部トレーサー解析[2)]
林田　孝平[1)]　西村　恒彦[1)2)]　植原　敏勇[1)]
神長　達郎[1)]　広瀬　義晃[1)]

（平成4年4月16日受付）
（平成4年5月15日最終原稿受付）

Raise up ^{99m}Tc-HMPAO Brain SPECT for Detecting the Change in Cerebral Perfusion Pressure

Kohei Hayashida[1)], Tsunehiko Nishimura[1)2)], Toshiisa Uehara[1)], Tatsurou Kaminaga[1)] and Yoshiaki Hirose[1)]
[1)]Department of Diagnostic Radiology, National Cardiovascular Center
[2)]Department of Tracer Data Analysis, Medical School, Osaka University

Research Code No. : 721

Key Words : Cerebral vascular disease, Raise up stress test, ^{99m}Tc-HMPAO, Brain SPECT

^{99m}Tc-HMPAO crossed the blood brain barrier instantly in proportional to cerebral blood flow. Raise up stress and supine resting ^{99m}Tc-HMPAO with brain SPECT was devised for detecting abnormal response in the changes of cerebral perfusion pressure. Asymmetric ratio in the middle cerebral artery area in patients with internal carotid artery occlusion (n=5) was changed significantly from 0.82 ± 0.06 to 0.90 ± 0.06 and that of normal (n=5) was not changed from 0.94 ± 0.03 to 0.95 ± 0.01. Raise up ^{99m}Tc-HMPAO brain SPECT enhanced the detectability in abnormality of regional cerebral blood flow and visualized the dys-autoregulated area during blood pressure falls.

1. はじめに

^{99m}Tc-Hexamethylpropyleneamine oxime（=HMPAO)d，1体は[1)]，脳血液関門を通過し，瞬時に低脂溶性に変換されることにより脳血流分布を観察できる[2)]．さらに，Acetazolamide静注法[3)]，CO_2吸入法[4)]などの脳血流増加，Matas test[5)]，Baloon occ lusion test[6)]，Wada test[7)]など脳血流減少の負荷法に応用されてきた．今回，起立負荷時，臥位安静時にそれぞれ^{99m}Tc-HMPAOを投与し，脳血流の変化を捉える方法を開発したので報告する．

2. 方法と対象

ベッドサイド^{99m}Tc-HMPAO標識法（Fig. 1）：起立直前に三方活栓をつけた19Gエラスタ針をセレテック・バイアル（アマシャム薬品）に注入し，注射器で$^{99m}TcO_4^-$ 1,300MBqを注入，吸入を繰り返すことにより標識し，初回投与分500MBqと減衰を見込んだ二回目投与分630MBqの^{99m}Tc-HMPAOを調整した．

起立負荷法（Fig. 2）：臥位にて両足を挙上し15分後，起立させ直ちに^{99m}Tc-HMPAO 500MBqを静注する．初回SPECT撮像終了後^{99m}Tc-HMPAO 600MBqを再投与し二回目のSPECT

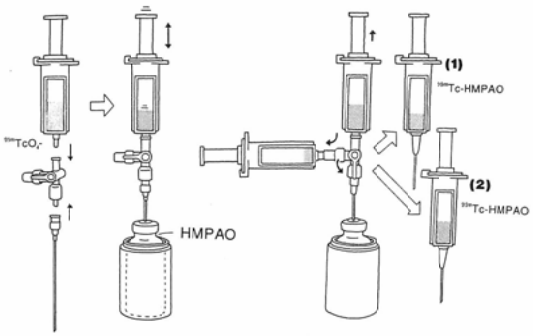

Fig. 1　Labeling method of HMPAO with Tc-99m at bed-side.（HMPAO＝Hexamethylpropyleneamine oxime）

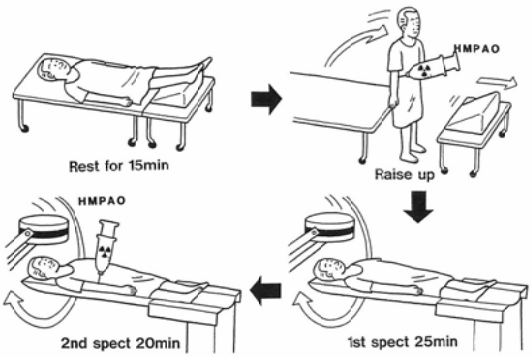

Fig. 2　Procedure of raise up stress and supine rest testing with 99mTc-HMPAO brain SPECT.

の撮像を行う．SPECT 像において両側の中大脳動脈領域の皮質に関心領域を設定し，初回と二回目の対側比を比較した．有意差検定は paired t-test を用いた．また起立前後に血圧測定を行った．対象は，片側内頸動脈閉塞（＝ICO）7 例（年齢65±9歳，男：女＝6：1）で，このうち5例は，X 線 CT にて低吸収域を認めなかった．

尚，対照は脳血管に異常を認めない正常5例（＝NR）（年齢62±15歳，男：女＝3：2）である．使用機種は，GAP コリメータを装着した General Electric 社製 STARCAM 400AC/T である．収集マトリックス64×64，初回は15秒間，二回目20秒間の64step のデータを収集した．吸収補正（0.12 cm^{-1}），Butter-worth フィルターによる前処理後，Ramp フィルターにて再構成した．また，初回と二回目の差し引像にて臥位の脳血流分布も観察した．

3. 結　果

収縮期の血圧変動は，X 線 CT にて低吸収域を認めない ICO 群で－12±4mmHg，NR 群で－10±5mmHg と有意差がなかった．また，中大脳動脈領域の対側比は，ICO 群の起立負荷では0.82±0.06，臥位では0.90±0.06と有意差（$p<0.01$）があったが，NR 群の起立負荷では0.94±0.03，臥位では0.95±0.01と有意差がなかった．X 線 CT にて低吸収域を認めた ICO 2 例を示す．（症例1：Fig. 3）63歳男性．梅毒性大動脈瘤の置換手術時に左総頸，左鎖骨下動脈を結紮した．X 線 CT では左放射冠にのみ低吸収域があり，中大脳動脈域では，脳萎縮を認めた．起立時（血圧変動－10 mmHg）に前頭葉から頭頂葉に血流低下があり，臥位にて前頭葉に血流増加を認めた．（症例2：Fig. 4）77歳，男性．血管造影では左内頸動脈が閉塞し，X 線 CT にて左前頭葉に低吸収域を認めた．発症15日目の99mTc-HMPAO 脳 SPECT にて，座位の起立負荷（血圧変動－10mmHg）で左

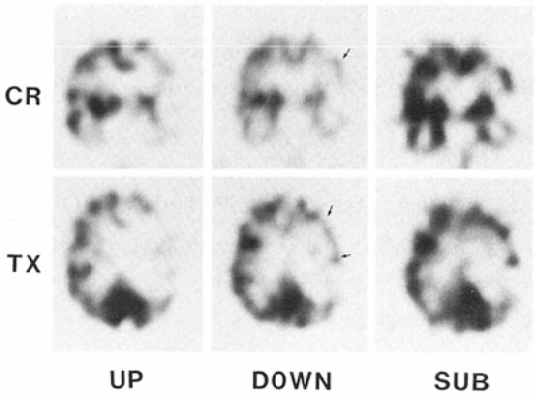

Fig. 3　Case of postoperative thoracic aneurysm with ligation of left common carotid artery. Comparing raise up with supine resting 99mTc-HMPAO brain SPECT, a perfusion defect in the left frontal area diminishes in size in supine resting indicating an abnormal responded area in cerebral blood flow during blood pressure fall in the vicinity of the infarcted area (→). CR＝Coronal view. TX＝Transaxial view, UP＝Raise up 99mTc-HMPAO brain SPECT, Down＝Supine resting 99mTc-HMPAO brain SPECT SUB＝Subtracted 99mTc-HMPAO brain SPECT.

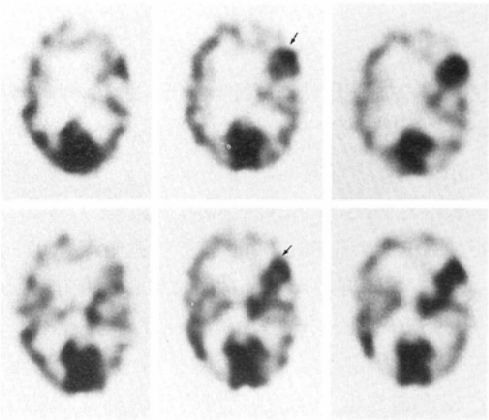

UP　　DOWN　　SUB

Fig. 4 Case of subacute cerebral infarction. Comparing raise up with supine resting ^{99m}Tc-HMPAO brain SPECT, a hyperemic area in the left frontal area being interpreted as luxury perfusion shows an excessive decrease in vascularity during blood pressure fall indicating the dys-autoregulated area (→). Abbreviations as in Fig. 3.

前頭葉に hyperemia があり，この領域は臥位にて異常な血流増加を認めた．さらに，発症後22日のポジトロン検査にて hyperemia の領域は酸素代謝が低下しており"Luxury perfusion"と判定できた．

4. 考　　察

起立負荷時，臥位安静時に^{99m}Tc-HMPAO を投与し脳血流の変化を観察した．起立負荷法で ICO 群では，対側比の低下がみられ，脳血流異常の領域の検出能を向上させた．また，亜急性期あるいは術後脳梗塞例では，血圧の下降に伴い^{99m}Tc-HMPAO の不均等な分布がみられた．これらの領域は，脳灌流圧の低下に伴う血流の異常な反応，Dysautoregulation の領域と解される[8]．このようにベッドサイド^{99m}Tc-HMPAO 標識法にて脂溶性分画を有効に利用し[9]，^{99m}Tc-HMPAO 脳 SPECT に起立負荷法を併用することで脳血流異常の検出能が向上し，脳灌流圧の変化をも観察しうる．

文　　献

1) Neirinckx RD, Canning LR, Piper IM, et al: Technetium-99m d,1-HM-PAO: A new radiopharmaceutical for SPECT imaging of reginal cerebral blood perfusion. J Nucl Med 28: 191—202, 1987
2) Sharp PF, Smith FW, Gemmell HG, et al: Technetium-99m HM-PAO stereo-isomers as potential agents for imaging regional cerebral blood flow: Human volunteer studies. J Nucl Med 27: 171—177, 1986
3) Suillivan HG, Kingsbury TB, Morgan ME, et al: The rCBF response to diamox in normal subjects and cerebrovascular disease patients. J Neurosurg 67: 525—534, 1987
4) Herold S, Brown MM, Frackowiak RSL, et al: Assessment of cerebral haemodynamic reserve: Correlation between PET parameters and CO_2 reactivity measured by the intravenous ^{133}Xenon technique. J Neurol Neurosur Psychiatry 51: 1045—1050, 1988
5) Matsuda H, Higashi S, Terada H, et al: Evaluation of cerebral collateral circulation by technetium-99m HM-PAO brain SPECT during Natas test: Report on three cases. J Nucl Med 29: 1724—1729, 1988
6) Monsein LH, Jeffrey PJ, Van Heerden BB, et al: Assessing adequacy of collateral circulation during balloon test occlusion of the internal carotid artery with ^{99m}Tc-HMPAO SPECT. AJNR 12: 1045—1051, 1991
7) Biersack HJ, Linke D, Brassel F, et al: Tc-99m HM-PAO brain SPECT in epileptic patients before and during unilateral hemisphere anesthesia (Wada Test): Report of three cases. J Nucl Med 28: 1763—1767, 1987
8) Power WJ, Grubb RL, Raichile ME: Physiological responses to focal cerebral ischemia in human. Ann Neurol 16: 546—552, 1984
9) 林田孝平，西村恒彦，植原敏勇，他：^{99m}Tc-HMPAO の脳血流シンチグラフィーとしての臨床的有用性の検討，核医学，25: 231—241, 1988