Osaka University Knowledge Archive

Title	シリコン製離脱式バルーンの開発
Author(s)	町田, 徹; 青木, 茂樹; 佐々木, 泰志 他
Citation	日本医学放射線学会雑誌. 1990, 50(11), p. 1445-1447
Version Type	VoR
URL	https://hdl.handle.net/11094/19670
rights	
Note	

Osaka University Knowledge Archive : OUKA

https://ir.library.osaka-u.ac.jp/

Osaka University

日本医放会誌：50（11），1445—1447，1990（平2）

研究速報

シリコン製離脱式バルーンの開発

1）東京大学医学部放射線科，2）関東労災病院脳神経外科
町田　徹[1)]　青木　茂樹[1)]　佐々木泰志[1)]　佐々木康人[1)]
飯尾　正宏[1)]　松野　彰[2)]　吉田　伸一[2)]　馬杉　則彦[2)]

（平成2年6月14日受付）
（平成2年9月3日最終原稿受付）

Development of All-Silicone Detachable Balloons

Tohru Machida[1)], Shigeki Aoki[1)], Yasushi Sasaki[1)], Yasuhito Sasaki[1)], Masahiro Iio[1)], Akira Matsuno[2)], Shinichi Yoshida[2)] and Norihiko Basugi[2)]
1) Department of Radiology, University of Tokyo
2) Department of Neurosurgery, Kanto-Rosai Hospital

Research Code No. : 503.9

Key Words : Detachable balloon, Cerebral aneurysm, Interventional radiology

Treatment of cerebral vascular lesions such as carotidcavernous sinus fistulas and giant aneurysms is now being performed with intravascular detachable balloon embolization techniques. We have developed several types of all-silicone detacable balloons. Our balloons have self-sealing valves (with or without collars) and detach with simple traction.

The self-sealing valve is smaller than 0.6 mm and the balloon can easily be placed through a 7-F catheter. We started clinical trials and a representative case was reported.

はじめに

離脱式バルーン（detachable balloon）は脳動脈瘤や動静脈瘻の治療などに応用され，確立した治療法となりつつある．しかし現在までのところ欧米の製品が主で，わが国に普及しているものはほとんどなく，これら欧米の製品にしても仲々手に入り難いのが実状である．今回われわれは国産のdetachable balloonを開発し，臨床に応用する機会をえたのでここに報告する．

Balloonの構造

Balloonはall-silicone製で4尖弁型の独自の逆流防止機構を有し，牽引法により1.5F～2Fのカテーテルから離脱しうる（Fig. 1）．このballoonの中核をなす弁の部分は径0.6mmと小さく，7Fの親カテーテルを容易に通過しうる．

Balloonの形状

Balloonの容量は現在の所最少0.1mlであり，球形，楕円形の他種々の形状のものが作製可能であり，細長いものではinflateする際にballoonの先端からまた後端からふくらませていくことができる．またinflateして離脱後，弁の部分がふくらんだballoonの外方に突出しない，いわゆる「ヘソなし型」も作製されている（Fig. 2）．Balloonのカテーテルへの装着部は親カテとのギャップの少ないスムーズな形状になっており塞栓術がうまくいかなかった場合にも親カテーテルを通じてballoonを回収しやすくなっている．

Balloon内に金属マーカーを付すことも可能である（Fig. 4C）．

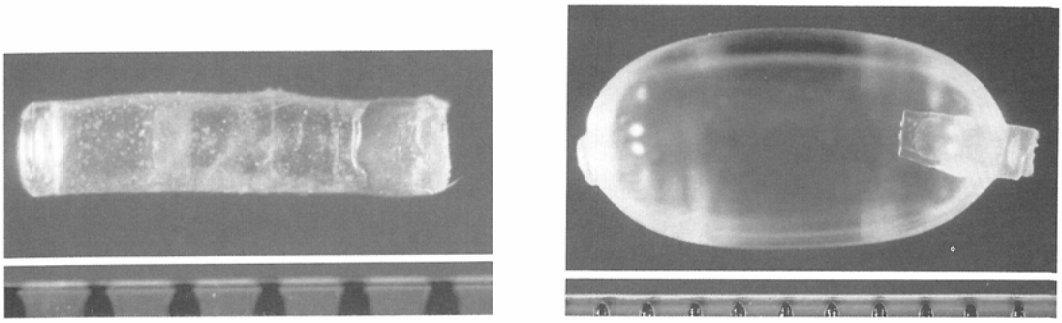

A B

Fig. 1 Detachable balloons before and after inflation
A: Uninflated, B: Inflated to 0.1ml

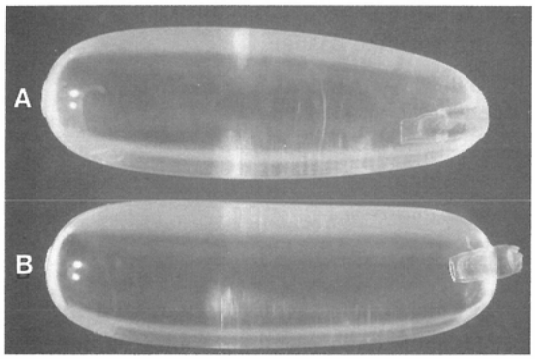

Fig. 2 Detachable balloons with and without collar
A: Collarless balloon (inflated to 0.3ml), B: With collar (inflated to 0.3ml)

Balloon の性能

Inflate した balloon を室温にて生食中に放置した実験では，balloon の内容を170mgI/ml の造影剤としたものは1年2カ月を経てもなお形状，大きさとも不変であった．このballoonはsilicone製であるので半透性を有し，内容は170～200mgI/ml 程度の造影剤または硬化剤で置換することが望ましい．高張の造影剤を注入しておくとballoonが膨張し，時に破裂する危険性があるからである(Fig. 3)．

Fig. 4 に代表的症例を供覧する．

考　察

Serbinenko[1]により初めて報告されたdetachable balloon は Debrun ら[2]の latex 製，Hieshima[3]，Taki[4]らによるsilicone製のものに大別することができる．われわれの開発したballoonはall-silicone製であり弁に独自の工夫がなされ勝れた逆流防止機構を有している．

現在0.1ml 入りのものを標準としているが弁の



A B

Fig. 3 Change of the diameter of balloons filled with different concentration of contrast material. Balloon 1 was filled with contrast material in 300mgI/ml, Balloon 2 was filled with 170mgI/ml.
A: Plain film immediately after inflation. We immersed balloons in normal saline in room temperature. B: Plain film, one month after A. balloon 1 had swelled 2 showed no remarkable changes.

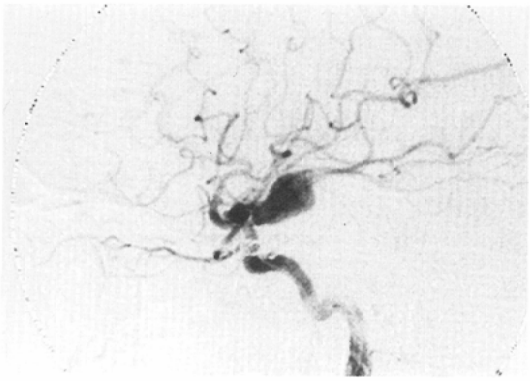

A

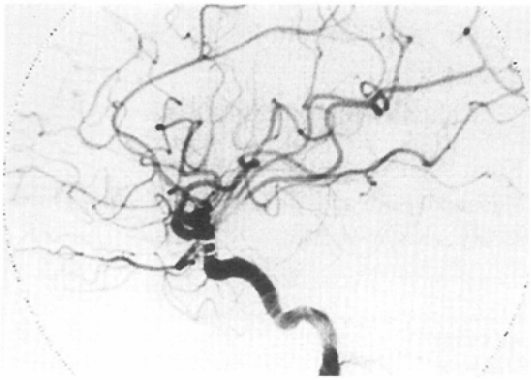

B

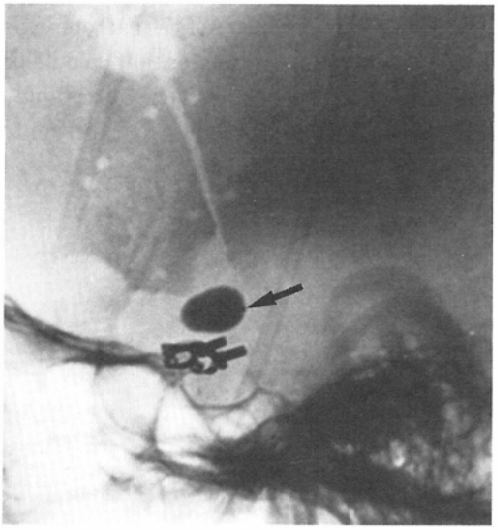

C

部分が0.6mmと小さいためさらに少ない容量のものも作製しうる．

変形balloonは作製されてから日も浅く，耐久性などのテストも十分でないため臨床的有用性の評価は今後の課題であるが，手技的に複雑なdouble balloon法の回避などの利点が考えられる．

Detachable balloonの臨床応用の報告は近年多く見られるが[5]，われわれのballoonも十分臨床に応用しうるものであり，脳動脈瘤や動静脈瘻の治療に有効であると考えられる．

本論文の要旨は第49回日本医学放射線学会総会にて発表した．

balloonの作製に多大な御尽力を頂いた(株)高研の和田文男氏に深謝致します．

文　献

1) Serbinenko FA: Balloon catheterization and occlusion of major cerebral vessels. J Neurosurg 41: 125—145, 1974
2) Debrun G, Lacour P, Caron JP, et al: Detachable balloon and calibrated-leak balloon techniques in the treatment of cerebral vascular lesion. J Neurosurg 49: 635—649, 1978
3) Hieshima GB, Grinnell VS, Mehringer CM: A detachable balloon for therapeutic transcatheter occlusions. Radiology 138: 227—228, 1981
4) Taki W, Handa H, Yamagata S, et al: Balloon embolization of a giant aneurysm using a newly developed catheter. Surg Neurol 12: 363—365, 1979
5) Halbach VV, Hieshima GB, Higashida RT: Treatment of intracranial aneurysms by balloon embolization. Semin Interventional Radiology 4: 261—268, 1987

Fig. 4　Right internal carotid giant aneurysm
A: Right internal carotid angiogram, lateral view (pre-embolization), B: Right internal carotid angiogram, lateral view (post-embolization), C: Plain skull (CR) after embolization. We successfully embolized a partially-thrombosed giant aneurysm at the suprasellar portion of the right internal carotid artery by our detachable balloon. A metal marker can be visualized at the posterior aspect of the ballon (C arrow). Note that this patient had received neurosurgical clipping for a left IC-PC aneurysm.