The University of Osaka
Institutional Knowledge Archive

Title	胃集検間接撮影の診断能に関する研究
Author(s)	清成, 秀康
Citation	日本医学放射線学会雑誌. 1970, 30(1), p. 1-22
Version Type	VoR
URL	https://hdl.handle.net/11094/19676
rights	
Note	

The University of Osaka Institutional Knowledge Archive : OUKA

https://ir.library.osaka-u.ac.jp/

The University of Osaka

特別掲載

胃集検間接撮影の診断能に関する研究

九州大学医学部放射線医学教室（主任：入江英雄教授）
大学院学生 清 成 秀 康

（昭和45年2月23日受付）

Study on Capability of Diagnosis in Indirect Mass Survey of the Stomach

Hideyasu Kiyonari
Department of Radiology, Faculty of Medicine, Kyushu University

Indirect radiography of the stomach was performed in 102 cases of carcinoma, 62 cases of polyp, and benign ulcers of the stomach, using stomach mass survey. And evaluation of this technique was carried out in the respects of capabilities of detection of the lesions, differential diagnosis and difference of radiographic findings in various positions of patient. All cases of advanced carcinoma of the stomach was showed up with this technique, but it was difficult to discover early carcinoma, less than 2.0 cm in size. Lesion, 2.1–4.0 cm in size was of borderline in size for detection of the abnormality in carcinoma of the stomach. We found abnormalities very often in prone filling stomach, supine double contrast study and erect filling stomach.

It was possible to detect polyp, larger than 2.1 cm in size but difficult to find when polyp was less than 1.0 cm in size. Polypoid lesion was much better radiographed in supine double contrast study, prone filling stomach.

In the gastric ulcer, we found the lesion larger than 0.6 cm in size, but it was hard to see the abnormality less than 0.5 cm in size. Supine double contrast study and prone filling stomach were much better for detection of the ulcer of the stomach.

目 次

Ⅰ．緒 言
Ⅱ．研究方法及び材料
1） 対象例
2） 使用装置
3） 撮影方法
4） 間接撮影及び直接撮影フイルムの読影
5） 大きさ，部位についての定義
Ⅲ．結 果
1） 胃癌の間接診断能
a）胃癌の大きさよりみた間接診断能
b）胃癌の部位別にみた間接診断能
c）直接撮影及び間接撮影に於ける病的所見の出かた
d）無所見と読影した胃癌症例の検討
e）読影のバラッキ
f）撮影体位の検討
2） ポリープの間接診断能
a）ポリープの大きさによる間接診断能
b）ポリープの部位による間接診断能
c）撮影方法による間接診断能
3） 胃潰瘍の間接診断能
a）潰瘍の大きさによる間接診断能
b）潰瘍の部位による間接診断能
c）無所見例の検討
d）撮影方法による間接診断能
Ⅳ 考 按
Ⅴ．結 語

I. 緒　言

わが国の成人病中，癌の占める割合は大きく，かつ，年々増加する傾向にある[1)2)]．中でも胃癌は，全癌中の50%以上を占めていることが人口動態統計[3)]に示されている．

現在，癌の治療は，外科的療法，放射線療法，化学療法等，いずれの分野においても急速な進歩を遂げつつあり，なお前途に大きな希望を抱き得るが，少くとも現今の時点で最も信頼し得る方法は，早期発見，早期手術である．この事は胃癌に対して最もよく当てはまることであり，胃癌対策すなわち早期発見と云つても過言ではない．

わが国における胃癌の早期診断は，近年，レ線診断，内視鏡診断，細胞診等の飛躍的な進歩に伴ない，年々向上し，いわゆる早期胃癌の発見は，臨床医家にとつて日常的なものとなりつつある．[4)~12)]

胃癌を出来るだけ早期に発見する努力は，全ての放射線科医，内科医，外科医が外来患者について行なつているが，胃癌は，病初，症状の無いことが多く[13)]，外来を訪れない人々に対して，胸部結核の場合と同じように集団検診を行なうという考えが生れて来た．

胃の集団検診に用いる検査法としては，レントゲン検査，内視鏡検査，細胞診，松原反応，潜血反応などがあるが[14)~25)]，多人数を対象とする場合，時間的，経済的にみて，レントゲン検査が最も目的に合つており，信頼性も高い．又多人数を対象にして，医師の健康を害することなく経済的に検査を行なうためには，徒来の透視と直接撮影では不都合なことが多く，結核の場合と同じく，胃の間接撮影が工夫されてきた．

わが国においては，入江がはじめて胃集団検診の必要性を唱へ，1951年，日本医学放射線学会で基礎的実験とその検査結果を報告している．その後，間接撮影法による胃集団検診は年々普及し，有賀[26)27)]によれば，1963年までの全国集計は，674,877名，39年度 210,017名，40年度，333,531名で合計 1,218,425名に達している．

欧米では，1949年にアメリカの Roach, Morgan 等による報告がある[28)~30)]．

このように集団検診が普及すると共に撮影方法に工夫がこらされ，間接撮影による診断能力も大いに向上して来たが，果して間接撮影によりどの程度診断し得るかと云う問題が生れて来た．間接撮影の精度については，基礎的研究やField workをもとにした数多くの報告がある．これらはいずれも臨床の場における集検データの検討や，ファントーム実験であり，間接撮影の診断能の限界，云いかえると見落しについての検討は不充分であると思われる[31)~43)]．

著者は，胃集検方式による間接撮影において癌，ポリープ，潰瘍が，各々その大きさ，型，存在部位によつてどの程度発見出来，また，どの程度見落しがあるかを実験的に検討し，また同時に，撮影方法の検討や，直接撮影との比較も行なつてみた．

II. 研究方法及び材料

予め直接撮影，内視鏡により確診がついており，原則として手術予定の患者について，集検方式による間接撮影を行なつた．そして先ず，上記直接撮影および内視鏡所見を考慮に入れないで間接撮影フイルムを観察し，直接撮影フイルムによる診断および切除胃の肉眼所見と比較して，第一に見落しを検討し，次に部位の一致，不一致を調べ，さらに鑑別診断（質的診断）の適否を調べ，間接撮影の診断能を検討した．

1)　対象例

1967年8月～1968年1月の間に九大病院，国立福岡中央病院，福岡赤十字病院で手術を行なつた胃癌 104例と，一部，九大病院放射線科と福岡市天神クリニックで経過をみているものを含むポリープ62例および潰瘍50例である．ポリープについては，少くとも内視鏡で確認されているものに限つて検討した．

2)　使用装置

装置は，島津製11インチイメージ付X線TV装置で，これにII間接装置を付け，Cannon の35㎜カメラで撮影した．（表1）

3)　撮影方法

表2のごとく，背位薄層像，腹位薄層像，腹位充満像，腹位第一斜位像，背位二重造影像，立位

Table 1 Indirect Roentgenographic System.

Generator	YAMASHIRO III TYPE (Shimazu Seisakusho)
Tilting Table	RS TYPE
Tube	Circulex 0.5/1.5 C Focus 0.5×0.5mm
Image Intensifier	Shimazu 11 inch.
Lens	f=75mm
Camera	Nicon F 250 F 1.8 f=85mm
Film	SAKURA New Y Type FUJI Neopan SS

Table 2 The position of patients and amount of barium meal given.

1) Supine thin layer method with 30ml of barium meal.
2) Prone thin layer method.
3) Prone filled, with 200ml of barium meal and one Pancee pop tablet.
4) Prone right anterior oblique.
5) Supine double contrast.
6) Erect, dorso-ventral sagital.
7) Erect, right anterior oblique dorso-ventral.

Table 3

氏　名	年令　男　女　間接フイルム番号　間接撮影年月日　年　月　日
存在診断	有所見　無所見
部位診断	
直接所見	1a Nische 様突出　1b Nische 斑　2陰影欠損　3粘膜集中　4レリーフ異常　5異常なし
間接所見	1辺縁硬直　2辺縁不整　3胃角開大　4大弯陥入　5前庭部変形　6小弯短縮　7前庭部狭少
質的診断	1a 疑ガン　2a 疑カイヨウ　3a 疑ポリープ　4a 疑十二指腸カイヨウ　5異常あり 1a ガ　ン　2b カイヨウ　3b ポリープ　4b 十二指腸カイヨウ

最もマクロに近い間接撮影法
1背位レリーフ　2腹位レリーフ　3腹位充満　4腹位Ⅰ斜　5背位二重造影　6立位正面　7立位Ⅰ斜　8不明
所見のあつた間接撮影法
1　2　3　4　5　6　7
直接撮影および精密検査
ルーチン検査の直接所見
1a Nische 様突出　1b Nische 斑　2陰影欠損　3粘膜集中　4レリーフ異常　5異常なし
ルーチン検査の間接所見
1辺縁硬直　2辺縁不整　3胃角開大　4大弯陥入　5前庭所変形　6小弯短縮　7前庭部狭少
ルーチン検査の質的診断
1a 疑ガン　2a 疑カイヨウ　3a 疑ポリープ　4a 疑十二指腸カイヨウ　5異常あり
1b ガ　ン　2b カイヨウ　3b ポリープ　4b 十二指腸カイヨウ
所見のあつたルーチン撮影法　1少量圧迫　2立位充満正面　3腹　位　4背位二重造影
最もマクロに近い撮影法　1　2　3　4
最もマクロに近い精密検査法　1　2　3　4
切除胃所見
手術　昭和　年　月　日　手術場所　直接フイルム　症例　最適　適　不適
形態　隆起性　陥おう性　大きさ　cm×　cm×　cm

正面充満像，立位第一斜位像の順序で撮影した．これは近年，九大病院放射線科で行なわれているＴＶ間接胃集検方式に従つたものである．（註：薄層法とは，入江により始めて提唱された方法である．従来より行なわれているレリーフ像や粘膜像との違いはこれらがレリーフの変化，すなわち，胃粘膜皺壁の変化により病変を発見しようとしているのに対して，胃に充満した造影剤の厚さを薄くして，圧迫法における場合と同じ効果を出し，病変そのものを直接現出せしめることを目的としたものである）．

撮影の手順は，先ず，患者を透視台に立たせ，バリウム約30ccを服用せしめ，直ちに透視台を水平に倒し，最初に背位薄層像，次に腹位にせしめ腹位薄層像を撮影し，そのままの姿勢で発泡錠と共にバリウム 200ccを服用させ，腹位充満像と腹位第一斜位像を撮影，直ちに仰臥位にして背位二重造影像を撮影，再び透視台を垂直に戻して立位正面像と立位第一斜位像を撮影した．

造影剤は薄層像にはバリトゲンゾル30ccに消泡剤としてガスコンドロップ約２ccを混入したものを使用し，充満像にはバリトゲンゾル 200ccを用いた．二重造影像にはパンシーポップ１錠を小さく砕き，水約２ccにて服用せしめた．

4)　間接撮影及び直接撮影フイルムの読影．

読影は，九大病院放射線科，同第一外科，同第二外科，同第二内科および同第三内科の医師８名の協力を求め，読影者には，前もつて病変の存在について先入感を持たせないように配慮した．

読影所見は，各症例について表３の項目に従つて記載し，更に切除胃標本を検討した後，最も切除胃標本に近く病変を描出し得た間接撮影法を検討した．

質的診断の決定は，出来るだけ主観的判断を避けるため，癌の診断に際しては，陰影欠損，不整形ニッシェ斑，辺縁不整，レリーフ中絶，レリーフ太まり，レリーフ細まり等，いわゆる悪性像と判定するに充分な所見の存在を読影グループの全員が認めた時にのみ癌と記載し，所見が充分でないとき，意見が分れる時には疑癌とし，潰瘍，ポリープなどの診断に際しても同様に処理した．

切除胃は，原則としてホルマリン固定後の標本について，形態（隆起性，陥凹性）大きさ，型，深さを観察し，病変の拡がり，陥凹の大きさ，輪廓の大きさ，型，深さ，底の性状，周辺の隆起，粘膜襞集中，レリーフ中絶の様子をフイルムと比較した．

5)　大きさ，部位の定義

大きさは，癌については，長径 4.1cm以上を大とし，2.1cmから 4.0cmまでを中，2.0cm以下を小とした（表４）．

ポリープについては，長径 2.1cm 以上を大とし，1.1cmから 2.0cmまでを中，1.0cm以下を小とした（表５）．

Table 4　Classification of gastric cancer by its size.

	Size
Small	～ 2.0cm
Medium	2.1　～ 4.0cm
Large	4.1cm～

Note;　Value, obtained after formalin fixation of resected stomach.

Table 5　Classification of gastric polyp by its size.

	Size
Small	～ 1.0cm
Medium	1.1　～ 2.0cm
Large	2.1cm～

Note;　Value, obtained from resected stomach and radiograph.

Table 6　Classification of gastric ulcer by its size.

	Size
Small	～ 0.5cm
Medium	0.6　～ 2.0cm
Large	2.1cm～

Note;　Value, obtained from resected stomach and radiograph.

Table 7　Site of stomach.

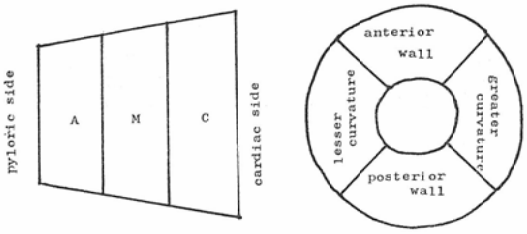

潰瘍については，長径 2.1cm 以上を大とし，0.6cmから2.0cmまでを中，0.5cm以下を小とした（表6）.

部位は，胃を表7のごとく，上からC，M，Aと三等分し，更に小弯，後壁，大弯，前壁とに区分した.

なおこの際，病変が小弯もしくは大弯にある場合に所見として出易いため，たとえ主たる病変が前壁，後壁にある時でも，小弯，大弯に少しでもおよんでいれば，小弯，大弯の病変として記載し，前壁，後壁の病変とは，そこに限局しているもののみとした.

CMA区分の場合は，病変がおよんでいる範囲はすべて記載した．例えば，胃全体に病変がおよんでいればCMA，噴門より胃角までならCMというように表現した.

III. 結　果

1)　胃癌の間接診断能

a）胃癌の大きさよりみた間接診断能

i）全胃癌について

全胃癌 104例中，良性潰瘍を合併した症例を除く 102例について，大，中，小に分け，おのおのが間接フイルムでどのように診断されたかをみると，表8のごとく，大に入る69例では，癌または癌の疑いと診断されたもの49例（72%），潰瘍と診断されたもの6例（8%），質的診断は下せぬまでも異常ありとされたもの14例（20%）で，無所見とされたものすなわち見落されたものは無かつた.

中の大きさのもの27例では，癌または癌の疑いと診断されたもの12例（45%），潰瘍と診断されたものはなく，異常ありとされたもの11例（40%），無所見として見落されたもの4例（15%）であつた.

小の大きさのもの6例では，癌または癌の疑いと診断されたものは無く，潰瘍と診断されたもの4例（67%），無所見として見落されたもの2例（33%）であつた.

なお，大きさと無関係に全胃癌 102例の間接診断能をみると，癌または癌の疑いと診断されたもの62例（61%），潰瘍と診断されたもの8例（8%），異常ありとされたもの26例（25%），無所見として見落されたもの6例（6%）であつた.

ii）進行癌について

進行癌62例について，大きさ別に間接診断能をみると，表9のごとく，大51例中癌または癌の疑

Table 8　Diagnostic accuracy of indirect roentgenography for detection of gastric cancer by its size.

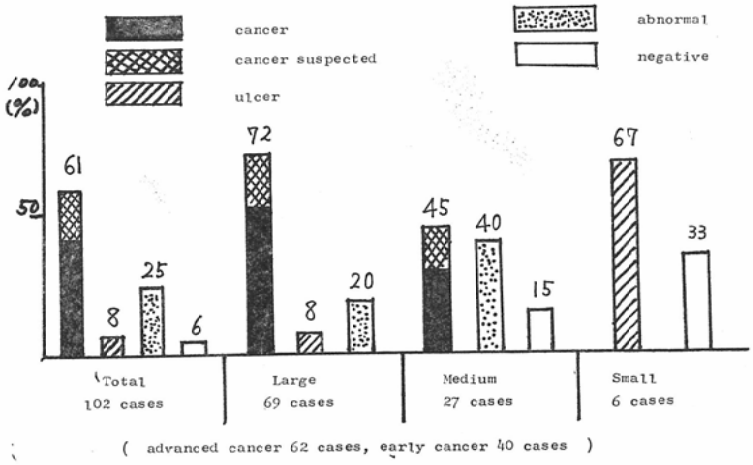

Table 9　Diagnostic accuracy of indirect roentogenography for detection of advanced cancer of stomach by its size. (Total 62 cases)

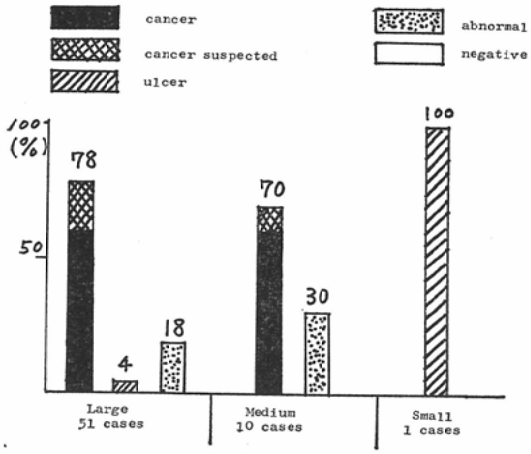

Table 10　Classification of the type of early gastric cancer.

Type	Number of cases
Ⅰ	1
Ⅱa	2
Ⅱa+Ⅱc	4
Ⅱc	7
Ⅱc+Ⅲ	24
Ⅱb+Ⅱc+Ⅲ	1
Ⅱa+Ⅱc+Ⅲ	1
Total	40

いと診断されたもの40例（78%），潰瘍と診断されたもの2例（4%），異常ありとされたもの9例（18%）である．

中10例中では，癌または癌の疑いと診断されたもの7例（70%），異常あり3例（30%）である．小1例は，潰瘍として診断されている．

すなわち，進行癌62例については，全例が，間接撮影で少くとも異常ありとして拾いあげられており，そのうち癌または癌の疑いという質的診断のついたものは76%である．

iii）早期胃癌について

早期胃癌40例を大きさ別にみると大18例，中17例，小5例である．

病型別にみると，表10のごとくⅠ型1例，Ⅱa型2例，Ⅱa+Ⅱc型4例，Ⅱc型7例，Ⅱc+Ⅲ型24例，Ⅱb+Ⅱc+Ⅲ型1例，Ⅱa+Ⅱc+Ⅲ型1例である．

Table 11　Diagnostic acucracy of indirect roentgenography for detection of early gastric cancer. (Total 40cases)

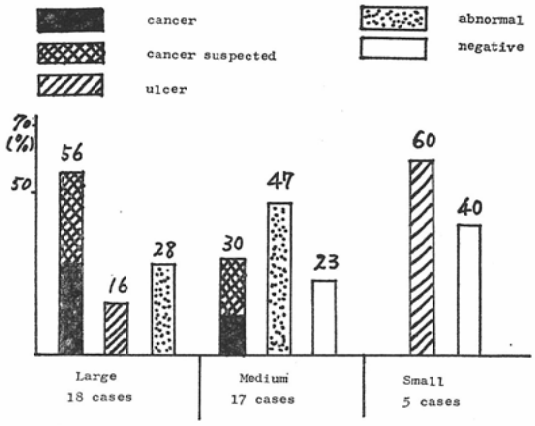

大きさよりみた間接診断能は表11のごとく大18例中癌または癌の疑いと診断されたもの10例（56%）で，進行癌の場合の78%より劣っている．また，潰瘍と診断されたもの3例（16%），異常ありとされたもの5例（28%），無所見すなわち見落しは無く，早期胃癌においても，長径4.1cm以上の病変であれば，部位に関係なく発見され得るという結果が得られた．

中17例中，癌または癌の疑いと診断されたものは5例（30%）となり，潰瘍と診断されたものは無く，異常ありとされたもの8例（47%），無所見すなわち見落しが4例（23%）にのぼつている．

小5例中，癌または癌の疑いと診断されたものは無く，潰瘍と診断されたもの3例（60%），無所見は2例（40%）である．

b）胃癌の部位別にみた間接診断能

胃癌のCMA区分による各部位，および小弯，後壁，大弯，前壁の各部位別の間接診断能を，全胃癌，進行癌，早期癌の三つの項目に分けて検討した．

研究方法の項で述べたごとく，小弯，後壁，大弯，前壁の区分の場合，病変が少しでも小弯もしくは大弯にかかつていれば，たとえ病変の大部分が前壁や後壁にあつても，小弯もしくは大弯の病

Table 12 Diagnostic accuracy of indirect roentgenography for detection of gastric cancer by its site of lesion. (I) (Total 102 cases.)

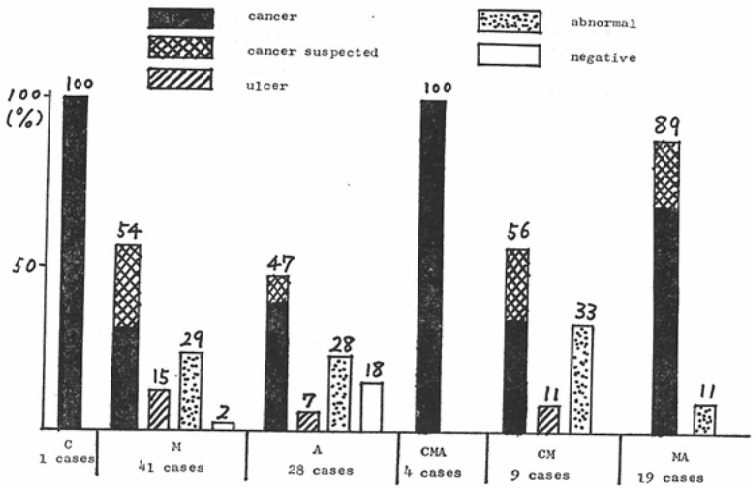

変として分類し，全周にわたるものは別に分類した．これは，実際に診断する場合，辺縁所見が最も出易く，当然，小弯，大弯の所見が強く表面に出て来るからである．

i）全胃癌について（102例）

イ）CMA区分による各部位別の間接診断能

表12のごとく，Cに存在する1例は，癌と診断されている．

Mに存在する41例中，癌または癌の疑いと診断されたもの22例（54%），潰瘍と診断されたもの6例（15%），異常ありとされたもの12例（29%），無所見として見落されたもの1例（2%）である．

Aに存在する28例中，癌または癌の疑いと診断されたもの13例（47%），潰瘍と診断されたもの2例（7%），異常ありとされたもの8例（28%），無所見として見落されたもの5例（18%）である．

CMAにまたがる癌4例は，すべて癌と診断されている．

CMにまたがるもの9例中，癌または癌の疑いと診断されたもの5例（56%），潰瘍と診断されたもの1例（11%），異常ありとされたもの3例（33%）で，見落しは無かつた．

MAにまたがるもの19例中，癌または癌の疑いと診断されたもの17例（89%），異常ありとされたもの2例（11%）で，見落しは無かつた．

ロ）小弯，後壁，大弯，前壁の各部位別の間接診断能

表13のごとく，小弯に病変の存在する症例は多く，102例中，64例を占めているが，癌または癌の疑いと診断されたもの36例（57%），潰瘍と診断されたもの8例（13%），異常あり18例（28%），無所見はわずか2例（2%）である．

後壁の7例中，癌と診断されたもの3例（43%），潰瘍と診断されたもの1例（14%），異常ありとされたもの2例（29%），無所見は1例（14%）である．

大弯の16例中，癌または癌の疑いと診断されたもの12例（76%），異常ありとされたもの2例（12%），無所見は2例（12%）である．

前壁の8例中，癌または癌の疑いと診断されたもの3例（37%），異常ありとされたもの3例（38%），無所見2例（25%）となつており，例数が少いが，無所見の占める割合が他の部位に較べて大きく，直接撮影の場合と同じく，見落し易い部位となつている．

全周にわたるものは7例であるが，すべて癌と診断されている．

ii）進行癌について（62例）

イ）CMA区分による各部位別の間接診断能

Table 13 Diagnostic accuracy of indirect roentgenography for detection of gastric cancer by its site of lesion. (II) (Total 102 cases.)

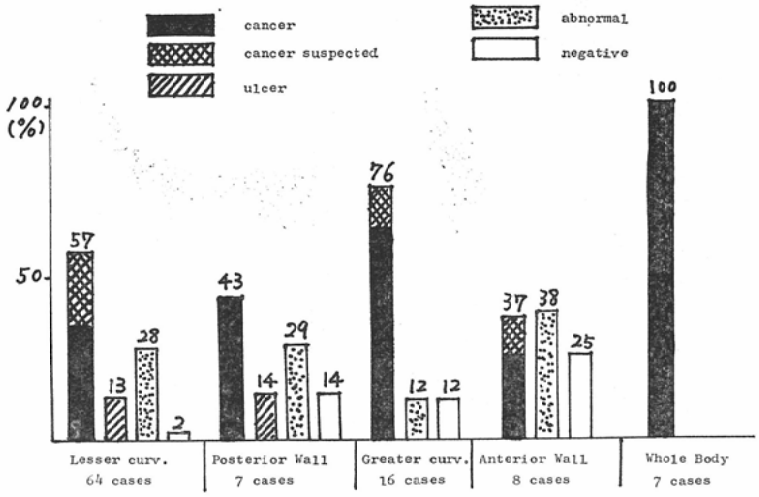

Table 14 Diagnostic accuracy of indirect roentgenography for detection of advanced cancer of stomach by its site of lesion. (I) (advanced cancer, 62 cases)

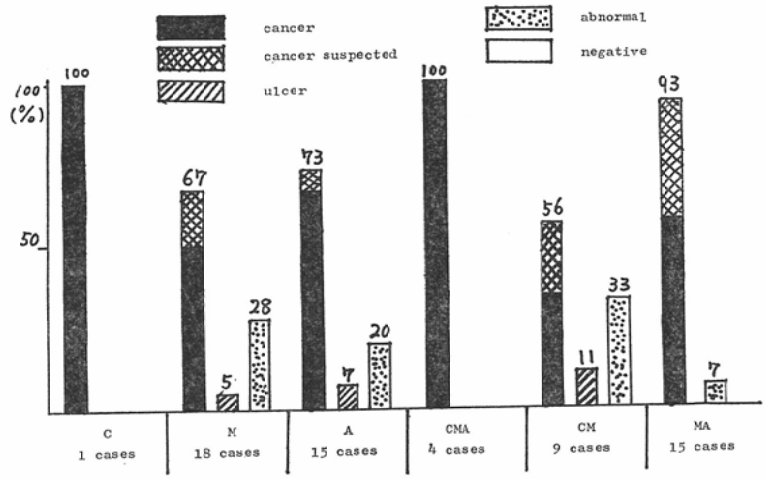

進行胃癌62例は，表14のごとく，全例見落しなく発見されている．

Cに病変の存在する1例は，癌と診断されている．

Mの18例中，癌または癌の疑いと診断されたもの12例（67%），潰瘍と診断されたもの1例（5%），異常ありとされたもの5例（28%）である．

Aの15例中，癌または癌の疑いと診断されたもの11例（73%），潰瘍と診断されたもの1例（7%），異常ありとされたもの3例（20%）である．

CMAにおよぶもの4例は，すべて癌と診断されている．

CMにおよぶもの9例中，癌または癌の疑いと診断されたもの5例（56%），潰瘍と診断されたもの1例（11%），異常ありとされたもの3例（33%）である．

MAにおよぶもの15例中，癌または癌の疑いと診断されたもの14例（93%），異常ありとされたも

Table 15 Diagnostic accuracy of indirect roentgenography for detection of advanced cancer of stomach by its site of lesion. (II) (advanced cancer, 62 cases)

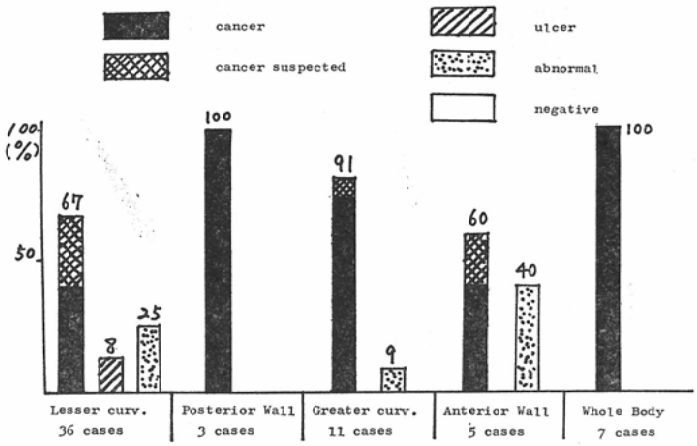

Table 16 Diagnostic accuracy of indirect roentgenography for detection of early gastric cancer by its site of lesion. (I) (early cancer, 40 cases)

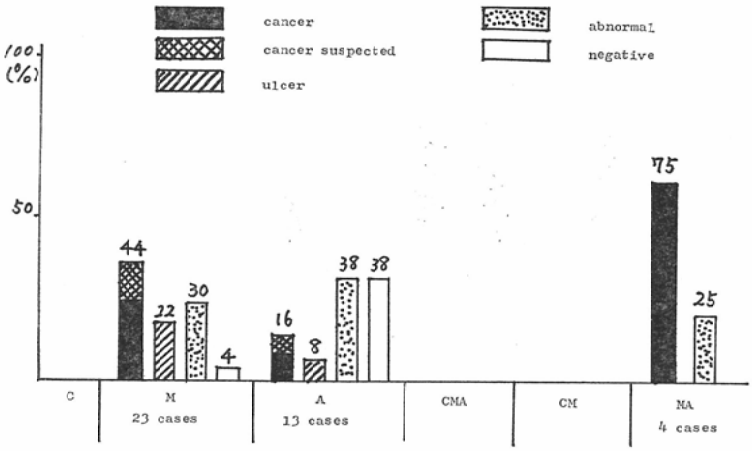

の1例（7％）である．

ロ）小弯，後壁，大弯，前壁の各部位別の間接診断能

表15のごとく，小弯の症例が最も多く，36例を占め，癌または癌の疑いと診断されたもの24例（67％），潰瘍と診断されたもの3例（8％），異常ありとされたもの9例（25％）である．

後壁の3例はすべて癌と診断されている．

大弯の11例中，癌または癌の疑いと診断されたもの10例（91％），異常ありとされたもの1例（9％）である．

前壁の5例中，癌または癌の疑いと診断されたもの3例（60％），異常ありとされたもの2例（40％）である．

全周におよぶもの7例はすべて癌と診断されている．

iii）早期胃癌について（40例）

イ）CMA区分による各部位別の間接診断能

表16のごとく，Cには早期胃癌の例は無かった．

Mの23例中，癌または癌の疑いと診断されたもの10例（44％），潰瘍と診断されたもの5例（22

Table 17　Diagnostic accuracy of indirect roentgenography for detection of early gastric cancer by its site of lesion (II) (early cancer, 40 cases)

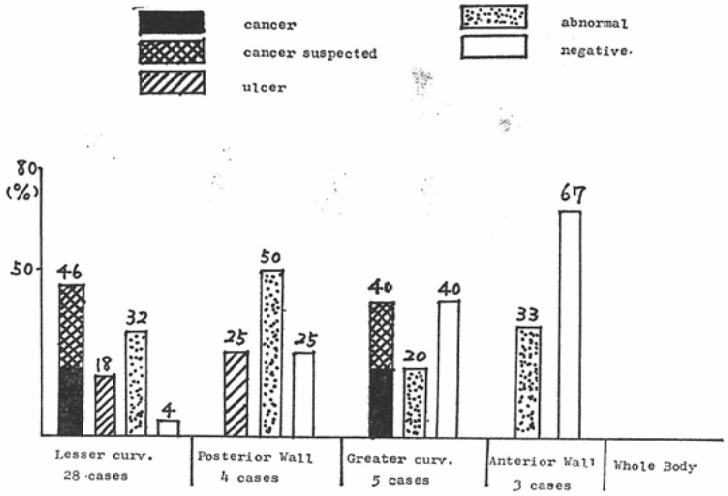

%),異常ありとされたもの7例（30%),無所見は1例（4%）である.

Aの13例中，癌または癌の疑いと診断されたもの2例（16%),潰瘍と診断されたもの1例（8%),異常ありと診断されたもの5例（38%),無所見は5例（38%）である.

MAに及ぶ4例中，癌と診断されたもの3例（75%),異常ありと診断されたもの1例（25%）である.

ロ）小弯，後壁，大弯，前壁の各部位別の間接診断能

表17のごとく，小弯の症例が最も多く28例を占め，このうち，癌または癌の疑いと診断されたもの13例（46%),潰瘍と診断されたもの5例（18%),異常ありと診断されたもの9例（32%),無所見は1例（4%）である.

後壁の4例中，潰瘍と診断されたもの1例（25%),異常ありとされたもの2例（50%),無所見は1例（25%）で，癌または癌の疑いと診断されたものは無かつた.

大弯の5例中，癌または癌の疑いと診断されたもの2例（40%),異常ありとされたもの1例（20%),無所見は2例（40%）である.

前壁の3例中，癌または癌の疑いと診断されたものは無く，異常ありとされたもの1例（33%),無所見2例（67%）である.

症例分布のバラツキのため，結論は出し難いが，小弯，後壁では発見され易く，大弯，前壁では見落され易いと云へる.

c）直接撮影および間接撮影における病的所見の出かた

i）直接撮影と間接撮影の対比

前述のごとく，進行胃癌では全例が間接撮影で拾い上げられており，所見の現れ方も顕著なため，比較の対象から除外し，早期胃癌41例（良性潰瘍を合併した1例を含む）について検討した.

先ず，表18のごとく，ニッシェと周辺隆起についてみると，直接撮影（精検）でニッシェとして所見が出ている36例の間接フイルムをみると，10

Table 18　Comparative study of diagnostic accuracy between direct and indirect roentgenography.
(40 cases of early cancer)

	direct roentgenography	indirect roentgenography	indirect/direct (%)
nische	36cases	10cases	28%
surrounding elevation	10cases	3cases	30%

Table 19 Comparative study of diagnostic accuracy between direct and indirect roentgenography, compared with gross specimen. (40 cases of early cancer)

	direct roentgenography			indirect roentgenography		
	good	fair	poor	good	fair	poor
extent of lesion	73%	27%		17%	10%	73%
extent of depression	71%	26%	3%	18%	13%	69%
radiating folds	81%	13%	6%	34%	16%	50%
interruption of radiating folds	81%	6%	13%	15%	19%	66%

例（28%）に所見が出ているにすぎず，また，精検で周辺隆起として所見が出ている10例では，間接撮影では3例（30%）に所見が出ているのみである．

すなわち，間接撮影では，精検に比し，約30%の割合で捕捉していると云うことが出来る．

次に，精検と間接撮影は切除胃所見とどの程度一致しているかをみるために，病変の拡がり，陥凹の大きさ，粘膜襞集中，レリーフ中絶等について，切除胃所見と比較した．その結果は，表19のごとく，先ず病変の拡がりについては，精検で切除胃所見と一致するもの30例（73%），一致しないもの11例（27%）であるのに対し，間接撮影では，切除胃所見と一致するもの7例（17%），一致しないもの4例（10%），病変の範囲をたどれないものが30例（73%）におよび，当然のことながら間接撮影の病変を微細に表現する力は，かなり低いものと云わねばならない．

陥凹の大きさについては，切除胃標本で陥凹のある38例中，精検で切除胃所見と一致するもの27例（71%），一致しないもの10例（26%），陥凹の大きさをたどれないもの1例（3%）であるのに対し，間接撮影では切除胃所見と一致するもの7例（18%），一致しないもの5例（13%），陥凹の大きさをたどれないものが26例（69%）におよんでいる．

粘膜襞集中については，切除胃標本で粘膜襞集中のみられた32例中，精検では，切除胃所見と一致するもの26例（81%），一致しないか粘膜襞集中と云える所見の出ていないもの4例（13%），粘膜襞集中の全く出ていないもの2例（6%）であるのに対し，間接撮影では，切除胃所見と一致するもの11例（34%），正確ではないが粘膜襞集中と云へる所見の出ているもの5例（16%），全く出ていないもの16例（50%）である．

同じ32例について，レリーフ先端の中絶の状況をみると，精検では切除胃にみられる中絶を表現しているもの26例（81%），正確ではないが一応表現しているもの2例（6%），全く表現していないもの4例（13%）であるのに対し，間接撮影では，切除胃にみられる中絶を表現しているもの5例（15%），正確ではないが一応表現しているもの6例（19%），全く表現していないもの21例（66%）である．

以上のうち，粘膜襞集中だけは，間接撮影でも約3分の1が切除胃所見と一致しており，潰瘍病変を伴なう早期胃癌の見つけ易さを示唆している．

ii）間接撮影で異常ありと診断された症例の所見の出かた

全胃癌 104例中，間接撮影で質的診断が出来ずに異常ありとされていた25例（進行癌12例，早期胃癌13例）についてみると，表20のごとく，辺縁硬直が最も多く17例（68%）を占め，胃角開大8例（32%），前庭部変形7例（28%）で，辺縁硬直による拾い上げが目立つている．

特に早期胃癌では10例（76%）が辺縁硬直によるものである．

d）無所見と読影した胃癌症例の検討

無所見とされた胃癌症例は，表21のごとく，進

Table 20 Demonstration of indirect sign of lesion on indirect roentgenography.
(25 cases, diagnosed as abnormal)

	advanced cancer 12 cases	early cancer 13 cases	total 25 cases	%
rigidity of margin	7 cases	10 cases	17 cases	68%
irregularity of margin	4 cases	1 case	5 cases	20%
deformity of gastric angle	2 cases	6 case	8 cases	32%
indentation of greater curvature	3 cases	1 case	4 cases	16%
deformity of antrum	3 cases	4 cases	7 cases	28%
shortening of lesser curvature	3 cases	1 case	4 cascs	16%
antral narrowing	1 case	1 case	2 cases	8%

Table 21 Cases, indirect roentgenogram of which were interpreted to be normal. Total 11 cases
(I) advanced cancer 3 cases …… All cases were false negative.
(II) early cancer 8 cases

	site of lesion	size of lesion	type of early cancer
1	A	medium	IIa
2	A	medium	IIa+IIc
3	A	small	IIa+IIc
4	A	medium	IIc
5	A	medium	IIc
6	M	medium	IIc
7	A	small	IIc
8	A	medium	IIc+III

行癌3例，早期癌8例で，計11例であつた．

進行癌の3例は，読影の際の見落しによるもので，注意深い読影によりチェック出来るものであつた．

早期癌の8例は，部位別ではAの部位が7例で大多数を占めており，残り1例はMであつた．これは充満不良や腸との重なり等，前庭部では撮影条件が悪くなることが原因と考えられる．型別にみると，IIc4例，IIa＋IIc2例，IIa1例，IIc＋III1例であり，誤診の原因は，IIc＋IIIの1例は撮影不良のためであり，IIcの2例とIIa＋IIcの1例は不注意による見落し，IIcの2例，IIa＋IIcの1例，IIaの1例は全く所見が出ていなかつた．IIIを伴わないIIaやIIcが間接撮影で発見されにくいことがうかがわれる．大きさ別にみると，小（2.0cm以下）は所見が現れておらず，中（2.1～4.0cm）のものは，IIa＋IIcの1例とIIcの2例が見落し，IIc＋IIIの1例が撮影不良，IIaの1例とIIcの1例が所見なしであつた．IIa，IIc，IIa＋IIcのような表面型のものは，2.0cm以下では発見が困難であり，2.1～4.0cmのものでは，所見が出ても読影の際に見落される危険が大きいと云へる．

このことから，集検方式による間接撮影では2.1～4.1cmに診断の限界があるということが出来る．

e）読影のバラツキについて

全癌104例と同じ集検方式で間接撮影を行なつた230例とを合せて読影しなおしてみた．読影者は第一回目の時と同じメンバーで，読影所見は一回目の時と同じように表3の項目に従つて記載した．その結果は，一回目の診断とかなりバラツキがあつたので，これについて検討を加えてみた．

イ）全癌104例について

表22のごとく，縦軸に一回目の読影結果を横軸に二回目の読影結果をとる．一回目に癌または癌の疑いと診断されたもの57例，二回目に癌または癌の疑いと診断されたものは62例であり，一，二回共，癌または癌の疑いと診断されたものは50例で，読みなおしによる質的診断の適合は約80％である．また，一回目，二回目のどちらかで無所見と診断されたものは11例で，内訳は，進行癌3例，早期癌8例で，進行癌の場合は明らかな見落しであつた．

ロ）早期胃癌41例について

表23のごとく，一回目に癌または癌の疑いと診断されたものは12例，二回目に癌または癌の疑い

Table 22 Reproducibility of film reading.
(total 102 cases)

		second interpretation						
		cancer	cancer suspected	ulcer	abnormal	negative	polyp	total
first interpretation	cancer	40	1		1	2		44
	cancer suspected	5	4		9			18
	ulcer	2	1	3	3			9
	abnormal	2	2	4	16	3		27
	negative				1	4	1	6
	total	49	8	7	30	9	1	

Table 23 Reproducibility of film reading
(early cancer 40 cases)

		second interpretation						
		cancer	cancer suspected	ulcer	abnormal	negative	polyp	total
first interpretation	cancer	5	1			1		7
	cancer suspeceted	2		6				8
	ulcer	1	1	2	2			6
	abnormal	1	1	4	7	1		14
	negative				1	4	1	6
	total	9	3	12	10	6	1	

Table 24 Position with positive finding in indirect roentgenogram.(early cancer 35 cases)

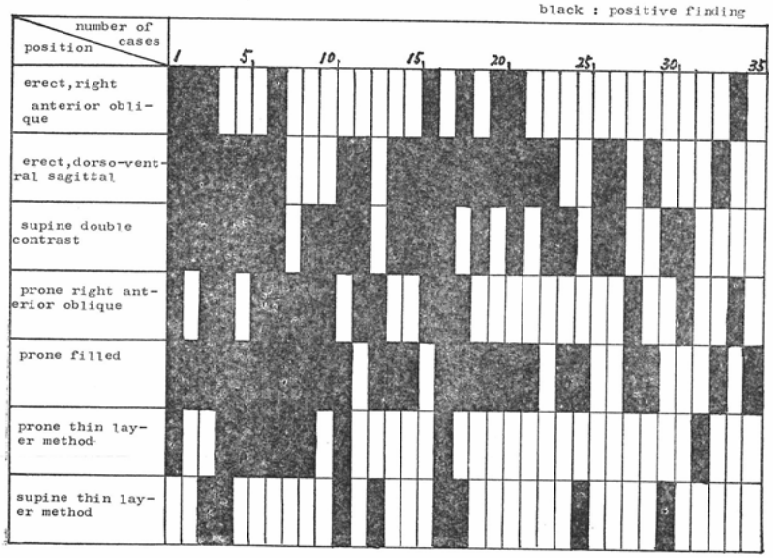

と診断されたものは15例である．
このうち一，二回共，癌または癌の疑いと診断されたものは8例で，読みなおしによる診断の適合は約60％である．

f）撮影体位の検討

どの撮影体位がよく所見を表現し得るか，病変の存在を示唆し得るかを知るために，早期胃癌40例のうち，無所見の5例を除いた35例について，各症例ごとに7枚の撮影体位のうちから所見のあつた体位を抜き出してみた．表24は，各症例毎に所見のあつた体位を黒く塗りつぶしたものである．

表24によると，所見の出現頻度は，腹位充満が最も多く，26例（74％）に所見が出ており，立位正面は23例（65％），背位二重造影23例（65％），腹位第一斜位16例（46％），腹位薄層像10例（28％），立位第一斜位9例（26％），背位薄層像は最も少く8例（22％）である．

腹位充満，背位二重造影，立位正面のいずれにも所見の現れなかつたのは1例で，これは前庭部大弯に存在するⅡa＋Ⅱc型の病変で，大きさは中であつた．

今回の試みで，立位第一斜位，背位薄層像のみで見つけられた例は無く，腹位充満と，背位二重造影，立位正面が，間接撮影において大きな役割を果す体位であることがわかる．

2）ポリープの間接診断能

部位は，癌の場合と同じく表7のように区分し，大きさは表5のように，長径 2.1cm以上を大，1.1～ 2.0cmのものを中，1.0cm以下のものを小とした．

Table 25　Diagnostic accuracy of indirect roentgenography for detection of gastric polyp by its size.

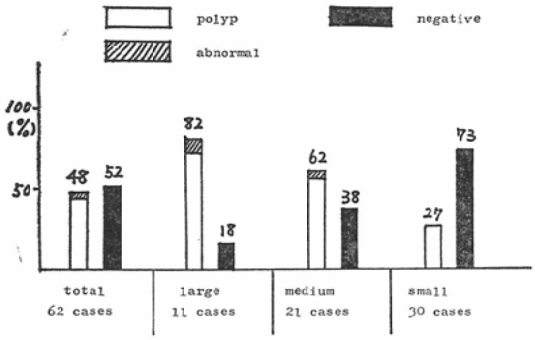

例数はポリープの数によつた．すなわち，多発性の場合は各ポリープに注目し，2個であれば2例と数えた．従つて62例は62個のポリープのことである．

a）ポリープの大きさと間接診断能

表25のごとく，ポリープ62例中，ポリープまたは異常ありと診断されたものは30例（48％）で，半数は発見されている．

Table 26　Diagnostic accuracy of indirect roentgenography for detection of gastric polyp by its site of lesion.(I)

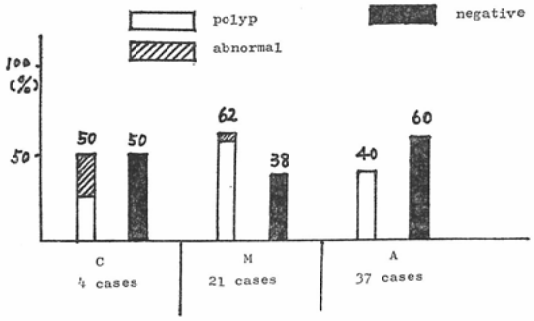

大きさ別では，大11例中，ポリープまたは異常ありと診断されたもの9例（82％），無所見は2例（18％）にすぎず，大は集検方式による間接撮影で充分見つけられることがわかる．次に，中21例中，ポリープまたは異常ありと診断されたもの13例（62％），無所見は8例（38％）となつている．小30例中，ポリープと診断されたもの8例（27％），無所見は22例（73％）で，長径 1.0cm以下のポリープを間接撮影で見つけることは困難と云える．

b）ポリープの部位と間接診断能

i）CMA区分による各部位別のポリープの間接診断能．

表26のごとく，Cは例数が4例と少いが，ポリープまたは異常ありと診断されたものは2例（50％），無所見は2例（50％）で，半数は見落されている．

Mの21例中，ポリープまたは異常ありと診断さ

Table 27 Diagnostic accuracy of indirect roentgenography for detection of gastric polyp by ist site of lesion. (II)

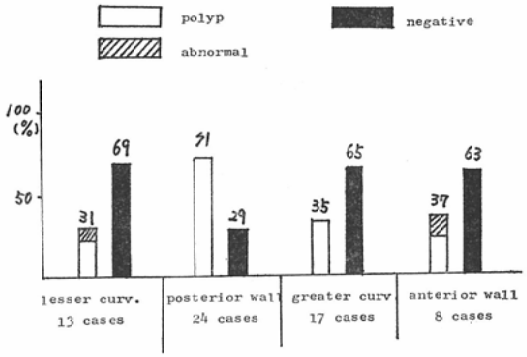

れたもの13例（62%），無所見は8例（38%）となつている．

Aの37例中，ポリープと診断されたもの15例（40%），無所見は22例（60%）となつている．

以上の結果より，Mでは発見され易く，Aでは発見が困難であるという点，進行癌や早期癌の場合と同じである．

ii）小弯，後壁，大弯，前壁の区分によるポリープの部位と間接診断能

表27のごとく，小弯に存在する13例中ポリープまたは異常ありと診断されたもの4例（31%），無所見は9例（69%）で，発見されにくい部位となつている．

後壁の24例中，ポリープと診断されたもの17例（71%），無所見は7例（29%）となつている．

大弯では，17例中，ポリープと診断されたもの6例（35%），無所見は11例（65%）である．

前壁の8例中，ポリープまたは異常ありと診断されたもの3例（37%），無所見5例（63%）となつている．

このことから，ポリープでは後壁が発見され易く，小弯，大弯，前壁は発見されにくい部位と云へる．

c）撮影体位について

集検方式で所見を認めたポリープ30例について，どの体位で所見が出ているかをみると，表28のごとく，所見の出た例の最も多いのは，背位二重造影で20例（67%）である．次いで，腹位充満11例（37%），腹位第一斜位10例（33%），腹位薄層像と立位正面が各々7例（23%），背位薄層像が4例（13%），立位第一斜位がわずかに1例（3%）である．このことから，ポリープは背位二重造影において最も出現頻度が高く，腹位充満および腹位第一斜位がこれに次ぐと云へる．

なお，背位二重造影のみに所見の出ているもの

Table28 Position with positive finding in indirect roentgenogram. (polyp 30 cases)

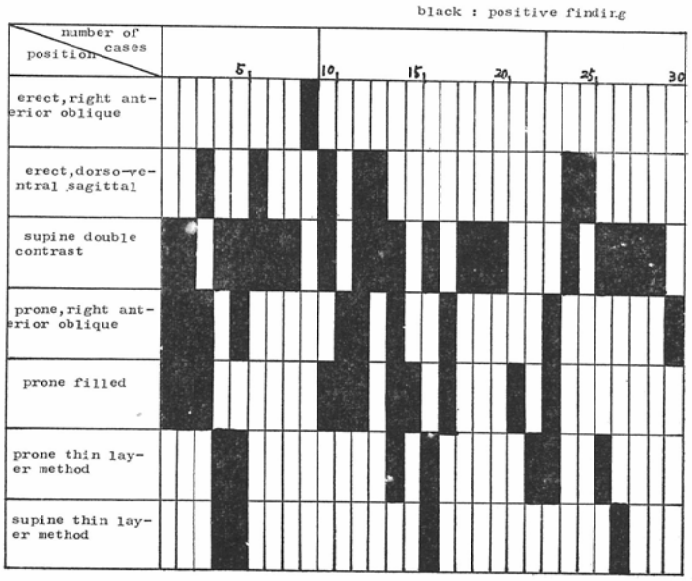

Table 29　Position with positive finding in direct roentgenogram, in spite of negative finding in indirect roentgenogram. (Polyp 32 cases)

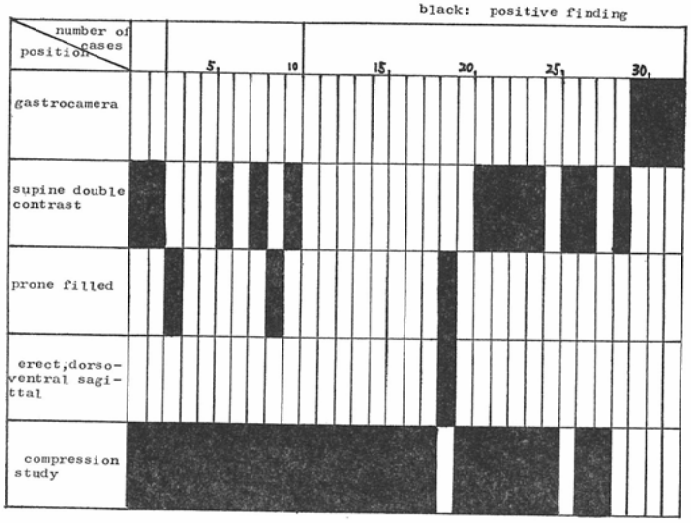

7例，腹位充満のみに所見の出ているもの2例，腹位薄層像，腹位第一斜位，立位正面および立位第一斜位の各体位のみに所見の出ているのが各1例づつで，背位薄層像のみに所見の出た例は無かつた．

次に，間接撮影で無所見であつた32例について，精検ではどのように所見が出ているかをみると，表29のごとく，少量圧迫法によつて所見の出ているものが圧倒的に多く，32例中，26例(81%)を占め，背位二重造影が12例（38%），腹位充満が3例（9%），立位正面が1例（3%）である．少量圧迫法のみで所見の出ているのは14例(41%)あり，ポリープのような隆起性病変には，圧迫の効果が出ていると云える．圧迫法で所見が出ず，他の方法で所見が出ているのは6例（19%）にすぎず，6例のうち，3例（9%）はレントゲン撮影では所見が出ず，胃カメラによつて捕えられたものである．

3)　胃潰瘍の間接診断能

胃集団検診では，胃癌やポリープと共に，胃潰瘍も拾い上げられている．前述のように早期胃癌の各病型のうち，IIc＋IIIのように潰瘍病変を伴つたものが発見され易いという結果が出ているが，潰瘍が大きさや部位により，間接撮影でどのように所見を現すかを検討した．

対象例は，手術予定または直接撮影および内視鏡で確認されている胃潰瘍50例である．胃癌，ポリープの場合と同じように集検方式による間接撮影を行ない診断能を検討した．

大きさは，表6のように長径 2.1cm以上を大，0.6～ 2.0cmを中，0.5cm以下を小とした．

部位は，癌の場合と同じく，表7のように区分した．

a）胃潰瘍の大きさよりみた間接診断能

表30のように，50例中，所見の現れているのは

Table 30　Diagnostic accuracy of indirect roentgenography for detection of gastric ulcer by its size.

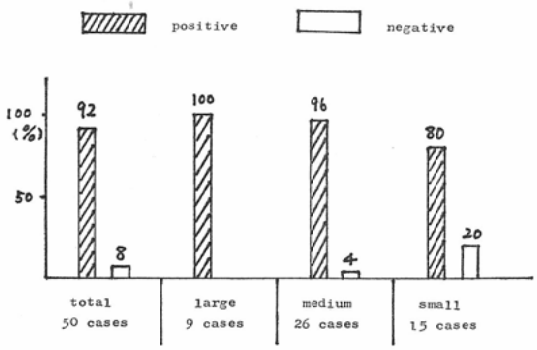

Table 31 Diagnostic accuracy of indirect roentgenography for detection of gastric ulcer by its site of lesion. (II)

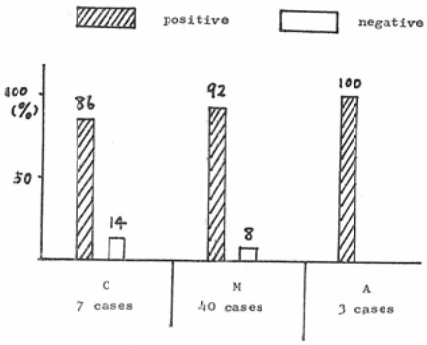

Table 32 Diagnostic accuracy of indirect roentgenography for detection of gastric ulcer by its site of lesion. (II)

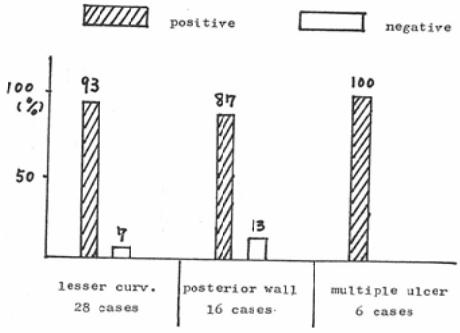

Table 33 Evaluation of negative cases.
(gastric ulcer, 4 cases)

No	site of lesion	size of lesion	finding in direct roentgənogram
1	M lesser curv.	small	deformity of gastric angle radiating folds
2	M lesser curv.	small	rigiditp of gastric wall radsating folds
3	M posterior wall	small	irregularity of gastric wall deformity of gastric angle radiating folds
4	C posterior wall	medium	niche radiating folds

46例（92%）で，無所見は4例（8%）と少い．

大きさ別にみると，大9例は全例所見が出ている．中26例中，所見の出ているのは，25例（96%）で，無所見は1例(4%)である．小15例中，所見の出ているのは12例（80%），無所見は3例（20%）である．

b）胃潰瘍の部位よりみた間接診断能

i）CMA区分による各部位別の間接診断能について

表31のように，Cに存在する7例中，有所見は6例（86%），無所見は1例（14%）である．Mの40例中，有所見は37例（92%），無所見は3例（8%）である．Aの3例は全部有所見である．各部位の例数の分布が均等でないが，Aが見つけ易く，MからCの順に見つけ難くなる傾向を示していると考えられる．

ii）小弯，後壁，大弯，前壁の区分による部位別にみた胃潰瘍の間接診断能

表32のごとく，小弯に存在するものが最も多く28例（56%）を占め，このうち有所見は26例（93%），無所見は2例（7%）である．後壁に存在するもの16例（32%）で，このうち有所見は14例（87%），無所見は2例（13%）である．単発性潰瘍で，前壁，大弯に存在するものは無かつた．多発性潰瘍6例（12%）のうち3例は，多発性潰瘍のうちの一部が前壁に存在するものであつた．他の3例も有所見であつた．多発性潰瘍は各潰瘍について間接撮影の所見の現れ方を検討するのが困難なため，症例単位で有所見または無所見を検討した．従つて前壁の診断能について検討を加えることは出来なかつた．

c）無所見例の検討

間接撮影で無所見だつた4例の部位と大きさを表33にまとめた．例数が少いため，部位については特に意味があるとは考えられず，当然のことながら，大きさが重要な要因となつていると考えられる．

d）撮影体位による間接撮影診断能

Table 34　Position with positive finding in indirect roentgenogram. (ulcer 46 cases)

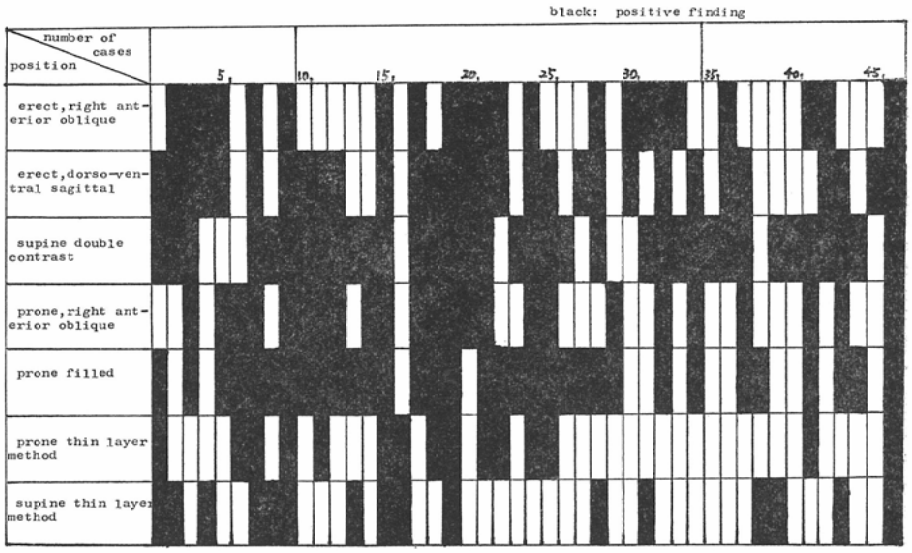

胃潰瘍症例のうち，有所見の46例について所見のあつた撮影体位を表34のようにまとめた．

所見の出た例の最も多い撮影体位は，背位二重造影で36例（78%），次は腹位充満で33例（72%），立位充満は30例（65%），腹位第一斜位24例（52%），立位第一斜位22例（48%），背位薄層像，16例（34%），腹位薄層像15例（32%）であつた．

以上の結果，背位二重造影，腹位充満および立位充満で所見の現れる率が高く，薄層像で所見の現れる率は低い．

IV. 考　　案

1)　胃集検について

1951年，入江によつて提唱された胃集団検診は，18年を経た今日，ようやく軌道に乗り，臨床医学のうちに一つの分野を形づくりつつあるかに見える．

しかし，胃に限らず癌対策という点から見れば，日本は，世界の国々の中でさほど意欲的であるとは云へず，アジアや，中近東の伝染病や人口問題等の悩みをもつ国々に較べても，癌対策は不充分であると評価されている．[44]

このような大勢の中で，国内の癌死亡者の半数を占める胃癌に正面から取組むことは，癌対策のモデルとしても意義があると考える．今日まで，胃疾患，中でも早期胃癌の診断については，わが国は欧米の水準をはかるに凌駕しており，胃集検の間接撮影が欧米の精検レベルより高いとさえ云われている．[45]しかしこのように高いレベルも，未だ一部の専門家の手によつて推進されている傾向にあり，胸部結核の間接撮影による検診程には診断レベルが平均化されていない現状である．その上，進行胃癌の場合は，手術後の5年生存率が極度に悪く，極言すれば，早期胃癌発見への努力が，胃癌対策のすべてと云うことが出来る．[46]このためには，胃集検の方法，中でも，間接撮影の病変示現能や読影力を増して，普遍化することが第一である．

胃集検間接撮影およびその読影は，本質的には直接撮影による診断と変らないのであるが，精度の点で劣ることは否めず，間接撮影の装置の改良と，読影力の向上が必要とされる所以である．

胃集検についての研究は，撮影装置の研究，[47][48][49]撮影方法の研究，[41][48][50][51] Field work やファントームによる診断能の研究が主たるものであり，診断能の中でも，見逃しの検討は，同一集団に対する逐年的検診を通じて試みられているが，[40][50][52]症例が少く，間接撮影による胃集検の精度を検討するには不十分である．

著者らは，症変の大きさや，形，深さ，存在部位などの違いが，間接撮影診断能にどのような差異を生じるかを，胃癌を中心に，ポリープ，潰瘍について検討した．

また，胃集検の本来の目的から云へば，間接撮影の段階では，質的診断を下す必要は無く，異常所見のある胃をチェックして精密検査にまわせばよいのであるが，今回の実験では，間接撮影によりどの程度，質的診断を下せるかも合せて検討した．

2) 間接撮影について

間接撮影の精度を論ずる場合，撮影装置や撮影方法が大きく影響して来る．

撮影装置は種々の組合せがあり[47]，代表的なものは，①暗箱＋屈折レンズカメラ方式，②ミラーカメラ方式，③イメージインテンシファイヤー（I.I）＋屈折レンズカメラ方式の三方式である．われわれが使用したのは，③のＴＶ透視下の I.I. 間接方式であるが，外来集検と共に，胃集団検診車にも I.I. 間接装置が搭載されるようになり，この方法では透視診断も可能なことから，最も有利な方法であると考えられる．解像力についても，ミラーカメラと共に優れており，将来，ＴＶ透視下の I.I 間接装置が主流を占めると考えられる．

撮影方法については，バリウム量，体位，撮影枚数などの多くの因子が診断能に影響を与える．バリウム量は，150cc，200cc，250cc，300cc が多く使われているが，150ccでは充満像の撮影に不十分であるが，200cc以上では充満像に差でがないと云われており[51]，飲みやすいという点から 200ccを用いた．撮影体位，撮影枚数については後述する．

3) 間接撮影診断能について

まず全癌についてみると，60％は間接撮影で質的診断を下すことが出来る．異常ありまで加えると，94％が拾い上げられ，見逃しは6％で，小さい早期胃癌が含まれていることを考慮すれば，よい結果であると云へる．

大きさの点からみると，4.1cm以上のものであれば，進行癌，早期癌共に全例拾い上げられており，2.1～4.0cmのものでは，85％がチェックされている．2.0cm以下の小胃癌になると，無所見が33％となり，見逃しの危険が急に増える．

進行癌のみについてみると，大きさ，部位に関係なく，全例所見が出ており，70％は間接撮影のみで胃癌と診断されている．進行癌は小さくても固有筋層に達しているため，広い範囲にわたつて直接，間接に所見を呈すると考えられるから，注意深い読影により，現在行われている集検方式で，充分拾い上げることが出来る．

早期胃癌は，40例中15例（38％）が質的診断を下されており，異常ありを含めると，34例（85％）がチェックされている．早期胃癌の間接診断能については，堀越らの実験が報告されており，[41] これによると，29例の早期胃癌に対して，34枚撮影法による間接撮影を試みた結果，93％拾い上げることが出来ると述べられている．この結果とは，病変の大きさ，病型，撮影方法に相違があるので同等に比較することは出来ないが，早期胃癌も間接撮影による胃集検で高率に拾い上げることが出来ると云える．この実験結果がそのまま，実際の胃集検の場に当てはまると考えるのは早計であるが，少くともこの程度の診断能は，現在の段階でも可能な目標であると考えられる．

次に早期胃癌を，大きさおよび病型別にみると，4.1cm以上のものは全例拾い上げられており，病型，部位に関係なく，間接撮影で所見を呈すると云える．2.1～4.0cmのものはⅢ型を伴つているものは全例拾い上げられているが，Ⅱa，Ⅱc 型のみのものは所見の出ないものがあり，たとえ所見があつても読影の際見落される可能性がある．従つて，この大きさの範囲に間接撮影による診断の限界が存在すると考えられる．2.0cm以下のものでは，Ⅱa，Ⅱc型の病変は全く所見を呈さず，Ⅲ型を伴つたものが，Ⅲの部分が潰瘍として拾い上げられている．従つて，現在の間接撮影ではⅡa，Ⅱc型のみの 2.0cm以下の小さい病変の診断は困難である．直接撮影による早期胃癌の表面型（Ⅱa，Ⅱc型）の診断限界について白壁らの報告[53]があり，これによると，発見され得る限界は1cmとされている．間接撮影による発見限界との間に1cmの差があり，種々の制約があるとしてもこ

の差を縮めることが今後の課題であると考える．

病変の種類を問わず病変の存在部位による診断能をみると，小弯，後壁は見つけ易い部位であり，大弯がこれに次ぎ，前壁が最も見つけ難い部位となつている．これは日常X線検査の際にも経験することであり，特に前壁病変の拾い上げについては種々の工夫がなされている[55)56)]．しかし，いずれも，少量圧迫法や腹臥位二重造影法のような熟練した操作を要するものであるから，時間的その他に制約のある胃集検にとり入れるのは問題がある．

CMA区分による部位についてみると，Cは例数が少ないため，参考となるデータは得られなかつた．特記すべきことは，Aに存在する病変は，癌，潰瘍，ポリープ共に所見の出ない例が多かつたことである．主な原因と考えられるのは，この部位は，充満不良や，腸との重なり合いがあり，読影に耐えない例が多くあつたことである．検査前に胃の緊張を弱め，腸への排出を遅くするために何らかの前処置を考慮すべきである．また，無操作とは云つても，TV間接撮影では透視下に行なえるのであるから，良い影像を得るための充分な努力と注意を払う必要がある．

撮影体位を病変示現能のよい順にみると，腹位充満，立位正面，背位二重造影，腹位第一斜位，腹位薄層像，立位第一斜位，背位薄層像であつた．この順位は諸家の報告[41)48)50)54)]と同じ傾向を示すが，特に薄層像の示現能が低く，今回の実験では薄層像のみに所見が出て他の所見の出なかつた例は無く，薄層像を全く除いても，診断能は変らないという結果であつた．薄層像の有用性については，諸家により論じられているが，[41)48)50)54)]われわれの実験結果からは，胃集検間接撮影では背位，腹位共に薄層像は必要ないと考えられる．直接撮影による精検と，間接撮影との所見の出方を較べると，当然のことながら間接撮影の病変示現能は劣つている．ニッシェ，周辺隆起，粘膜襞集中のような病変の存在を示す所見は，直接撮影で所見を呈したものの約30％が間接撮影でとらえられているが，病変の拡がりや，陥凹の大きさ，レリーフの中絶のように病変の微細な表現になると，直接撮影で読影可能なもののうち，間接撮影で読影出来るのは約20％に過ぎない．病変の微細な表現には，適当な圧迫操作，適当な量の空気を入れた二重造影が不可欠であり，いずれも，術者の熟練を必要とするのに，間接撮影ではこのようなことがほとんど行なわれていないことが最大の原因である．次に考えられることは，フイルムサイズの違いによる解像力の差であるが，陳らの報告[35)40)]によれば，フイルムサイズの縮小による病変示現能の低下は少いとされており，間接撮影の診断能にとつて重要な意味はもたないと考えられる．

ポリープは，悪性化について種々論じられているが[57)~62)]，それ自体は良性の病変であるので，胃集検ではそれほど重要な対象と考えられていないようである．しかし胃癌，特に早期胃癌には，Ⅰ型，Ⅱa型のような隆起性の病変の例が少く，今回の実験でも症例が少なかつたので，それに代るものとしてポリープを検討した．

ポリープの大きさ別の発見能は，2.1cm以上のものは大体発見出来るが，1.0cm以下のものは発見困難で，診断の限界は1.1～2.0cmの間にあると云へる．直接撮影での診断の限界は5mmといわれているから[63)64)65)]癌の場合と同じく，間接撮影と直接撮影の間には，診断能に開きがある．これは，圧迫操作の有無が大きい原因と考えられ，集検方式の間接撮影で見落された32例のうち26例（81％）が直接撮影の少量圧迫法で所見を呈していることからも明らかである．このことから，ポリープのような隆起性病変の診断能を高めるには，間接撮影にTV透視で圧迫操作を加えることが心要と云える．

潰瘍は，癌，ポリープに較べて発見され易く，92％が間接撮影で拾い上げられている．0.6cm以上のものは，まず発見可能と云つてよく，診断の限界は0.5cmと考えられる．このことは，早期胃癌の中でⅢを伴うものが発見されやすいことと関連があり，現在の間接撮影法でも陥凹病変の診断能は比較的よいことを示している．これは，陥凹病変が二重造影で表現され易いことと，潰瘍が胃角部を中心とした小弯寄りに多いため，立位充

満，腹位充満で高率に所見を呈するためと考えられる．

V. 結　語

胃癌 102例，胃ポリープ62例，胃潰瘍50例について，集検方式による間接撮影を行ない，診断能を検討し，次の結果を得た．

1) 進行癌

全例，癌または異常ありとして発見可能である．

2) 早期胃癌

a）大きさ

ⅡaとⅡc：2.1～4.0cmが断診の限界であり，2.0cm以下は発見が困難である．

Ⅱc＋Ⅲ：Ⅲの部分が潰瘍として発見される可能性が大きい．

b）部位

前庭部，前壁，大弯が発見困難な部位である．

c）撮影体位

所見の出現頻度の高い体位

- 腹位充満
- 背位二重造影
- 立位充満

なお，背位薄層像，立位第一斜位のみに所見の現れた例は無かつた．

d）所見の出現

所見の微細な点については，精検に較べて$^1/_3$～$^1/_5$の出現頻度であつた．

3) 胃ポリープ

a）大きさ

2.1cm以上は，発見可能である．

1.0cm以下は，発見困難である．

b）部位

後壁とMは，発見されやすい部位である．その他の部位はあまり差がない．

c）撮影体位

所見の出現頻度の高い体位

- 背位二重造影
- 腹位充満

なお，背位薄層像のみで診断可能な例は無かつた．

d）精検との対比

間接撮影で発見されなかつた症例は大部分，精検の圧迫撮影で発見されている．

4) 胃潰瘍

a）大きさ

0.6cm以上は，発見可能である．

0.5cm以下は発見困難である．

b）部位

AとMは，発見されやすい部位である．Cは，発見がやや困難である．

c）撮影体位

所見の出現頻度の高い体位

- 背位二重造影
- 腹位充満
- 立位充満

なお，薄層像は，所見の出現頻度が少い．

本文の要旨は，第7回日本胃集団検診学会総会で発表した．稿を終るに臨み，終始御懇篤なる御指導と御校閲を賜つた恩師入江英雄教授に深甚なる謝意を表します．又，本報告に多大の御理解と御援助を賜つた九大第1外科松永俊泰博士，2外科阿部和哲博士，2内科藤井道英博士，3内科福井正範博士，放射線科馬屋原晟博士，古賀充博士の皆様に心から御礼申し上げます．あわせて，終始御協力いただいた石橋竜人，渡辺教文，中田新一郎の諸氏に感謝致します．

最後に，本論文の予備審査に際して御教示をいただいた桝屋富一教授，並びに井口潔教授に深謝致します．

文　献

1) 瀬木：内科，13，1031（昭39）．
2) 大久保：癌の臨床，7，422（昭36）．
3) 菅沼：厚生の指標，10，4（昭38）．
4) 村上：癌の臨床，3，233（昭32）．
5) 入江：臨床放射線，6，805（昭36）．
6) 市川：消化器病の臨床，5，557（昭38）．
7) 市川：癌の臨床，9，683（昭38）．
8) 白壁：内科，14，227（昭39）．
9) 有賀：診療，17，1005（昭39）．
10) 白壁：日本臨床，22，1856（昭39）．
11) 森脇：臨床放射線，10，405（昭40）．
12) 村上：最新医学，20，臨増，2182（昭40）．
13) 岩崎：胃集検，2,83（昭38）．
14) 崎田：日本臨床，18，2290（昭35）．
15) 田坂：癌の臨床，7，493（昭36）．
16) 林田：臨床放射線，8，385（昭38）．
17) 増田：臨床放射線，8，875（昭38）．
18) 林田：胃集検，2,14（昭38）．
19) 田中：胃集検，4,64（昭39）．

20) 有賀：Endoscopy, 5, 215 (昭39).
21) 松原：日本医事新報, 2010, 12 (昭37).
22) 七条：老年病, 7, 561 (昭38).
23) 綾部：診断と治療, 45, 801 (昭32).
24) 山岸：日本医事新報, 2030, 33 (昭38).
25) 宮嶋：健康管理, 6,19 (昭38).
26) 有賀：胃集検, 4,90 (昭39).
27) 有賀：胃集検, 8, 4 (昭40).
28) Roach & Morgan: Am. J. Roentogenol. 61, 188 (1949)
29) She Wood Moor: Am. J. Roentogenol. 61 470 (1949)
30) J.F. Roach: Am. J. Roentogenol. 61, 183 (1949)
31) 入江：日本医事新報, 1513, 1589 (昭28).
32) 大原：臨床消化化器病学, 3, 573 (昭30).
33) 田北：医学研究, 29, 143 (昭34).
34) 湯川：綜合臨床, 6,1007 (昭32).
35) 陳：福岡医学雑誌, 50, 5 (昭34).
36) 山形：胃集検, 5, 4 (昭39).
37) 堀越：胃集検, 7, 6 (昭40).
38) 佐々木：胃集検, 15, 5 (昭43).
39) 入江：癌の臨床, 7, 426 (昭36).
40) 村上：臨床放射線, 11, 463 (昭41).
41) 堀越：臨床放射線, 11, 449 (昭41).
42) 堀：日医放誌, 19, 54 (昭35).
43) 栗原：胃集検, 6, 4 (昭40).
44) 平山：胃集検, 9,37 (昭40).
45) 白壁：臨床放射線, 12, 110 (昭42).
46) 黒川：胃集検, 9,39 (昭40).
47) 井出：臨床放射線, 12, 123 (昭42).
48) 栗原：臨床放射線, 13, 130 (昭43).
49) 吉田：臨床放射線, 9, 285 (昭39).
50) 二階堂：臨床放射線, 11, 428 (昭41).
51) 山形：消化器病の臨床, 6, 248 (昭38).
52) 高橋：消化器病の臨床, 5, 467 (昭38).
53) 白壁：日本臨床, 25, No 7 (昭42).
54) 高橋：臨床放射線, 11, 417 (昭41).
55) 古賀：臨床放射線, 12, 931 (昭42).
56) 川井：臨床放射線, 12, 648 (昭42).
57) 望月：胃と腸, 3, 720 (昭43).
58) 佐野：胃と腸, 3, 725 (昭43).
59) 中村：胃と腸, 3, 737 (昭43).
60) 土地：胃と腸, 3, 749 (昭43).
61) 福地：胃と腸, 3, 757 (昭43).
62) 井上：胃と腸, 3, 761 (昭43).
63) 白壁：消化器病の臨床, 5, 461 (昭38).
64) 田中：臨床放射線, 13, 119 (昭43).
65) 松浦：臨床放射線, 13, 721 (昭43).