The University of Osaka
Institutional Knowledge Archive

| | |
|---|---|
| Title | 腹部大動脈瘤のCT : 破裂の危険因子としての瘤径と瘤内血栓 |
| Author(s) | 櫛橋, 民生; 宗近, 宏次; 松井, 青史 他 |
| Citation | 日本医学放射線学会雑誌. 1991, 51(3), p. 219-227 |
| Version Type | VoR |
| URL | https://hdl.handle.net/11094/19686 |
| rights | |
| Note | |

*The University of Osaka Institutional Knowledge Archive : OUKA*

https://ir.library.osaka-u.ac.jp/

The University of Osaka

日本医放会誌：51（3），219—227，1991（平3）

# 腹部大動脈瘤のCT

## 破裂の危険因子としての瘤径と瘤内血栓

昭和大学医学部放射線科
櫛橋　民生　　宗近　宏次　　松井　青史
森谷　聡男　　堀地　　悌　　菱田　豊彦

（平成元年9月13日受付）
（平成2年7月17日最終原稿受付）

# CT of Abdominal Aortic Aneurysms
## —Aneurysmal Size and Thickness of Intraaneurysmal Thrombus as Risk Factors of Rupture—

Tamio Kushihashi, Hirotsugu Munechika, Seishi Matsui, Toshio Moritani, Yasushi Horichi and Toyohiko Hishida
Showa University, School of Medicine

*Research Code No. : 507.1*

*Key Words : Abdominal aortic aneurysm (AAA), Ruptured AAA, CT, Thickness of intraaneurysmal thrombus*

In order to seek for the factors to suggest a risk of rupture of abdominal aortic aneurysms (AAA), we measured the largest diameter of AAA and the thickness of intra-luminal thrombus on CT in 72 patients.

The mean aneurysmal size was 64 mm in diameter in 9 patients with ruptured aneurysm and 61 mm in diameter in 63 patients with non-ruptured aneurysm respectively ($p>0.90$). The rupture of AAA was seen in 3 of 30 patients with AAA of the small size (less than 50 mm in diameter), in 3 of 16 patients with AAA of the intermediate size (51~66 mm in diameter) and in 3 of 26 patients with AAA of the large size (more than 70 mm in diameter), respectively. The mean intra-luminal thrombus was 9 mm in 9 patients with ruptured aneurysm and 19 mm in thickness in 63 patients with non-ruptured aneurysm respectively ($p \fallingdotseq 0.05$).

We concluded from the above results that the aneurysmal size was not important, but the thickness of intra-luminal thrombus was useful for suggestion of a risk of rupture of AAA.

腹部大動脈瘤abdominal aortic aneurysm（AAA）の破裂は緊急の手術を必要とするが，手術が施行されてもその致死率は高い．一般に本疾患はその特徴的な臨床症状より緊急手術となるが，近年CT装置の普及，スキャン時間の短縮，CTによる術前情報の有用性などにより，腹部大動脈瘤破裂症例に術前CTが施行されることが多くなった．

破裂した腹部大動脈瘤ではその径が大きいことは剖検により知られているので[1)~4)]，一般に動脈瘤が破裂する危険性はその大きさで推測される．しかし最近我々は比較的小さな動脈瘤が破裂することが稀でないこと，さらに破裂した動脈瘤の瘤内血栓は比較的少ないことにも気付いた．そこで

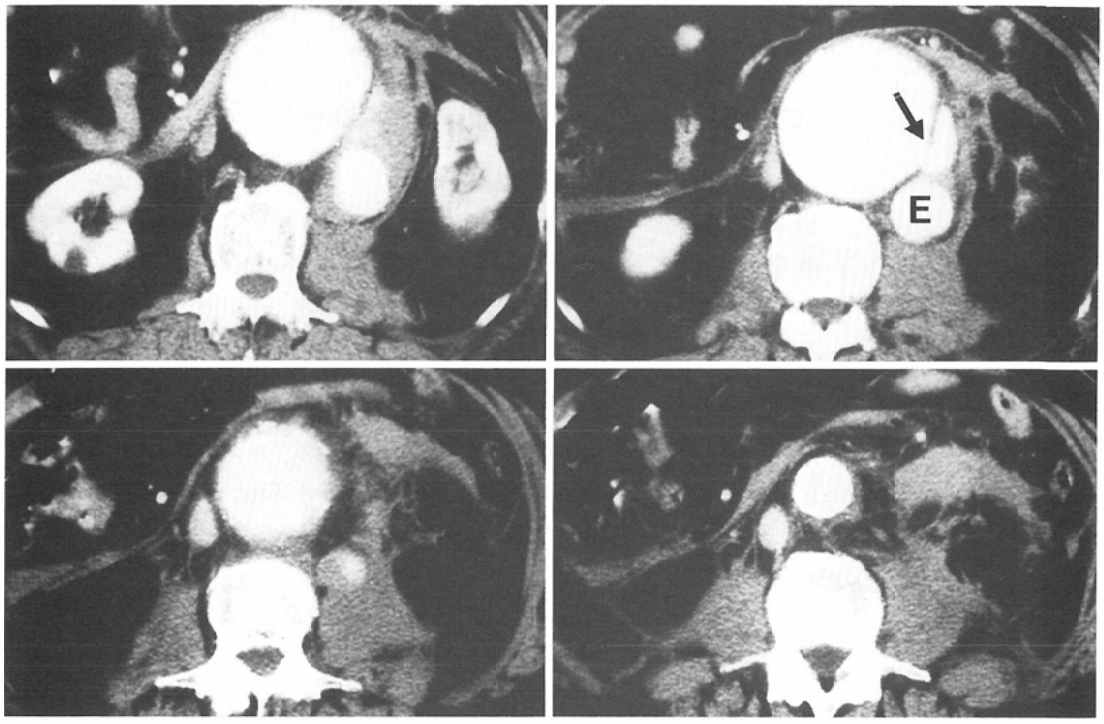


| a | b |
|---|---|
| c | d |

Fig. 1

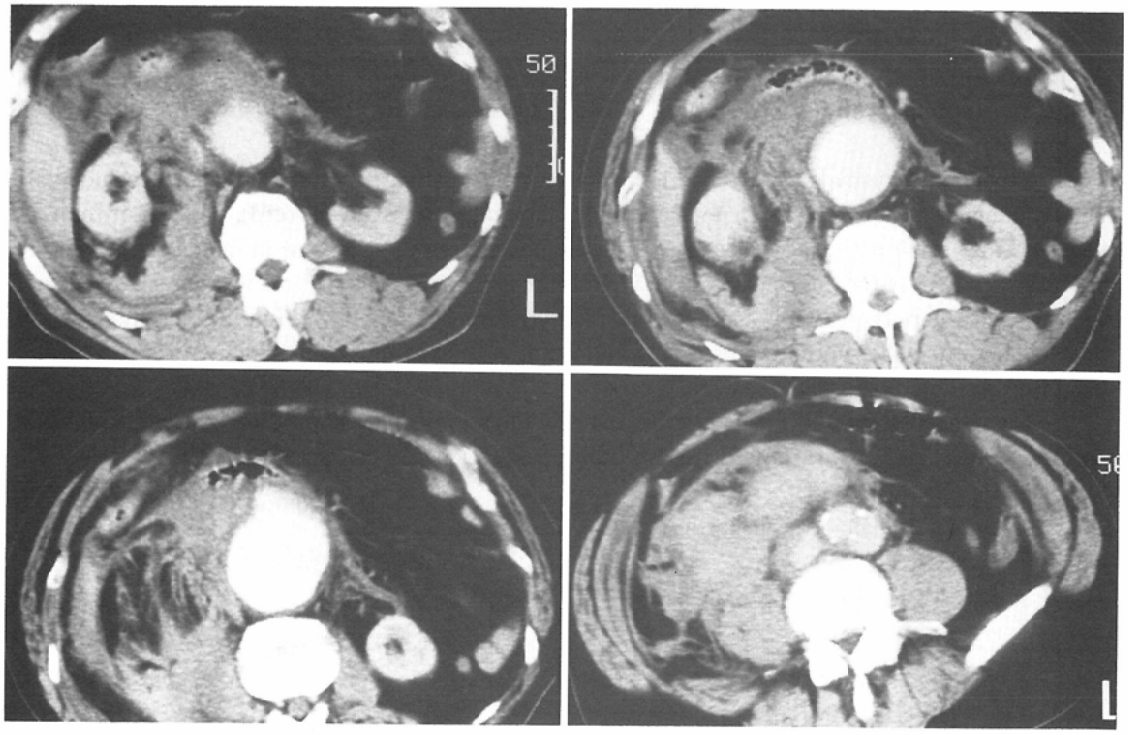


Fig. 2

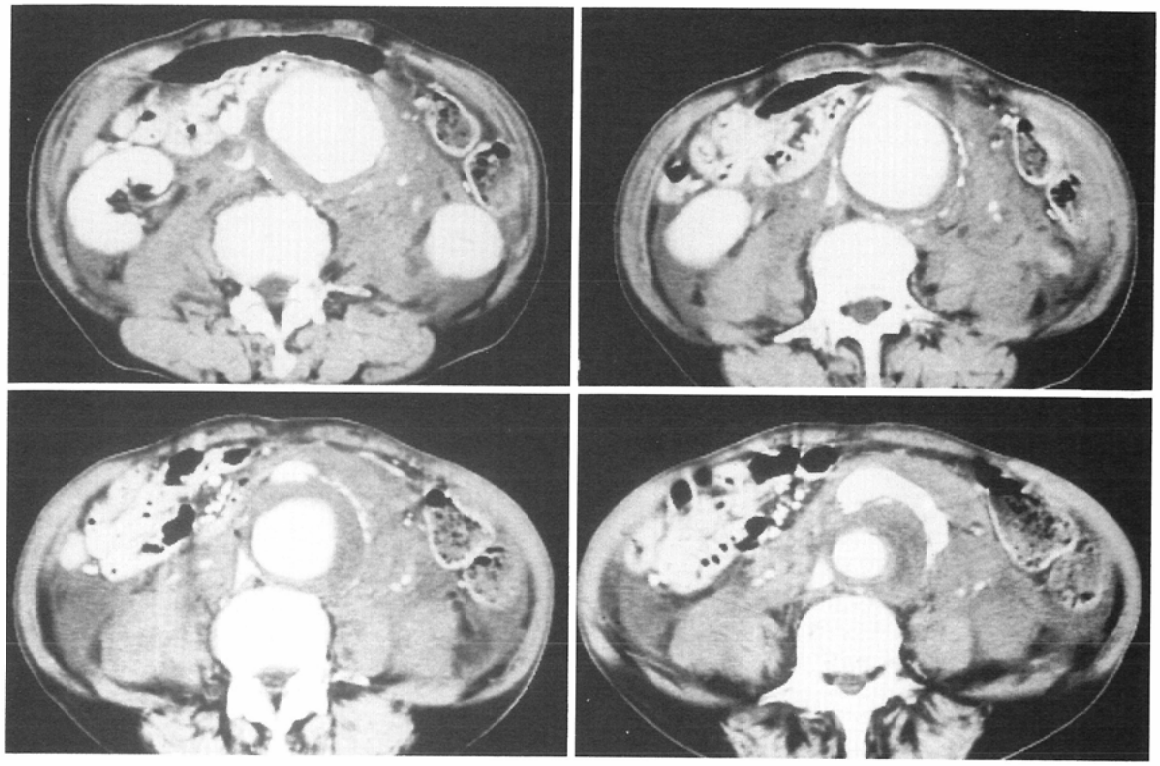

Fig. 3

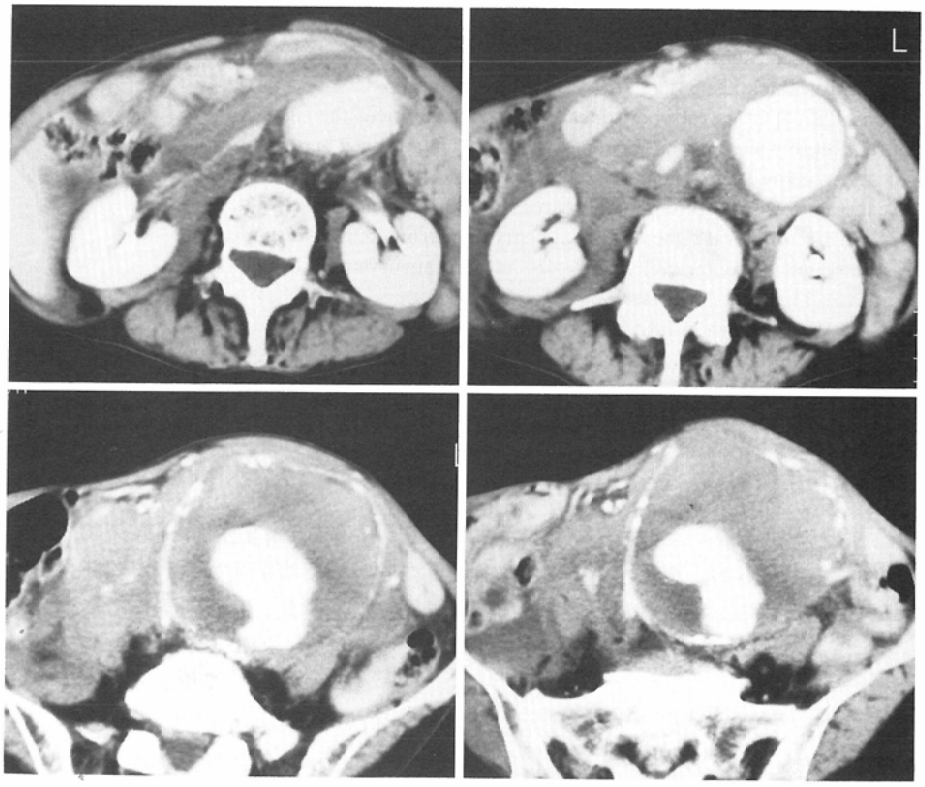


Fig. 4

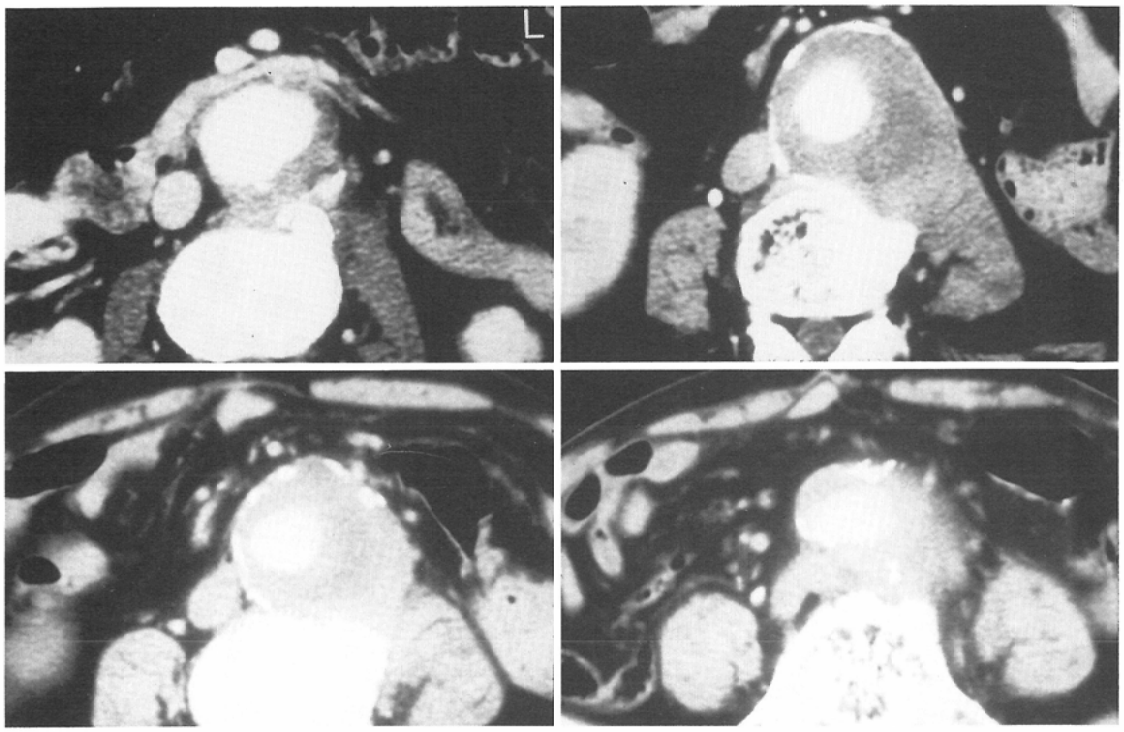


Fig. 5

Fig. 1 (Case 43). From cephalad (a) to caudad (d). The order is same as Fig. 2～5 and Fig. 7. A large extravasation of contrast medium (E) from ruptured AAA (arrow) is demonstrated at the left side. Intraaneurysmal thrombus is scarce (0mm in thickness).

Fig. 2 (Case 28). A large retroperitoneal hematoma displaces the right kidney anteriorly. Rupture site may be the top of the diverticular pouch on the anterior wall of AAA (arrow). No defenite extravasation of contrast medium is demonstrated. Intraaneurysmal thrombus is scarce (2～4mm in thickness).

Fig. 3 (Case 44). Bilateral retroperitoneal hematoma is noted. Extravasation of contrast medium is remarkable. The size of intraaneurysmal thrombus is moderate (6～14mm in thickness).

Fig. 4 (Case 67). The size of intraaneurysmal thrombus is plentiful (33～44mm in thickness). Rupture on anterior wall of AAA was confirmed by surgery.

Fig. 5 (Case 37). Rupture is blocked by the vertebral body and psoas muscle. Thrombus is plentiful (24～26mm in thickness).

●：rupture, ○：uon-rupture

腹部大動脈瘤でCTが施行された症例をかえりみて，①瘤破裂が瘤径に比例して生じるか，また，②瘤破裂が瘤内血栓の厚さに関連するかを検討した．

## 対象及び方法

### 1．対象とCT検査

昭和大学病院外科で手術（1例は剖検）された腹部大動脈瘤54症例（破裂9症例，非破裂45症例），とCT及び血管造影で腹部大動脈瘤が診断された18症例の計72症例を対象とした．男性57症例，女性15症例，年齢40歳から84歳（平均69％）であった．

CTは東芝TCT-60A-27，TCT-60A-60，日立CT-W600を用い，まず横隔膜面から骨盤入口部ま

での単純CT(スライス厚は10mm，スキャン時間はTCT-60A-27では10秒，他の2機種では3秒，スライス間隔は10～50mm)を施行した．続いて自動注入器により1ml/秒で60%水溶性造影剤100mlを静注し，注入開始60秒後にスキャンを開始し，造影CTを施行した．

**2．動脈瘤径と瘤内血栓の厚さの測定**

72症例において動脈瘤の最大径と，その部での血栓の最大厚を測定した．動脈瘤径は壁の外側面から対側壁の外側面までとした．瘤内血栓の厚さは，内膜の石灰化している例では石灰化より血栓表面までを，石灰化の見られない例では造影剤でそまる動脈瘤壁の内側面から血栓表面までとした．

得られた結果はStudent's tテストにより統計学的処理を行なった．

## 結　果

72症例のうち9症例で腹部大動脈瘤に破裂のあることが手術または剖検で確認された．それら9症例中7例で広範な後腹膜血腫がみられ(Fig. 1, 2, 3, 4)，2症例(case 37, 68)では臨床症状も軽微で血腫は限局性であった(Fig. 5)．また4例で血腫は両側性，5例で片側性であった．9例中4例で破裂部から造影剤の漏出が見られた(Fig. 1, 3)．造影剤の漏出が見られない例でも，内膜石灰化の断裂(Fig. 4, 5)や壁の局所的突出(Fig. 2)に連続して血腫が見られた．

各症例の動脈瘤の最大径と瘤内血栓の最大厚をTable 1に示した．次に破裂9症例と非破裂63症例の動脈瘤の最大径の平均値(±SD)と瘤内血栓最大厚の平均値(±SD)をTable 2に示した．動脈瘤の最大径の平均値は破裂群で64mm±25mm，非破裂群で61mm±22mmで両群間で動脈瘤径に有意差はなかった($p>0.90$)．しかし，瘤内血栓の最大厚の平均値は破裂群で9mm±15mm，非破裂群で19mm±14mmで統計学的に有意な差が見られた($p≒0.05$)．72症例を小さな瘤(50mm以下)，大きな瘤(70mm以上)及びその中間の大きさとにわけて，その破裂の頻度をTable 3に示した．最大径50mm以下の小さな動脈瘤の破裂は30症例中3例，10%で，最大径51mm～69mm

Table 1　Aneurysmal size and thickness of intra-aneurysmal thrombus

| patients /age(yrs) /sex | CT | | operation |
|---|---|---|---|
| | AAA size | thickness of thrombus | |
| 1/40/M* | 30 | 0 | + |
| 2/63/M | 30 | 0 | + |
| 3/66/F | 31 | 5 | + |
| 4/64/M | 32 | 13 | + |
| 5/66/M | 32 | 2 | + |
| 6/63/M | 32 | 0 | + |
| 7/74/M | 33 | 0 | + |
| 8/59/M | 35 | 4 | − |
| 9/57/M | 36 | 8 | + |
| 10/63/M | 36 | 2 | + |
| 11/72/M | 38 | 15 | − |
| 12/84/M* | 40 | 1 | + |
| 13/63/M | 40 | 1 | + |
| 14/77/M | 40 | 0 | + |
| 15/66/M | 43 | 4 | − |
| 16/66/M | 43 | 11 | − |
| 17/79/M | 44 | 12 | − |
| 18/65/M | 45 | 13 | + |
| 19/78/F | 46 | 7 | + |
| 20/71/M | 46 | 1 | + |
| 21/59/M | 46 | 17 | + |
| 22/72/F | 46 | 25 | − |
| 23/68/M | 47 | 28 | + |
| 24/69/M | 47 | 14 | + |
| 25/72/F | 48 | 25 | + |
| 26/68/M | 48 | 20 | + |
| 27/64/F | 48 | 10 | + |
| 28/62/M* | 50 | 2 | + |
| 29/75/M | 50 | 19 | − |
| 30/72/M | 50 | 12 | − |
| 31/67/M | 52 | 14 | − |
| 32/62/M | 52 | 18 | + |
| 33/64/M | 52 | 20 | − |
| 34/83/M | 53 | 20 | − |
| 35/84/M | 54 | 3 | − |
| 36/70/M | 55 | 17 | − |
| 37/74/M* | 57 | 26 | + |
| 38/70/F | 60 | 6 | + |
| 39/68/F | 60 | 20 | + |
| 40/75/M | 62 | 14 | + |
| 41/77/F | 64 | 30 | + |
| 42/70/F | 64 | 13 | + |
| 43/68/M* | 65 | 0 | + |
| 44/78/F* | 65 | 6 | + |
| 45/75/F | 66 | 28 | − |
| 46/72/F | 68 | 25 | − |
| 47/84/M | 70 | 23 | + |
| 48/67/M | 72 | 35 | + |
| 49/50/F | 75 | 0 | − |

| | | | |
|---|---|---|---|
| 50/83/M | 75 | 30 | − |
| 51/77/M | 76 | 15 | + |
| 52/78/M | 78 | 20 | + |
| 53/46/F | 78 | 40 | + |
| 54/72/M | 79 | 20 | + |
| 55/62/M | 82 | 35 | + |
| 56/75/F | 82 | 19 | + |
| 57/75/M | 83 | 5 | + |
| 58/62/M | 83 | 43 | + |
| 59/48/M | 84 | 28 | + |
| 60/69/M | 85 | 10 | + |
| 61/69/M | 86 | 31 | + |
| 62/78/M | 89 | 5 | − |
| 63/75/M | 90 | 40 | + |
| 64/64/M | 90 | 46 | + |
| 65/65/M | 93 | 50 | + |
| 66/72/M* | 100 | 9 | + |
| 67/84/F* | 100 | 44 | + |
| 68/70/M* | 100 | 60 | + |
| 69/75/M | 100 | 32 | + |
| 70/72/M | 126 | 60 | + |
| 71/62/M | 128 | 33 | + |
| 72/63/M | 128 | 50 | + |

*: ruptured AAA

Table 2 The average values of the aneurysmal size and thickness of the aneurysmal thrombus in the ruptured and non-ruptured cases

| | ruptured (n=9) | non-ruptured (n=63) |
|---|---|---|
| The largest diameter (mm) | 64±25 | 61±22 |
| | p>0.90 | |
| The greatest thickness of intra aneurysmal thrombus | 9±15 | 19±14 |
| | P≒0.05 | |

の中間の動脈瘤の破裂は16症例中3例，18.8%，最大径70mm以上の動脈瘤は26症例中3例11.5%であった．

動脈瘤内血栓の最大厚と，動脈瘤の最大径との関係をFig. 6に示した．破裂，非破裂を含め72症例における瘤の最大径と血栓の最大厚の関係は $y=0.48x-11.6$ ($r=0.73$, $p<0.01$) で示され，有意な正の相関関係が示された．すなわち動脈瘤直径が大きいほど血栓が厚いことが示された．

## 考　察

### 1．破裂と動脈瘤径の関係

血圧と瘤の大きさが動脈瘤破裂の要因として知られているが，特に後者が重要である[5]．放置すれば腹部大動脈瘤の27.7%は破裂するとされ[1]，最大径が5cm以上7cm未満では約40%が，7cm以上では60～80%が破裂し，瘤が大きくなるほど破裂の危険率が高くなると思われている[1)~4)6)]．しかし今回の検討では破裂群と非破裂群との間で，径の大きさに有意差がみられず，破裂した動脈瘤の直径は必ずしも大きいわけではない．そこで動脈瘤を大きさで分け，破裂頻度をみてみると，5cm以下の動脈瘤の破裂は10%で，今までの報告と一致した[1]．しかし直径が7cm以上の大きな動脈瘤の破裂頻度は11.5%，51～69mmの中間の大きさの動脈瘤の破裂頻度は18.8%で，剖検による諸家の報告とは大きく異なった（Table 3）．両者の結果が異なる原因として，大動脈瘤の大きさの計測法のちがい（剖検対CT）と対象内容のちがい（763症例中221例が破裂＝29%対72症例中9例が破裂＝13%）が考えられる．剖検による測定よりはCTによる測定の方が実用的であろう．また対象内容のちがいを考慮しても，70mm以上の動脈瘤の破裂頻度は両者でちがいすぎる．破裂症例でCT測定した症例の数をふやし統計的かたよりを少なくしなければならない．

Table 3 Incidence of rupture and aneurysmal size

| | Small(≦50mm) No. of ruptured(%) | Intermediate (51～69mm) No. of ruptured(%) | Large(70mm≦) No. of ruptured(%) |
|---|---|---|---|
| T. Kushihashi (CT study) | 3/30(10%) | 3/16(18.8%) | 3/26(11.5%) |
| Sommerviille, Shapiro, Darling others (Autopsy study) | 43/452(9.5%) | 54/147(36.7%) | 124/164(76.1%) |

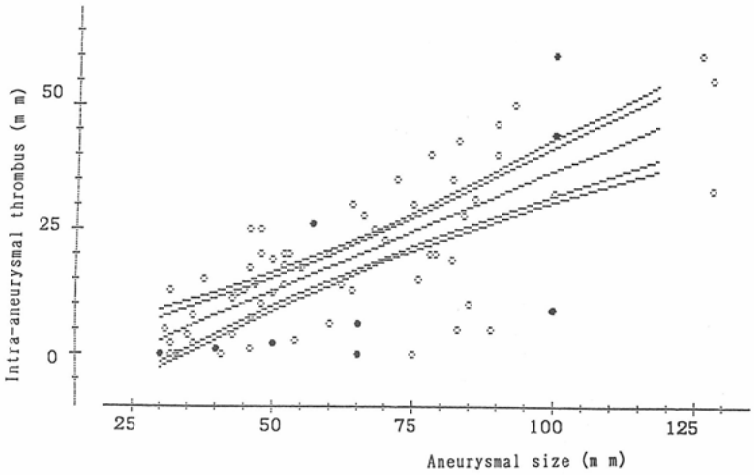


Fig. 6　Correlation between the size of AAA and the thickness of intraaneurysmal thrombus in 72 patients with ruptured (n=9) or non ruptured (n=63) AAA. There is a significant correlation ($r=0.73$, $p<0.01$) between two factors. Y axis indicates AAA size and X axis is thickness of intraaneurysmal thrombi.

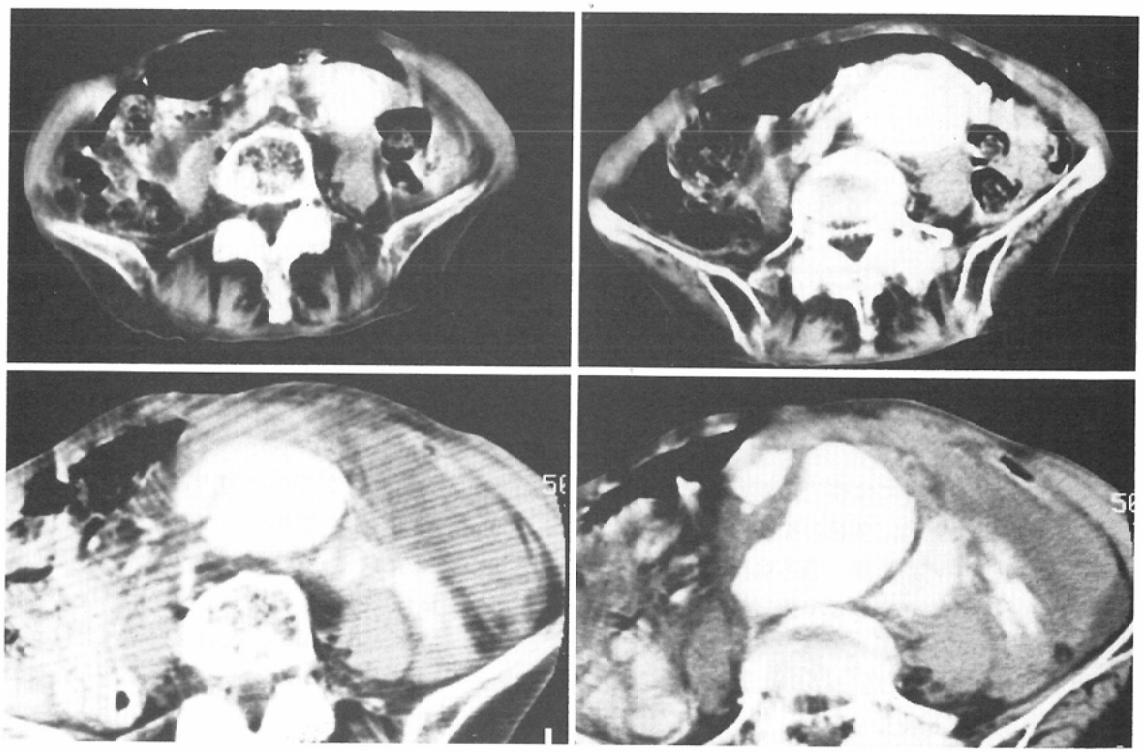

Fig. 7　(Case 12). a, b shows CT images 8 days before AAA rupture and c, d images after AAA rupture. Size of AAA rupture is 4cm in diameter, while size of AAA before rupture in 3cm in diameter.

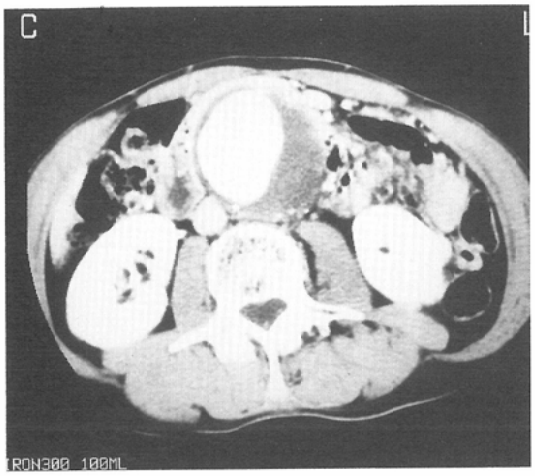


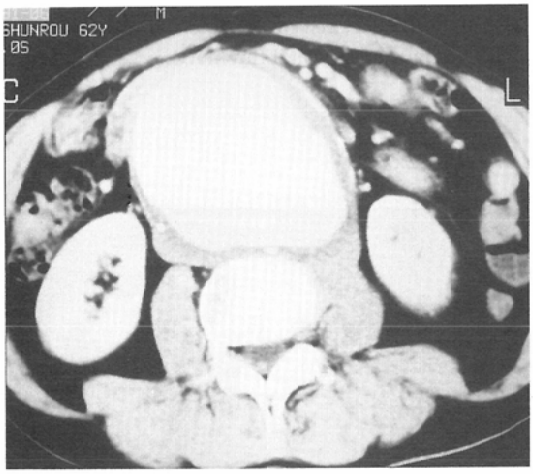


Fig. 8 Upper scan shows AAA with plentiful intra-aneurysmal thrombus. About 6 months later (lower scan), AAA is enlarged remarkably, but intra-aneurysmal thrombus becomes to be scarce.

動脈瘤の大きさ以外には楕円形の動脈瘤，急激に径の増大する動脈瘤，多量の瘤内血栓が偏在性で壁の一部がうすい動脈瘤，瘤内血栓内に造影剤の流入がみられる動脈瘤などは破裂の危険が高いことを示唆するCT所見として知られている[7]．今回の症例には著明な楕円形を示した瘤はなかった．破裂前後にCT検査を施行できた症例（Case 12）で急激に径の増大する動脈瘤が観察された．破裂前のCTでは瘤の最大径が30mmであったが，8日後の破裂時のCTでは径は40mmに増大し血栓はみられなかった（Fig. 7）．6cm以下の動脈瘤では0.4cm/年で瘤の直径は増大し，6cmを越すと0.7cm/年で動脈瘤直径が増大すると言われているが[7)8)]，小さな瘤でも比較的短期間に瘤が膨張し破裂する可能性をこの症例は示している[8)9)]．

今回の我々の72症例の検討では，高血圧症の既往をもつ割合は破裂群では9症例中6例，67%，非破裂群では63症例中51例，81%であった．しかし高血圧症の重症度に関しての検索はできなかったので，血圧が破裂の要因になっていないと結論できない．

**2．破裂と血栓の関係**

瘤内血栓の最大厚を破裂群と非破裂群で比較すると，平均値は9mmと19mmで有意に破裂群で薄かった（p≒0.05）．典型的破裂を示す腹部大動脈瘤の報告でも，その大多数の瘤内血栓は薄い[5)7)~9)]．また厚い瘤内血栓を持つ瘤も，その径の増大とともに，瘤内血栓厚が薄くなることがある（Fig. 8）．厚い瘤内血栓が破裂を直接防御しているとは思えないが，破裂した瘤の血栓が薄いのは事実なので，薄い血栓をもつ大動脈瘤をみたときはやはり破裂の危険を考えなければならないだろう．

**3．後腹膜血腫の広がりと血栓の関係**

腹部大動脈瘤が破裂して，血腫が広範に広がるか，あるいは限局的にとどまるかを左右するのは，破裂部位とその大きさ，腰筋・脊椎による血腫拡大の抑制[1)10)~12)]，血圧[5)]，血液凝固能などである．今回の検討で，広範な後腹膜血腫を示した7症例の内6例で動脈瘤内の血栓が薄く（平均3mm），限局性血腫を示した2症例の瘤内血栓は厚く26mmと60mmであった．動脈瘤内の血栓厚が血腫の広がりにも関与しているのかもしれない．しかし厚い血栓が血腫の拡大を抑制したのか，血腫が限局化され，臨床症状が軽く，検査されずに時間が経過して，厚い瘤内血栓を形成したのか明らかではない．この点については今後更に検討する必要がある．

## ま と め

腹部大動脈瘤の72症例（破裂9症例，非破裂63

症例）において，動脈瘤の最大径と瘤内血栓の厚さ（各々CT で測定）が動脈瘤破裂に影響する因子であるかどうか検討した．

腹部大動脈瘤の太さは破裂群（平均64mm）と非破裂群（61mm）とで差がみられず（$p>0.90$），破裂の重要な要因とは考えられなかった．動脈瘤を太さでその破裂の頻度を見ると，7cm 以上の大きな瘤の破裂は従来考えられていたよりかなり低い頻度であった．

瘤内血栓の厚さは動脈瘤が太くなると厚くなる傾向がみられた．破裂症例では瘤内血栓が非破裂症例に比べ有意に薄かった（$p \fallingdotseq 0.05$）．このことは瘤内血栓の厚さが腹部大動脈瘤破裂に影響する１因子であることを示唆している．

## 文　献


1) Gore I, Hirst AE: Arteriosclerotic aneurysm of the abdominal aorta: A review. Prog Cardiovasc Dis 16: 113—150, 1973
2) Darling RC: Ruptured arteriosclerotic abdominal aortic aneurysms. AJS 119: 397—401, 1970
3) Darling RC, Messina CR, Brewster DC, et al: Autopsy study of unoperated abdominal aortic aneurysms. Cardiovasc Surg 56(2): 161—164, 1977
4) Darling RC, Brewster DC: Elective treatment of abdominal aortic aneurysms. World J Surg 4: 661—667, 1980
5) Heeckeren DW: Ruptured abdominal aortic aneurysm. AJS 119: 402—406, 1970
6) Raptopoulos V, Cummings T, Smith EH: Computed tomography of life-threatening complications of abdominal aortic aneurysm. Invest Radiol 22: 372—376, 1987
7) Bernstein EF, Chen EL: Abdominal aortic aneurysm in high-risk patients. Ann Surg 200: 255—262, 1984
8) Johnson WC, Gale ME, Gerzof SG, et al: The role of computed tomography in symptomatic aortic aneurysms. Surg Gynecol Obstet 162: 49—53, 1986
9) Volpetti G, Barker CF, Berkowitz H, et al: A twenty-two year review of elective resection of abdominal nortic aneurysms. Gynecol Obstet 142: 321—324, 1976
10) Sandler CM, Jackson H, Kaminsky RI: Right perirenal hematoma secondary to a leaking abdominal aortic aneurysm. JCAT 5: 264—266, 1981
11) Choplin RH, Karstaedt N, Wolfman NT: Ruptured abdominal aortic aneurysm simulating pyogenic vertebral spondylitis. AJR 138: 748—750, 1982
12) Gale ME, Johnson WC, Gerzof SG, et al: Problems in CT diagnosis of ruptured abdominal aortic aneurysms. JCAT 10: 637—641, 1986