The University of Osaka
Institutional Knowledge Archive

Title	碑腫の質的診断におけるMRIの有用性
Author(s)	栗原, 美貴子
Citation	日本医学放射線学会雑誌. 1990, 50(6), p. 577-583
Version Type	VoR
URL	https://hdl.handle.net/11094/19696
rights	
Note	

The University of Osaka Institutional Knowledge Archive : OUKA

https://ir.library.osaka-u.ac.jp/

The University of Osaka

日本医放会誌：50（6），577—583，1990（平2）

脾腫の質的診断におけるMRIの有用性

済生会前橋病院放射線科
栗 原 美 貴 子

（平成元年8月9日受付）
（平成元年11月16日最終原稿受付）

MRI of Splenomegaly

Mikiko Kurihara
Department of Radiology, Saiseikai Maebashi Hospital

Research Code No. : 516.9

Key Words : Magnetic resonance imaging, Splenomegaly, T_2 relaxation time

Splenomegaly was evaluated by a 0.1 T MR system using multiecho SE image. (TR=1500 msec., TE=40, 80 and 120 msec.)

Calculated measurement of T_2 relaxation time was obtained. Material consists of 32 cases including 14 liver cirrhosis, 3 chronic myelocytic leukemia, 1 malignant lymphoma and 14 normals.

1) T_2 value of normal spleen measured 113.7 ± 5.68 msec.
2) Splenomegaly due to congestion had the prolonged T_2 value of 122.6 ± 10.25 msec.
3) T_2 value of splenomegaly with malignant cell infiltration such as leukemia and lympoma were shorter than normal spleen.

Good histological correlation was obtained in MRI findings of splenomegaly due to congestion and malignant cell infiltration.

1. はじめに

脾腫を呈する病態像には，白血病・悪性リンパ腫におけるびまん性細胞浸潤，門脈圧亢進症に伴なったうっ血脾及び感染脾が挙げられる．その形態診断は，超音波検査やX線CTで容易であるものの，各々の病態像における質的診断は不可能であることが多い．今回，びまん性細胞浸潤及びうっ血脾による脾腫の磁気共鳴画像（以下，MRIと略す）所見と病理組織学的所見との比較検討ならびにT_2値の検討を行なった．

2. 対象及び方法

対象は，1988年12月から1989年6月までに済生会前橋病院において，超音波検査またはX線CTにて脾腫と診断され，MRIを施行した18症例と正常14例の計32症例である．疾患の内訳は，肝硬変症14例，慢性骨髄性白血病3例と悪性リンパ腫1例である．慢性骨髄性白血病と悪性リンパ腫の計4例は，病理組織学的に確定診断がなされている．肝機能が正常で，かつ超音波検査で脾腫のない正常14例がコントロールである．症例は男性24名，女性8名で，年齢36～80歳（平均57.1歳）である（Table 1）．

MRIは，旭Mark-J 0.1Tesla常電導装置を用い，くり返し時間（TR）1,500msec，エコー時間（TE）40，80，120msecのマルチ・エコーSE法にて横断面を撮像し，脾臓の信号強度の変化とT_2像よりT_2値を求めた．スライス厚は10mmで2回加算を行ない，測定マトリックスは256×256である．

3. 結　果

正常脾群・うっ血脾群・びまん性細胞浸潤群の

Table 1 Clinical materials (Dec.,'88～June,'89)

	Number of cases	Sex M : F	Age (y.o.) (Average)
Liver cirrhosis	14	11 : 3	56～77 (64.9)
Chronic myelocytic leukemia	3	1 : 2	37～38 (37.3)
Malignant lymphoma	1	0 : 1	80
Normal	14	12 : 2	36～66 (51.9)
Total	32	24 : 8	36～80 (57.1)

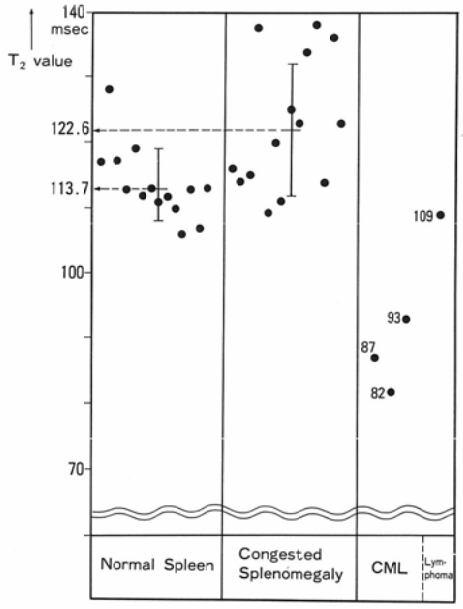

Fig. 1 T_2 values of spleen
(1) normal spleen : 113.7±5.68msec.
(2) congested spleen : 122.6±10.25msec.
(3) case of CML : 82, 87 and 93 msec. each other.
(4) 1 malignant lymphoma : 109 msec.

3群におけるT_2値の分布をFig. 1に示す．正常脾臓のT_2値は106～119msecで平均値113.7±5.68msecであった．うっ血脾群では109～138msecとT_2値の幅は大きく，平均値は122.6±10.25msecであった．正常脾群とうっ血脾群のT_2値は，統計学的検定(t検定)で，5％以下の危険率でうっ血脾群のT_2値が延長していた．一方，慢性骨髄性白血病3症例のT_2値は，各々82msec, 87msec, 93msecで正常脾群のT_2値よりも明らかに短縮していた．悪性リンパ腫1例のT_2値は109msecで，正常値の下限であり，明らかなT_2値の短縮はみられなかった．

4. 症　例

症例1　正常脾臓，39歳，女性．

人間ドックの超音波検査にて，肝右葉前区に1cm大の血管腫が疑われた．超音波検査上，脾臓の大きさは正常であった．MRIはFig. 2に示す．マルチ・エコーSE像のSE 1,500/80で脾臓の信号強度が最も高く描出され，T_2値は112msecであった．

症例2　肝硬変症（うっ血脾），66歳，女性．

肝機能障害，貧血，著明な脾腫にて来院した患者で，検査所見はGOT 165, GPT 135, LDH 552, Alp 190, ChE 2.27, 総ビリルビン0.9mg/dl, ヘモグロビン9.7g/dl, 赤血球379×10^4, 白血球2,900, 血小板3.8×10^4である．超音波断層像及びX線CT像では，肝硬変症に伴なった著明な脾腫と食道静脈瘤などの側副血行路の増生を認めた．MRI(Fig. 3)では，脾臓の信号強度は，エコー時間が40msec, 80msec, 120msecと延長するにしたがい，正常脾臓に比して徐々に高くなっている．正常脾臓と異なり，SE 1,500/120でも高信号として描出され，T_2値は136msecと著明に延長している．また，血管造影検査時に測定したCorrected Wedge hepatic venous pressureは7mmHg（正常0～5mmHg）と高値を示し，門脈圧亢進症は明らかであった．食道離断術と脾摘出術が施行され，摘出した脾臓の重量は1,000gであった．病理組織学的には，白脾髄（脾小節）は萎縮し，赤脾髄の洞は増生性に拡張しており，間質の線維化を伴っていた．ヘモシデリンの沈着はみられず，門脈圧亢進症に伴った脾病変と診断された（Fig. 4）．

症例3　慢性骨髄性白血病(急性転化例)，38歳，女性．

発熱・貧血・頚部リンパ節腫脹と著明な脾腫にて来院した．ヘモグロビン6.5g/dl, 白血球12.1×10^4, 血小板76.5×10^4, 末血の芽球21％のため，化学療法(ハイドロキシウレア3cap/day)を開始し，白血球数は減少した．脾腫の縮小傾向はないため，MRIを施行した．MRIにおいて，著明に腫大した

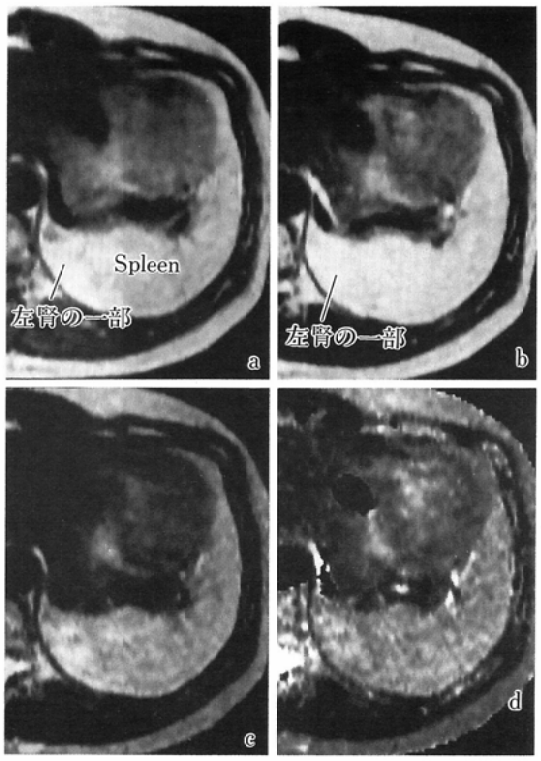

Fig. 2 Normal spleen 39y.o. female

a	b
c	d

a : SE 1,500/40
b : SE 1,500/80
c : SE 1,500/120
d : T_2 image

Signal intensity of the spleen shows the highest on SE (1,500/80) image. Its T_2 value measures 112 msec.

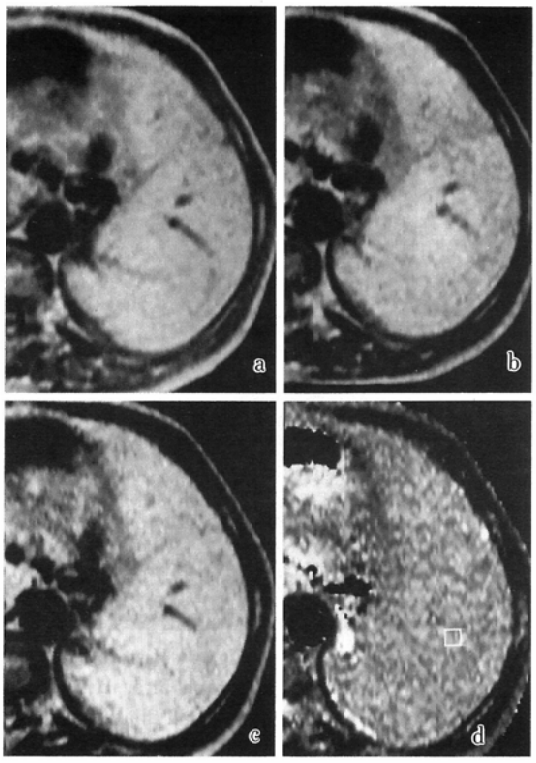

Fig. 3 Congested spleen 66y.o. female

a	b
c	d

a : SE 1,500/40
b : SE 1,500/80
c : SE 1,500/120
d : T_2 image

Signal intensity of the spleen increases with echo time (TE) being prolonged.
Spleen shows high intensity on SE (1,500/120) image. Its T_2 value is prolonged, 136 msec.

脾臓の信号強度は，エコー時間が長くなるにしたがい，信号強度の減衰がみられる(Fig. 5)．T_2値は87msec と著明に短縮している．脾臓の表面には梗塞巣と思われる楔形の高信号領域が描出されている．脾腫による圧迫症状が強いため脾摘出術が施行された．重量2,500g の巨大な脾臓で，体温とほぼ等しい36～37℃の生理食塩水内に保存し，摘出30分後に撮像した MRI が Fig. 6 である．上段より，エコー時間が40msec, 80msec, 120msec のマルチ・エコーSE 像と T_2像であり，in vivo MRI と同様に，エコー時間が長くなるにつれて，脾臓の信号強度の減衰は著明であり，T_2値は80～90msec と短縮している．表在に楔形の高信号域として梗塞巣がみられ，その部の T_2値は115 msec である．

病理組織学的には，リンパ小節は少数残存しているが，脾臓の基本構造は破壊され，洞の構築は乱れていた．線維化は殆んどなく，びまん性に芽球の浸潤がみられ，細血管内へも浸潤しており，白血病細胞のびまん性浸潤と診断された (Fig. 7)．

症例 4　脾原発性悪性リンパ腫，80歳，女性．

左腰痛と便秘を主訴に来院し，超音波断層像と X 線 CT 像にて，脾腫と傍大動脈リンパ節腫大を認めた．MRI(Fig. 8)では，脾臓の信号強度は全てのマルチ・エコーSE 像で不均一であり，信号強度の減衰は著明でなく，T_2値も109msec と正常下

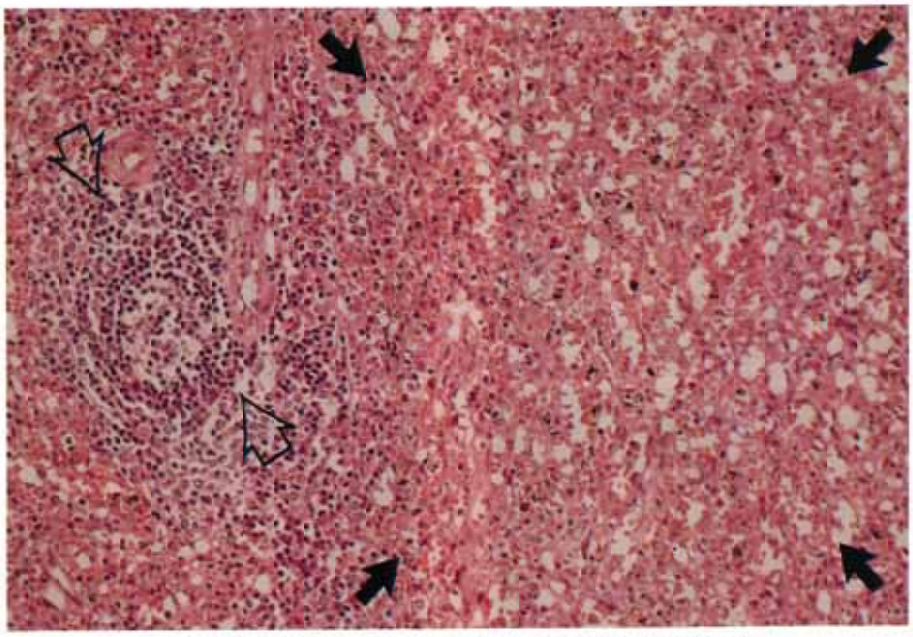

Fig. 4 Histological findings of congested spleen (2.5×20)
Photomicrograph after H.E. staining of spleen shows atrophic splenic nodule (white arrow) and dilatation of splenic sinuses (arrow).

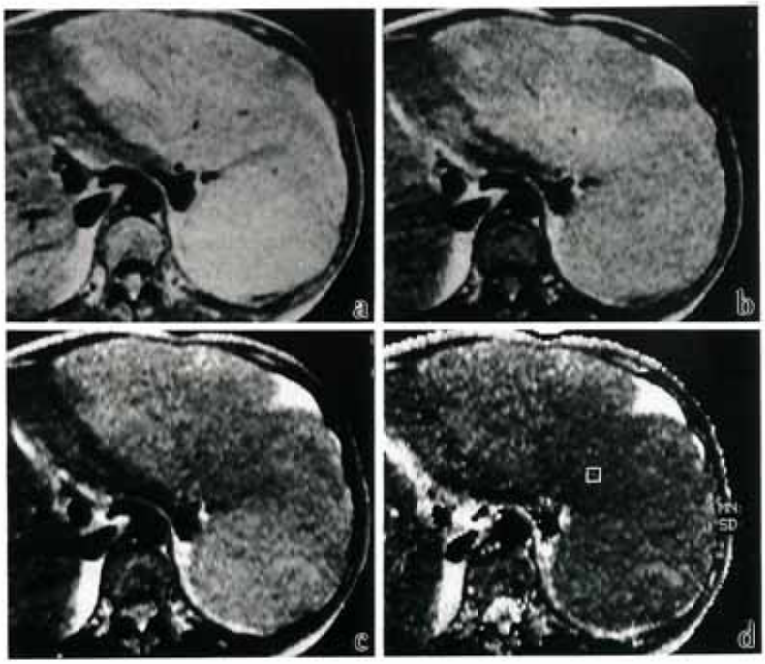

Fig. 5 CML 38y.o. female
a : SE 1,500/40 b : SE 1,500/80 c : SE 1,500/120 d : T_2 image
Signal intensity of the spleen decreases with TE being prolonged.
Spleen shows low intensity on SE (1,500/120) image. Its T_2 value is shortened, 87 msec. Wedge-shaped high intensity area represents the infarction.

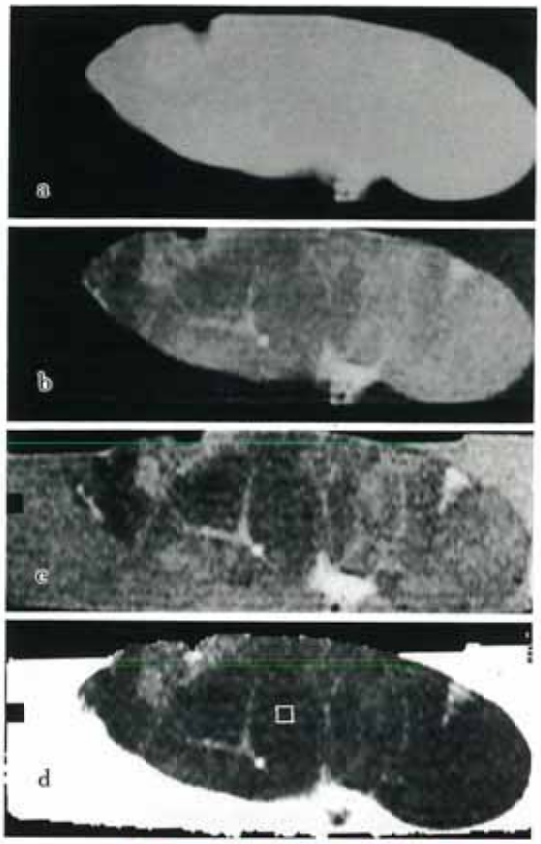

Fig. 6 30min. after splenectomy
Spleen was soaked in normal saline and MRI was done.

a a: SE 1,500/40
b b: SE 1,500/80
c c: SE 1,500/120
d d: T_2 image

As TE sets longer, signal intensity of the spleen decreases.

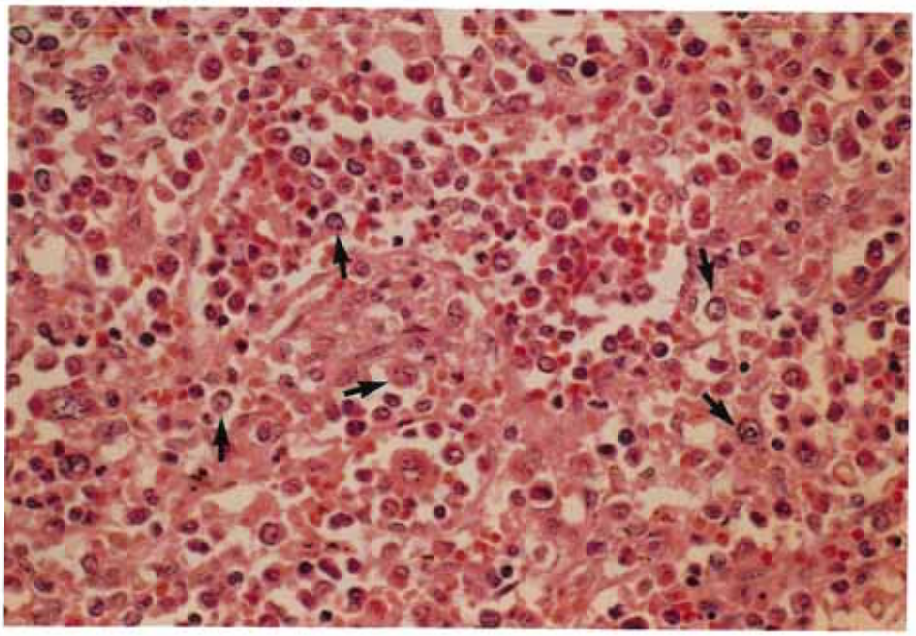

Fig. 7 Histological findings of CML (2.5×40)
Photomicrograph after H.E. staining of spleen shows infiltration of leukemic cells (arrow) into blood vessels and splenic sinuses.

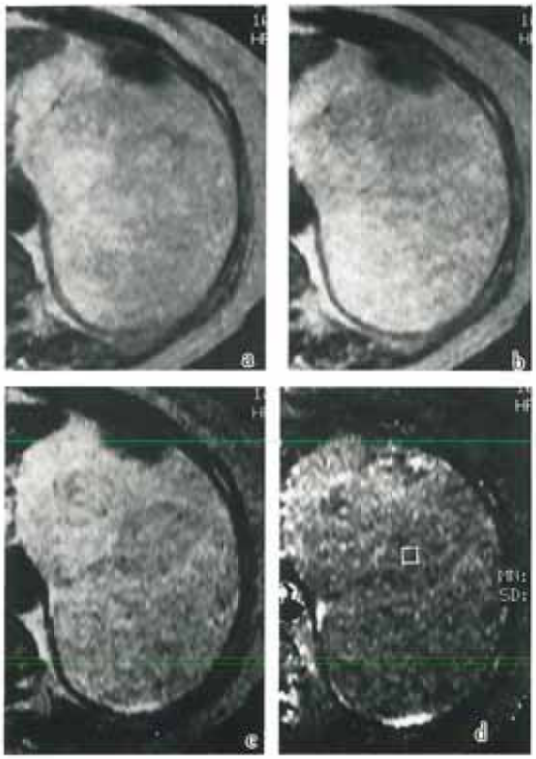

Fig. 8 Malignant lymphoma 80y.o. female

a	b
c	d

a : SE 1,500/40
b : SE 1,500/80
c : SE 1,500/120
d : T_2 image

Heterogeneous signal intensity of the spleen is observed in all images. Its T_2 value is lower limits of normal, 107 msec.

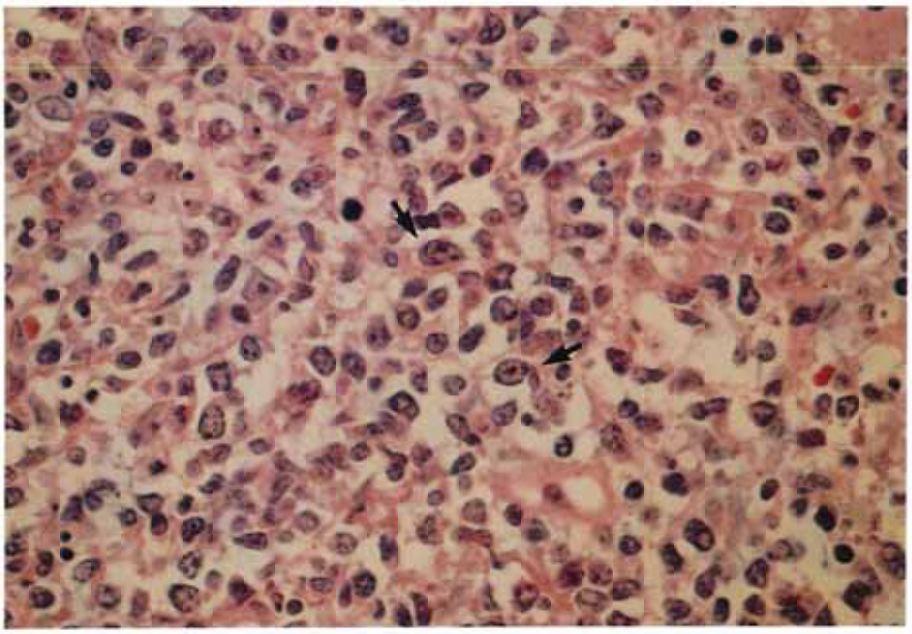

Fig. 9 Histological Findings of malignant lymphoma (2.5×40)
Photomicrograph after H.E. staining of spleen shows destruction of normal splenic architecture and interstitial infiltration of malignant lymphoma cells (arrow).

限である．脾摘出術にて重量1,100gの脾臓が摘出された．病理組織学的所見は，脾臓の固有構造は破壊され，脾洞を中心とするリンパ腫（diffuse large cell type）の浸潤と壊死が認められた．大型で肥大した核小体を有するリンパ腫細胞は，洞内に浸潤しているが，散在しており，悪性リンパ腫の浸潤と診断された（Fig. 9）．

5. 考　察

MRIで正常脾臓はT_1，T_2値ともに比較的長く，肝細胞が密に存在する肝臓に比較すると，とくにT_2強調像で非常に高信号として描出される[1)2)]．これは，脾臓の特有な構造によって説明できる[3)]．脾臓の大部分を占める赤脾髄は，門脈循環系中の独特な流床構築であり，細網細胞のネットワークである髄索と発達した静脈洞で海綿状構築と成っている．赤脾髄の主体は，赤血球であるためにT_2値を短縮させる膜構造や細胞内小器官に富む有核細胞に乏しい[4)]．一方，白脾髄は脾実質に局在し，リンパ鞘とリンパ小節から成るリンパ系細胞の集塊であり，赤脾髄よりもT_2値が短い構築である．門脈圧亢進症に伴ったうっ血脾では，その組織学的第1次変化は，赤脾髄の拡大すなわち静脈洞の増生である[3)]．したがって，海綿状構造の増加に伴い，細胞外液が増えるために，T_1とくにT_2値が著明に延長すると考える．つまり，マルチ・エコーSE法にて，エコー時間が40msecから120msecへと延長するにつれて，脾臓の信号強度は徐々に増加し高信号を呈し，正常脾群のT_2値113.7±5.68msecに比し，122.6±10.25msecと高値の結果であったと解釈できる．うっ血脾群におけるT_2値の標準偏差値が大きいことは，肝硬変症の各々の症例において，そのうっ血状態の程度がかなりの幅をもっていることと，2次的変化としての線維化やヘモシデリン沈着の程度により異なることが推測される．一方，慢性骨髄性白血病3例と悪性リンパ腫1例のびまん性細胞浸潤における脾腫の病理組織学的所見は，白血病細胞またはリンパ系細胞の増加に伴ない，白脾髄の拡大と赤脾髄内への有核細胞浸潤によって，海綿構造内が膜構造や細胞内小器官に富む有核細胞成分でびっしり占拠されるために，T_2値の短縮がもたらされると考える[4)]．とくに慢性骨髄性白血病3例についてはT_2値の短縮が著明であったが，悪性リンパ腫1例では明らかなT_2値の短縮がみられないことより，びまん性細胞浸潤による脾腫においても，白血病とリンパ腫では細胞の形態のみならず細胞浸潤の様式に異なる点があるのではないかと考えられる．

6. 結　語

脾腫の質的診断には，マルチ・エコーSE法による脾臓のMRIから，その信号強度の変化とT_2値を求めることが有用であった．うっ血脾及びびまん性細胞浸潤による脾腫のMRI所見と病理組織学的所見との相関関係が得られた．

（1）正常脾群14例では，T_2値113.7±5.68msecであった．

（2）うっ血脾群14症例では，エコー時間の延長に伴い，脾臓の信号強度は増加し，そのT_2値は122.6±10.25msecと延長していた．

（3）びまん性細胞浸潤のある脾腫において，エコー時間の延長に伴い，脾臓の信号強度の減衰がみられた．慢性骨髄性白血病3症例のT_2値は各々82msec，87msec，93msecと短縮し，悪性リンパ腫1症例では107msecと正常下限であった．

稿を終るに臨み，本研究の直接の御指導と御校閲を載きました埼玉医科大学放射線科教室平敷淳子教授に深甚なる謝意を表わします．また，有意義な御助言を載きました群馬大学医学部附属病院中央放射線部石坂　浩先生ならびに御協力載きました済生会前橋病院外科蔵屋敷隆二先生，原沢信雄先生，内科宮脇修一先生，群馬大学医学部附属病院中央検査病理部伊藤秀明先生，小島　勝先生，城下　尚先生と当院病理部坂井幸子女史に深謝致します．

文　献

1）永井輝夫編集：MRI診断学―基礎と臨床―．p309―311，朝倉書店，東京/新宿，1988
2）Dorit DA, Gray MG, Alex MA: MRI of the spleen: Normal appearance and findings in sickle cell anemia. AJR 147: p843―845, 1986
3）石川栄世，牛島　宥，遠城寺宗知：外科病理学．p853―888，文光堂，東京/本郷，1984
4）Cameron IL, Ord VA, Fullerton GD, et al: Characterization of proton NMR relaxation times in normal and pathological tissues by correlation with tissue parameters. MRI 2: p97―116, 1984