The University of Osaka
Institutional Knowledge Archive

Title	精索静脈瘤に対する塞栓療法とその成因に関する検討
Author(s)	野村, 尚三; 佐藤, 守男; 白井, 信太郎 他
Citation	日本医学放射線学会雑誌. 1986, 46(10), p. 1184-1193
Version Type	VoR
URL	https://hdl.handle.net/11094/19698
rights	
Note	

The University of Osaka Institutional Knowledge Archive : OUKA

https://ir.library.osaka-u.ac.jp/

The University of Osaka

日本医放会誌：46（10），1184—1193，1986（昭61）

精索静脈瘤に対する塞栓療法とその成因に関する検討

和歌山県立医科大学放射線医学教室

野村　尚三　佐藤　守男　白井信太郎　吉川　明輝
岸　和史　寺田　正樹　諏訪　和宏　塩山　靖和
津田　正洋　前田　美保　光実　淳　田中　佳代
前田　親彦　川端　衛　三島　隆生　山田　龍作

（昭和61年2月3日受付）
（昭和61年5月26日最終原稿受付）

Embolization Therapy for Varicocele
—With a Special Reference to the Pathogenesis—

Shozo Nomura, Morio Sato, Shintaro Shirai, Akiteru Yoshikawa, Kazushi Kishi, Masaki Terada, Kazuhiro Suwa, Masahiro Tsuda, Yasukazu Shioyama, Miho Maeda, Kiyoshi Mitsuzane, Kayo Tanaka, Chikahiko Maeda, Mamoru Kawabata, Takao Mishima and Ryusaku Yamada
Department of Radiology, Wakayama Medical College

Research Code No. : *519.4*

Key Words : *Varicocele, Embolization, Sterility, Interventional radiology, Digital subtraction angiography*

Varicocele is often accompanied by sterility. Forty percent of male sterility is caused by this condition.

During the last 3 years, we have encountered 15 cases of varicocele and treated them by transcatheter embolization of the testicular vein with stainless steel coils.

A pathogenesis of this condition was made by examining the results of this treatment and from studying intraarterial digital subtraction angiography of the testicular vein.

The results are summarized as follows;

1) A reduction or disappearance of varicocele was observed in 14 of 15 patients.

2) An improvement in the sperm count or sperm motile was observed in 4 of 5 patients who were tested. One pregnancy was observed in the wife of one patient 10 months following the treatment.

3) The reason that varicocele was not reduced in one case was that the embolization of collateral veins was unsuccessful.

4) There were no complications or side effects.

5) Reflux of the left testicular vein from the left renal vein was observed using intraarterial digital subtraction angiography.

The presence of reflux and the results of this treatment indicate that the pathogenesis is varicocele is the reflux of blood flow from the left renal vein to the testicular vein.

緒　言

精索静脈瘤（Varicocele）とは精巣静脈末梢の蔓状静脈叢の異常な拡張蛇行を特徴とする疾患である．

精索静脈瘤の存在は精子産生機能に障害を与え，しばしば男性不妊症の原因となる．Dubin らは，不妊男性の39%が本疾患によると報告している[1]．因果関係は明確でないが，睾丸の温度調節機能障害による精子形成障害[2]，あるいは腎静脈や副腎静脈からの逆流に基づく腎，副腎のホルモンや代謝産物による精子形成障害[3]等が考えられている．また，不妊以外にも陰嚢の腫大，変形，疼痛などを主訴として来院する場合が多い．

元来，精索静脈瘤に対する治療には精巣静脈の外科的結紮術が行なわれてきた[4)~7)]．しかし，外科的治療は患者に対する侵襲が大きく，手術合併症も低率ながら認められる[8]．

最近，非手術的な精索静脈瘤の治療法として，血管造影のための血管カテーテル技術を応用した，精巣静脈の塞栓術があり，良好な成績が報告されるようになった[9)~16)]．

今回，著者らは金属コイルを用いた経皮的精巣静脈の塞栓術を行ない良好な治療成績を得たので報告する．また，その結果から静脈瘤の成因について若干の考察を加える．

II. 対象および方法

1. 対象. 昭和57年6月より昭和60年6月までの期間に精索静脈瘤15例に対し塞栓術が行なわれた．塞栓術は15例全例において成功した．Table 1 の如く，年齢は14歳～61歳で症例2，9，10，12，13，14は未婚者であった．主訴は6例で不妊，9例で陰嚢腫大あるいは疼痛であった．部位は左側14例，両側1例であった．各症例の精索静脈瘤の程度について鈴木の分類による Grading を行った[17]（Fig. 1）．図の如く，I度とは拡張した静脈叢が精巣の上極より下がっていないもの，II度とは精巣両極間の種々の高さまで下がっているもの，III度とは陰嚢底部まで降下し，そのため陰嚢が変形するものである．

Table 1　Summary of cases

No.	Case	Age	Chief complaint	Position of varicocele	Grade before therapy
1.	M. A.	32	sterility	left	III
2.	C. K.	20	swelling	left	III
3.	S. T.	29	sterility	left	II
4.	K. M.	30	sterility	left	II
5.	T. I.	32	sterility	bilateral	II
6.	Y. N.	34	sterility	left	II
7.	N. K.	61	swelling and pain	left	III
8.	S. S.	38	swelling	left	II
9.	N. M.	14	swelling	left	III
10.	K. I.	14	swelling	left	II
11.	T. E.	34	sterility	left	III
12.	T. H.	18	swelling and pain	left	III
13.	N. S.	18	swelling	left	III
14.	M. S.	17	swelling	left	III
15.	S. K.	28	swelling	left	II

2. 方法. 精巣静脈への到達法としては，肘静脈経由と大腿静脈経由がある（Fig. 2）．肘静脈経由の場合，精巣静脈の分枝の角度から，精巣静脈のより末梢へカテーテルを挿入することが可能であ

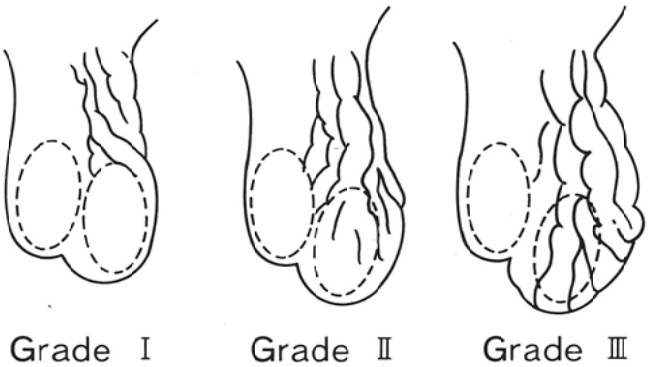

Fig. 1　Grading of varicocele (by Suzuki[17]).

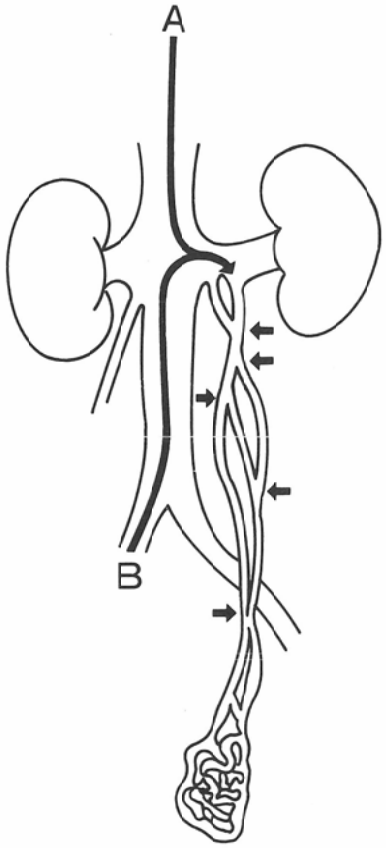

Fig. 2 Approach to the testicular vein and position of the stainless steel coils placed.
Arrows indicate outlets or inlets of collateral vein of the left testicular vein. A and B indicate the approach to the testicular vein. A : via cubital vein, B : via femoral vein.

る．しかし，カテーテルを挿入する際，カットダウン操作を必要とする．一方，大腿静脈経由ではSeldinger法にて容易に精巣静脈内にカテーテルを挿入することが可能である．大腿静脈経由では，肘静脈経由と異なり，精索静脈瘤付近までのカテーテル操作は困難であるが，後述の如くその必要性はない．従って，当初は肘静脈経由で行っていたが，まず大腿静脈経由で塞栓術を試み，精巣静脈へのカテーテル操作が困難であれば，肘静脈経由で行うことを原則とした．肘静脈経由の場合は7F～8Fのクーナンカテーテルを使用した．大腿静脈経由の場合はロングテーパードカテーテルを沸騰水で変形させて用いた．まず，カテーテル

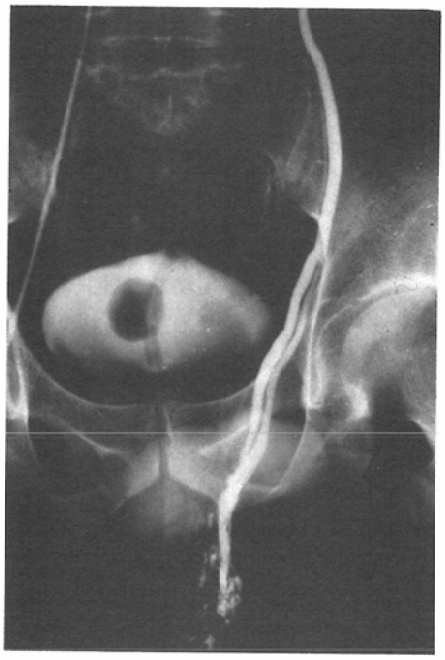

3a

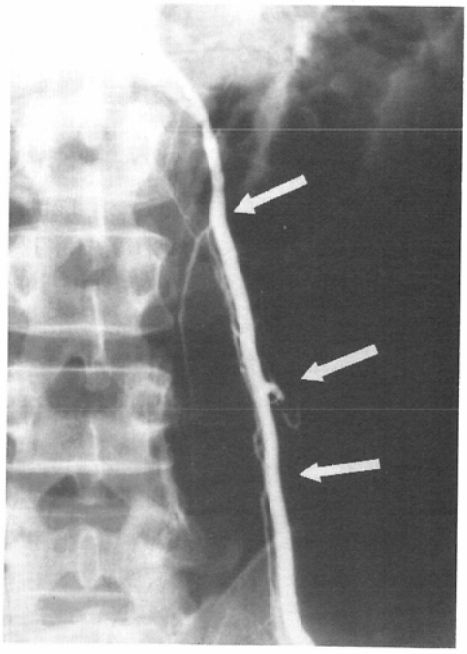

3b

Fig. 3 Case 4. Left testicular venogram (preembolization).
(a) Left varicocele is visualized on the testis.
(b) Arrows indicate outlets or inlets of collateral veins.

先端を精巣静脈近位部におき，76%ウログラフィン10～20mlを毎秒4～6mlの速度で注入し，精巣静脈の選択的造影を行った．これにより，精索静脈瘤の存在(Fig. 3(a))，精巣静脈の太さ，側副血行路の状態を確認した（Fig. 3(b))．

撮影後，カテーテルを塞栓する部位まで精巣静脈内に進めた．多くの場合，Jガイドワイヤーを併用した．次に，カテーテルを通じて金属コイルを精巣静脈内に挿入し，塞栓術を行った(Fig. 4(a))．8mm・5cm，5mm・5cm，3mm・4cmのコイルを精巣静脈の太さに応じて使用した．(平均約2.5個)金属コイルをFig. 2, Fig. 3(b) の矢印で示す如く側副血行路の出口あるいは入口を遮断するように留置した．

塞栓術後，腎静脈の造影を行ない，腎静脈より造影剤が精巣静脈に流入しないことを確認した(Fig. 4(b))．もし，側副血行路を介し末梢の精索静脈瘤が造影される場合には，可能なかぎり，この側副血行路の開口部より近位部で塞栓術を追加した．

治療効果の判定は，治療前後のGradeの変化，術直後の側副血行路の状態について検討を行った．さらに，不妊を主訴とする症例には，治療前後の精子数，精子運動率，治療後の配偶者の妊娠の有無について検討を行った．

また，著者らは，左腎動脈にカテーテルを挿入し，Intraarterial digital subtraction angiographyを行ない，その静脈相を観察して，精巣静脈の造影の有無を検討した．撮影は仰臥位，腹圧(+)で行った．

III. 結　果

塞栓術は対象とした15例全例において成功した．Table 2, 3は対象とした15例の治療成績をまとめたものである．Table 2は，全例について，静脈瘤の部位，精巣静脈への到達経路，使用したコイルの種類と数，並びに位置，術直後の側副血行路の残存の有無，術前後のGradeの変化についてまとめたものである．

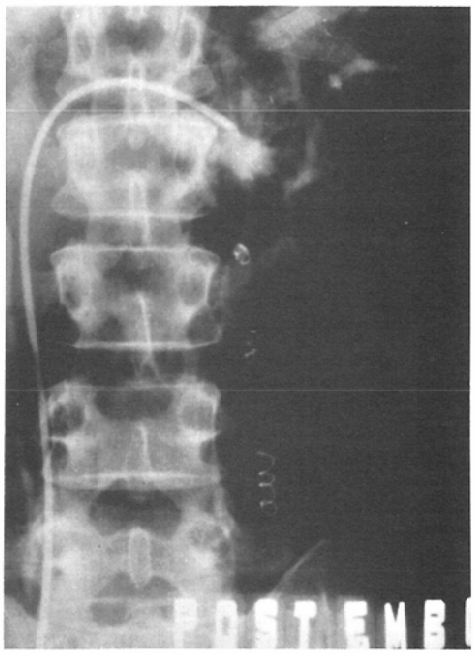

4a

4b

Fig. 4　Case 4.
(a) Plain film (postembolization).
(b) Left renal venogram (postembolization).
(Some coils are observed in the testicular vein.)

Table 2 Results I

No.	Position of varicocele	Approach	Side of embolized testicular vein	Stainless steel coil Position	Stainless steel coil Size×Number	Collateral (Post-embolization)	Grade (*)→(**)
1	left	via cubital vein	left	intra pelvic	8mm·5cm×1 3mm·4cm×1	(−)	III→(○)
2	left	via cubital vein	left	intra pelvic	5mm·5cm×1 3mm·4cm×1	(+)	III→III
3	left	via cubital vein	left	intra pelvic L_5 L_3	3mm·4cm×2 5mm·5cm×1 5mm·5cm×1	(−)	II→I
4	left	via femoral vein	left	L_3 L_4	3mm·4cm×2 5mm·5cm×1	(−)	II→(○)
5	bilateral	via femoral vein	left	L_1 L_3 L_4	3mm·4cm×1 5mm·5cm×1 3mm·4cm×2	(−)	II→I
6	left	via femoral vein	left	L_4	3mm·4cm×2	(−)	II→(○)
7	left	via femoral vein	left	L_2～L_3 L_3～L_4 L_5	3mm·4cm×2 5mm·5cm×1 5mm·5cm×1	(−)	III→(○)
8	left	via femoral vein	left	L_2	5mm·5cm×2	(−)	II→(○)
9	left	via femoral vein	left	L_3 L_4	5mm·5cm×1 3mm·4cm×1 8mm·5cm×1	(−)	III→(○)
10	left	via femoral vein	left	L_1	3mm·4cm×1	(−)	II→I
11	left	via femoral vein	left	L_2 L_3 L_4	3mm·4cm×1 3mm·4cm×1 5mm·5cm×1 5mm·5cm×1	(−)	III→(○)
12	left	via femoral vein	left	L_1 L_2～L_3 L_3～L_4	5mm·5cm×1 5mm·5cm×1 8mm·5cm×1	(−)	III→II
13	left	via femoral vein	left	L_2	5mm·5cm×1	(−)	III→(○)
14	left	via femoral vein	left	L_2	5mm·5cm×1	(−)	III→(○)
15	left	via femoral vein	left	L_2～L_3	5mm·5cm×1	(−)	II→I

(*)Preembolization (**)Postembolization (○)Disappearance

まず，静脈瘤が両側に存在した症例は1例のみで他は左側のみであった．精巣静脈への到達経路としては，コイルを骨盤内に留置した初期の症例1，2，3のみが，肘静脈経由で他はすべて大腿静脈経由で行いえた．

術後のGradeの変化では，Grade III→消失したもの6例，Grade II→消失したもの3例，Grade III→IIのものを1例，Grade II→Iのもの4例，改善を示さなかったもの（Grade III→III）1例であった．以上の如く，症例2を除く14例で改善が認められた．特に9例において，静脈瘤が消失した．Fig. 5は静脈瘤が消失した症例11の精巣静

Table 3　Results II. (Cases with sterility)

	No.	Sperm count (million/ml) (*) ⟶ (**)	Sperm motile (%) (*) ⟶ (**)	Presence or abscence of pregnancy of wife after treatment	Period of follow up
I	1	13 ⟶ 30	30 ⟶ 70	presence	23M
II	3	2.5 ⟶ 32	30 ⟶ 45	abscence	18M
III	4	24 ⟶	30 ⟶	abscence	13M
IV	5	3 ⟶ 40	<10 ⟶ 15	abscence	13M
V	6	6.5 ⟶ 7	35 ⟶ 65	abscence	11M
VI	11	75 ⟶ 250	15 ⟶ 60	abscence	6M

(*)Preembolization　(**)Postembolization

脈造影である．また，Fig. 6は治療前後の立位の陰嚢の写真である．術後，精索静脈瘤がほぼ消失している．術後の側副血行路の有無の検討では，静脈瘤の縮小を認めなかった症例2において，側副血行路の塞栓が不十分であった（Fig. 7）．

つぎに，Table 3は，不妊を主訴とする症例の，術前後の精子数，精子運動率，術後の配偶者の妊娠の有無についてまとめたものである．Tableの如く，followできた5例中4例で改善が認められた．特に症例1においては，治療10ヵ月後配偶者の妊娠が認められた．

今回の検討では，治療後，精索静脈瘤が悪化した例，何らかの合併症や副作用を示した例を経験しなかった．

また，精索静脈瘤症例の左腎動脈にカテーテルを挿入し，Intraarterial digital subtraction angiographyを行ない，その静脈相を観察した結果，Fig. 8に示す如く，左腎動脈への造影剤注入により，左腎静脈から左精巣静脈への造影剤の逆流が認められた．

IV. 考　　察

元来，精索静脈瘤の治療には，Bernardi[4]，Palomo[5]，

5a

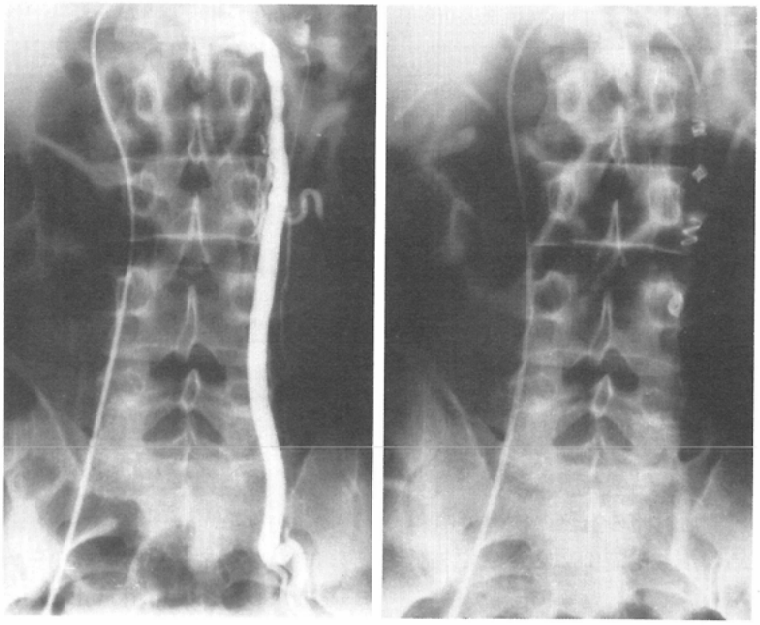

5b 5c

Fig. 5 Case 11.
(a), (b) Left testicular venogram (preembolization).
Left varicocele is visualized on the testis.
(c) Plain film (postembolization).
Some coils are observed in the testicular vein.

Olson and Stone[6], Ivanissevich[7]らによって開発された外科的結紮術が行なわれてきた．しかし，外科的治療は患者に対する侵襲が大きく，長期入院を必要とする．また，陰嚢水腫等の手術合併症も認められ[8]，必ずしも満足すべき治療効果が得られるわけでなく，約4分の1で効果不良であった[18][19]．外科的治療後の精索静脈瘤再発例の多くは手術時側副血行路の結紮が不十分であったことに起因するとされる[19]．この点についても，塞栓術においては精巣静脈造影にて側副血行路に関する情報が得られ，的確な部位に塞栓することができる利点があった．

精巣静脈の経皮的塞栓術は，1978年にLima[9]によって最初に報告された．彼らは塞栓物質として，Sclerosing agentを混ぜ合わせたGlucose solutionを用いた．その後，引きつづいて，Thelenら[10]，Formanekら[11]，Riedlら[12]，Whiteら[13]，Seyferthら[14]が経皮的塞栓術の有用性を報告している．彼らは塞栓物質として，Sclerosing agentをはじめ，Ivalon (polyvinyl alcohol)，Gianturco's stainless steel coil, Detachable balloon等を用いた．さらに，最近ではWeissbachらの27例の報告がある[15]．彼らの本療法の治療効果は優れており，ほぼ89%で腫脹の寛解，12例で精子数増加，4～6カ月以内に2例の配偶者妊娠があったと報告している．本邦においては，調べえた範囲では，栗林ら[16]の報告があるのみである．

今回，著者らは精索静脈瘤15例に対し，金属コイルによる左精巣静脈の塞栓術を行ない，15例中14例に精索静脈瘤の縮小，あるいは消失をみた．また，精子数あるいは精子運動率のfollowができた5例中4例にその改善を認め，その1例に10カ月後配偶者妊娠を認めた．

精索静脈瘤の縮小をみなかった1例は，初期の症例であり，側副血行路の存在が軽視された症例であった．この側副血行路の塞栓不良が精索静脈

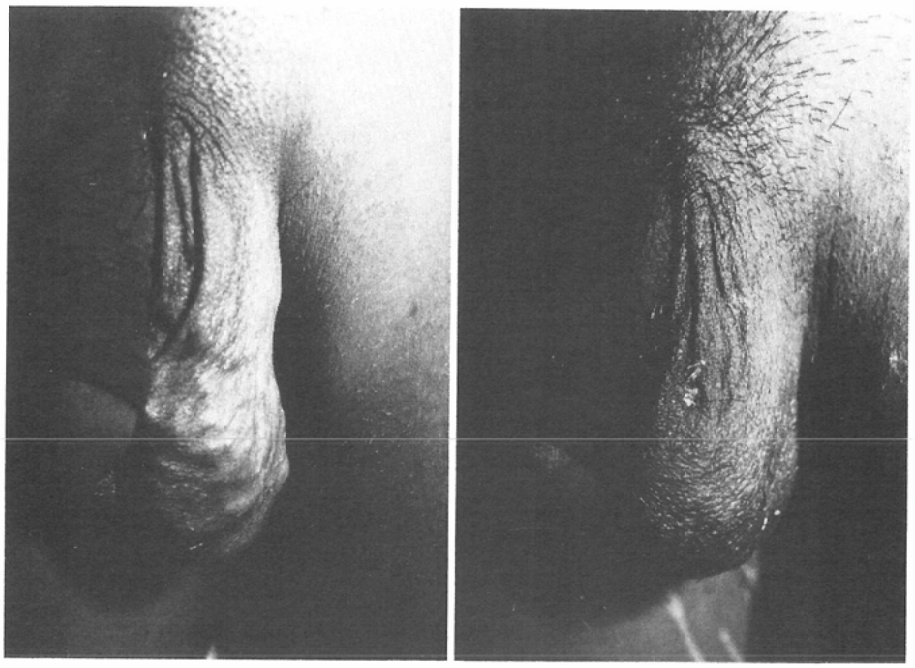

6a　　6b

Fig. 6　Case 8. Appearance of the varicocele.
(a) Preembolization.
(b) Postembolization; varicocele almost faded out.

7a　　7b

Fig. 7　Case 2. Left testicular venogram.
(a) Preembolization.
(b) Postembolization. The collaterals connected with the varicocele were still visualized after embolization.

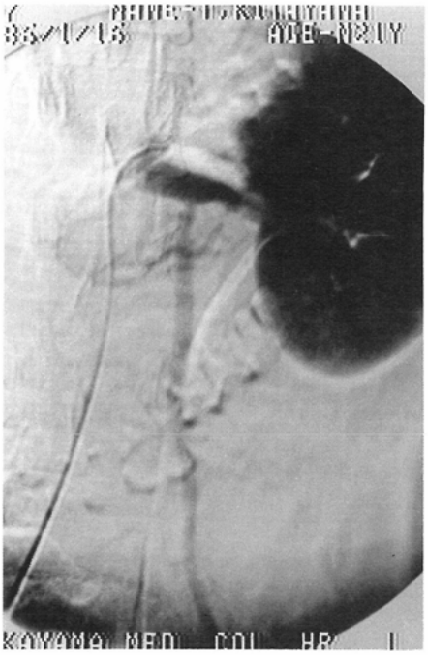

Fig. 8　Intraarterial digital subtraction angiography (venous phase) revealed regurditation of blood flow from the left renal vein to the left testicular vein.

瘤の縮小を認めなかった原因と考えられた．

今回，治療後，何らかの合併症や副作用を示した例は認められなかった．

以上の成績より，本療法は患者に対する侵襲も少なく，治療効果も外科的治療に劣らず良好で，外科的治療法に代わり得る治療法といっても過言でないことが分かった．

つぎに，精索静脈瘤の成因について考察する．その成因は，精巣静脈内の静脈弁の先天的欠損あるいは機能不全により血流が腎静脈から精巣静脈へ下方に逆流するためとされる[20]．今回，著者らは精索静脈瘤15例に対し塞栓術を施行し，側副血行路の塞栓不良であった1例を除いた14例において精索静脈瘤の改善をみた．血行動態を考慮した場合，精巣静脈を塞栓すれば，精索静脈瘤が悪化するはずであるが，今回，改善を認めても悪化した症例を経験しなかった．また，著者らは新しい試みとしてより生理的血行動態に近い状態での検索を目的として，左腎動脈にカテーテルを挿入し，Intraarterial digital subtraction angiography を行ない，その静脈相を検討した．この結果，精索静脈瘤が存在する症例で左腎静脈から左精巣静脈への造影剤の逆流が認められた．以上の結果は，精索静脈瘤の一因が，血流の腎静脈から精巣静脈への逆流であるという上述の説を裏づけるものであると考えられた．

V. 結　　語

1. 精索静脈瘤15例に金属コイルによる左精巣静脈の塞栓術を行った．

2. 15例中14例に精索静脈瘤の縮小，あるいは消失をみた．また，精子数あるいは精子運動率の follow ができた5例中4例にその改善を認め，その1例に10カ月後配偶者妊娠を認めた．

3. 精索静脈瘤の縮小をみなかった1例の原因は，側副血行路の塞栓不良であった．

4. 合併症，副作用は経験しなかった．

5. 治療効果の検討，及び左腎動脈からの Intraarterial digital subtraction angiography による検討の結果，精索静脈瘤の成因は，血流が腎静脈から精巣静脈へ下方に逆流するためと考えられた．

本研究において，御指導，御協力して下さった和歌山県立医科大学泌尿器科大川順正教授ならびに諸先生方に深謝いたします．

文　　献

1) Dubin, L. and Amelar, R.D.: Etiologic factors in 1294 consecutive cases of male infertility. Fertil. Steril., 22: 469—474, 1971.
2) Zorgniotti, A.W. and Macleod, J.: Studies in temperature, human semen quality and varicocele. Fertil. Steril., 24: 854—863, 1973
3) Comhaire, F. and Vermeulen, A.: Varicocele sterility: Cortizol and catecholamines. Fertil. Steril., 25: 88—95, 1974.
4) Bernardi, R.: New incision for therapy of varicocele: Semiologic and surgical concept. Semana Bol. d. Inst. clin. quir., 18: 323, 1942.
5) Palomo, A.: Radical cure of varicocele by a new technique: preliminary report. J. Urol., 61: 604—607, 1949.
6) Olson, R.O. and Stone, E.P.: Varicocele: Symptomatologic and surgical concepts. J. Med., 240: 877—880, 1949
7) Ivanissevich, O.: Left varicocele due to ref-

lux : Experience with 4,470, operative cases in forty-two years. J. Int. Coll. Surg., 34 : 742—755, 1960

8) Scott, L.S. and Young, D. : Varicocele : A sturdy of its effects on human spermatogenesis, and of the results produced by spermatic vein ligation. Fertil. Steril., 13 : 325—334, 1962

9) Lima, S.S., Castro, M.P. and Costa, O.F. : A new method for the treatment of varicocele. Andrologia, 10 : 103—106, 1978

10) Thelen, M., Weissbach, L. and Franken, T. : Die behandlung der idiopathischen Varikozele durch transfemorale Spiralokklusion der Vena testicularis sinistra. R.O.E.F.O., 131 : 24—29, 1979.

11) Formanek, A., Rusnak, B., Zollikofer, C., Castandea-Zuniga, W.R., Narayan, P., Gonzalez, R. and Amplatz, K. : Embioloization of spermatic vein for treatment of infertility : A new approach. Radiology, 139 : 315—321, 1981

12) Riedel, P., Lunglmayr, G. and Stack, W. : A new method of transfemoral testicular vein obliteration for varicocele using a balloon catheter. Radiology, 139 : 323—325, 1981

13) White, R., Kaufman, S.L., Barth, K.H., Kadir, S., Smyth, J.W. and Walsh, P.C. : Occlusion of varicoceles with detachable balloons. Radiology, 139 : 327—334, 1981

14) Seyferth, W., Jecht, E. and Zeitler, E. : Percutaneous sclerotherapy of varicocele. Radiology, 139 : 335—340, 1981

15) Weissbach, L., Thelen, M. and Adolphs, H.D. : Treatment of idiopathic varicoceles by transfemoral testicular vein occlusion. The Journal of Urology, 129 : 354—356, 1981

16) 栗林幸夫，大滝　誠，勝岡洋治：放射線診断技術の治療への応用 (4) ―経皮的血管カテーテルによる精索静脈瘤の治療．臨泌，38：863—870，1984

17) 鈴木良徳：精索静脈瘤の研究．日泌尿会誌，58：1105—1114，1967

18) Weissbach, L., Thelen, M. and Adolphs, H.D. : Varicocele and male infertility. Springer-Verlag, Berlin, Heidelberg, New York : 192—197, 1982

19) Kaufman, S.D., Kadir, S., Barth, K.H., Smyth, J.W., Walsh, P.C. and White, R.I. : Mechanisms of recurrent varicocele after balloon occlusion or surgical ligation of the internal spermatic vein. Radiology, 147 : 435—440, 1983

20) Brown, J.S., Dubin, L. and Hotchkiss, R.S. : The varicocele as related to fertility. Fertil. Steril., 18 : 46—56, 1967