

Title	経皮的動脈バイパス置換術の開発-Modified Seldinger法による-
Author(s)	中村, 健治; 高島, 澄夫; 名嘉山, 哲雄 他
Citation	日本医学放射線学会雑誌. 1993, 53(8), p. 970-972
Version Type	VoR
URL	<a href="https://hdl.handle.net/11094/19702">https://hdl.handle.net/11094/19702</a>
rights	
Note	

*Osaka University Knowledge Archive : OUKA*

<https://ir.library.osaka-u.ac.jp/>

Osaka University

研究速報

## 経皮的動脈バイパス置換術の開発

### —Modified Seldinger 法による—

大阪市立大学放射線医学教室

中村 健治    高島 澄夫    名嘉山哲雄    萩原 章  
森本 敦子    豊島 正美    松尾 良一    西尾 博  
白杵 則朗    神納 敏夫    小野山靖人

(平成5年2月2日受付)

(平成5年6月3日最終原稿受付)

## Percutaneous Arterial Prosthesis of Femoro-femoral Bypass : Using a New Method of Modified Seldinger Technique

Kenji Nakamura, Sumio Takashima, Tetsuo Nakayama, Akira Hagihara,  
Atsuko Morimoto, Masami Toyoshima, Ryouichi Matsuo, Hiroshi Nishio,  
Norirou Usuki, Toshio Kaminou and Yasuto Onoyama

Department of Radiology, Osaka City University, School of medicine

---

Research Code No. : 508.9

---

Key words : Vascular prostheses, Modified Seldinger technique,  
Arterial bypass graft

---

An experimental study of percutaneous arterial prostheses of femoro-femoral bypass was performed in 3 dogs using Modified Seldinger technique. Modified Seldinger technique with an arc needle was a newly designed method to penetrate the arterial wall due to introduce a bypass graft into the artery percutaneously. In all dogs, the bypass graft was successfully placed and proved to be effective in excellent blood flow. No significant complication was encountered. It is concluded that this method is feasible in the dog model.

#### はじめに

動脈硬化症による動脈閉塞は近年本邦においても増加傾向にあり、その治療法として最近ではPTAや血栓溶解療法、金属ステント留置術などのIVRが広く行われている<sup>1)</sup>。しかし、閉塞部長や罹病期間によっては再開通が困難でIVR治療の適応外となる例も少なからずあり、これら症例ではbypass置換術などの外科的治療が行われている<sup>2)</sup>。

著者らはこの動脈bypassの設置を外科的処置

に代わる経皮の手技で行えないかと考え、自作の弧状エラストー針によるModified Seldinger法を考案し、本法による実験的な経皮的bypass置換術を行い良好な結果を得たのでその手技と成績について報告する。

#### 材料・方法

##### 1. 材 料

実験動物は雑種成犬3頭を用いた。穿刺針は19Gエラストー(八光エラストー1型, 八光社

製)の内針を弧状に屈曲させた弧状エラストーを自作して用いた。留置チューブは2頭にヘパリンコーティングされた人工血管チューブ(アンスロンRバイパスチューブ,外径4mm,内径3mm,長さ30cm,東レメディカル社製),1頭に8Fロングシース(RF-SA 8003,長さ25cm,テルモ社製)を用いた。

2. 方法

まず、左頸部切開で外頸動脈を剝離、露出して5F血管カテーテルを挿入し、腹部大動脈まで進めた。骨盤部動脈造影を行った後、左総腸骨動脈までカテーテルを進め金属コイルにて塞栓し、動脈硬化症モデルを作製した。次に、鼠径部で大腿動脈をSeldinger法に準じて通常の18Gエラストー針で穿刺し、内針を引き抜き血液の逆流を確認の後、外套を2~3cm大腿動脈内を進めた(Fig. 1(A), (B))。自作の弧状エラストー針をこの外套内に挿入し、内針のカーブに沿って押し進め動脈壁を貫通し(Fig. 1(C))、さらに皮膚外まで誘導して血管外-血管内-血管外の経路を作製した(Fig. 1(D))。この操作を両側大腿動脈に行いガイドワイヤーを挿入した後、エラストーを抜去した。ガイドワイヤーに沿わせて8Fダイレーターに覆せたバイパスチューブ端を大腿動脈内に挿入した。ダイレーターを引き戻し血液の逆流を確認した後、チューブ他端を対側大腿動脈内に挿入した。ガイドワイヤーとチューブ内のダイレーターは大腿動脈末梢の貫通孔から抜去し、同部は用手圧迫により止血し手技を終了した。な

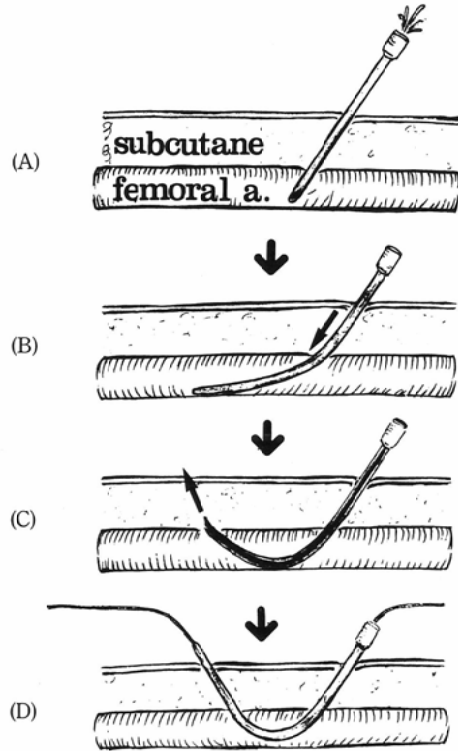


Fig. 1 Modified Seldinger Technique

The femoral artery was punctured with an ordinary 19 gauge puncture needle (A). After pulling out the needle, the sheath of the needle was advanced 2 or 3 cm periphery (B). An arc needle curved 30 or 45 degrees was inserted into the sheath and then penetrate the anterior wall of the femoral artery (C). The guide wire was introduced into the sheath being to make the rout from outside to inside to outside of the arterial lumen (D).

お、血管外のコイルは下腹部に皮下トンネルを作り埋沈した(Fig. 2(A))。

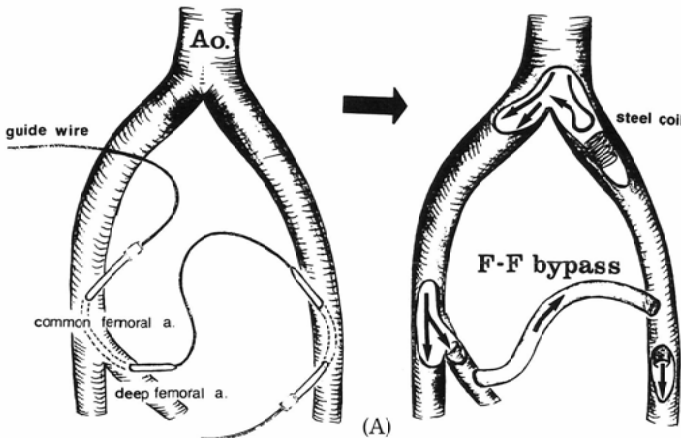


Fig. 2 Percutaneous Arterial Prostheses of Femoro-femoral bypass: Modified Seldinger technique was performed in both femoral arteries and the guide wire was introduced into the root to be made bypass between right and left femoral artery. Then, the bypass tube was introduced over the guide wire and finally the guide wire was pulled out from the penetrated site of the femoral artery (A). Pelvic angiogram after this procedure revealed the excellent blood flow of the bypass graft (arrow heads) (B).

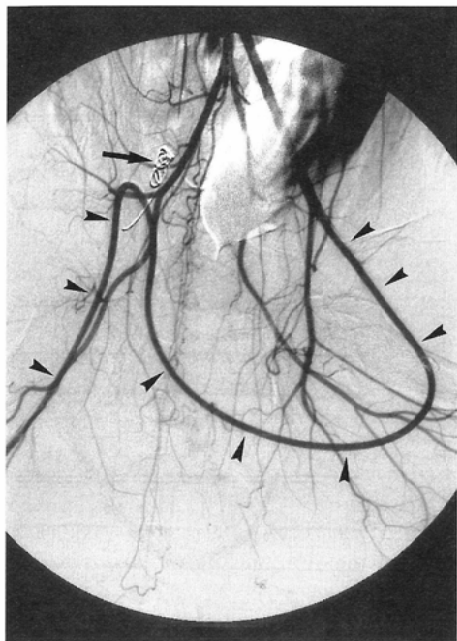


Fig. 2 (B)

## 結 果

### 1. Modified Seldinger 法

弧状エラストマーによる動脈壁の貫通と皮膚外への誘導は小皮膚切開で容易に可能で、全例失敗なく1回で行えた。また、大腿動脈の拍動は塞栓側でも側副路を介した血液があったため触知され穿刺が可能であった。なお、弧状エラストマー針の屈曲度は45度以内であれば内針交換の際にエラストマー外套を突き破ることがなく先端まで容易に挿入可能であった。

### 2. 経皮的バイパス置換術

3頭全例で本法による左右大腿動脈間のバイパスの作製に成功し、腹部大動脈造影で左右大腿動脈間の良好な血流が確認された (Fig. 2 (B))。穿刺、貫通部の止血は経皮的穿刺を行った2頭では皮膚面からの用手圧迫により可能であった。一方、大腿動脈を剝離、露出した当初の1頭ではダイレーターを抜去した貫通孔からの止血に血管縫合を必要とした。また、バイパスチューブとして今回用いた人工血管は flexibility が高く屈曲した経路でも折れ曲がらず皮下への埋沈が容易であったが、ロングシースは flexibility がなく皮下経路の屈曲部で折れ曲がりを認めた。

## 考 察

血管造影法は1953年 Seldinger 法の開発により飛躍的に発展してきたが<sup>1)</sup>、その際の内膜損傷は重大な合併症の1つに挙げられ、特に血管壁の貫通は絶対禁忌とされている。今回著者らが考案した modified Seldinger 法はこれを逆利用したもので、自作の弧状エラストマー針により動脈壁を貫通させ血管外—血管内—血管外の経路を作製する方法である。今回の実験結果から本法は経皮的に容易に行え、また出血なく安全に行えることが確認された。一方、動脈間の bypass 設置は従来外科的にのみ行える方法で、血管縫合を必要とする比較的大手術である。今回報告した方法は①手技が極めて容易、② bypass 設置が30分程度の短時間で施行可能、③出血がほとんどない、④経皮的にすべて行える、などの外科的手法と比べ多くの利点が挙げられた。留置 bypass graft の材料としては Dacron や Teflon など抗血栓性が高く内膜化されるものが報告されている<sup>2)</sup>。今回は経皮的に挿入し易いものとしてヘパリンコーティングされた人工血管チューブを選択したが、血管内への挿入時に強い抵抗があった以外には技術的問題点を特に認めなかった。本法の臨床への応用は以上の成績から比較的容易に可能と考えられたが、現在 bypass の長期閉存性などについて検討中である。

## ま と め

弧状エラストマーを自作し、血管外—血管内—血管外の経路を作製する Modified Seldinger 法を考案した。両側大腿動脈間に本法を行い従来報告の全く認めない経皮的 bypass 置換術を実験的に成功した。

## 文 献

- 1) Dotter CT: Transluminally-placed coil spring endoarterial tube grafts: long-term patency in canine popliteal artery. Invest Radiol 4: 329-332, 1969
- 2) Julian OC, Deterling RA, SU HH, et al: Dacron tube and bifurcation arterial prostheses produced to specification. Surg 41: 50, 1957