The University of Osaka
Institutional Knowledge Archive

Title	Comptonラジオグラフィ 第5報 軟組織イメージング
Author(s)	奥山, 信一; 三品, 均; 世良, 耕一郎 他
Citation	日本医学放射線学会雑誌. 1978, 38(3), p. 260-263
Version Type	VoR
URL	https://hdl.handle.net/11094/19715
rights	
Note	

The University of Osaka Institutional Knowledge Archive : OUKA

https://ir.library.osaka-u.ac.jp/

The University of Osaka

Compton ラジオグラフィ

第5報　軟組織イメージング

奥山　信一[1]，三品　　均[2]，世良　耕一郎[1]，
宍戸　文男[1]，福田　　寛[1]，佐藤　多智雄[1]，
松沢　大樹[1]，
[1]東北大学　抗酸菌病研究所　放射線医学部門
[2]東北労災病院　放射線科

（昭和52年10月11日受付）
（昭和52年12月22日最終原稿受付）

Compton Radiography

V. Soft Tissue Imaging by Compton Radiography

Shinichi Okuyama[1], Hitoshi Mishina[2], Koichiro Sera[1], Fumio Shishido[1], Hiroshi Fukuda[1], Tachio Sato[1] and Taiju Matsuzawa[1]
[1]Department of Radiology and Nuclear Medicine, The Research Institute for Tuberculosis and Cancer, Tohoku University, Sendai 980, Japan, and [2]Department of Radiology, Tohoku Rosai Hospital, Sendai 980, Japan

Research Code No.: *208*

Key Words: *Compton radiography, Compton tomography, Soft tissue imaging*

The Compton radiography of our system was shown capable of tomographing subcutaneous and hepatic inflammations as well as muscles and fat tissues, rendering positive images. This is a noteworthy feature in contrast with the ordinary X-ray radiography. Computer assitance would probably cultivate its various clinical applicability. Radiological diagnosis of soft tissue morbidities can possibly be assisted to an appreciable degree by this technic. Technics of stereoptic fluoroscopy and monitoring of an on-going radiotherapy would also be developed in due course of time.

Compton ラジオグラフィは，身体断層撮像法である[1]．放射線診断学，核医学と並んで，Compton ラジオグラフィも，その目指す所は，非観血的な身体内情報の収集である．Compton ラジオグラフィの臨床応用の一般化には，特に深層臓器の描出には，一次線，情報 Compton 線の減弱補正[2] など，いくつかの問題点があるが，肺病変[3]や，比較的表在性の病巣では，Computer の助けなしでも，この問題を克服して，正しい Compton radiogramを得ることができる．Compton ラジオグラフィは，物質の電子密度分布図である．従つて，透過型X線撮影法の弱点の一つである所の，軟組織のイメージングに役立つ可能性がある．本論文では，これらのことについての基礎的，臨床的実験の成果を報告する．

実験の材料と方法

動物実験：ブタ下腿スライスを用いて，模擬実験を行なつた．既に皮膚は除去されていたが，皮

下脂肪，筋膜，筋肉等は保たれていた．

患者，疾患：東北大学　抗酸菌病研究所　付属病院　放射線科，あるいは東北労災病院　放射線科に入院した患者であつた．肝膿瘍（胆管性）と炎症性腫瘍である．

Comptonラジオグラフィ：線源としては，20～150mCi の ^{99m}Tc 溶出液あるいは 100mCi ^{137}Cs ペレットを用いて，照射容器を工夫し，4～5mmφの細ビームあるいは 1～5mm 厚さの扇形ビームを作つた．検出器として，Anger 型シンチカメラを用いた．

結果と考察

図示したように，筋肉，炎症性細胞浸潤が明確な陽性描画となり，壊死巣，正常脂肪組織は淡い描画となつた．骨イメージはコントラストが割合低く，これらはいずれも，X線断層写真とは，本質的に異なることを示唆するものと考えられる．

Compton ラジオグラフィが，軟組織イメージングに適していることは，すでに，第1報で，巻紙のように，原子番号が小さく，密度の小さい被写体も描画できることで示した[1]．画像上の濃度は，同時に撮像したガラスビーカーのそれと，殆んど変わらないといつてよい．

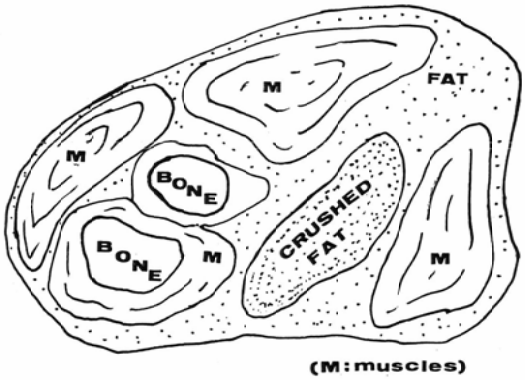

A.

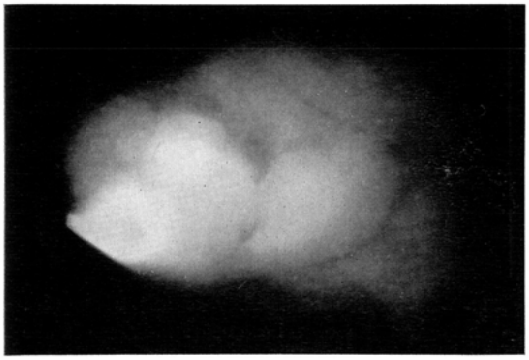

B.

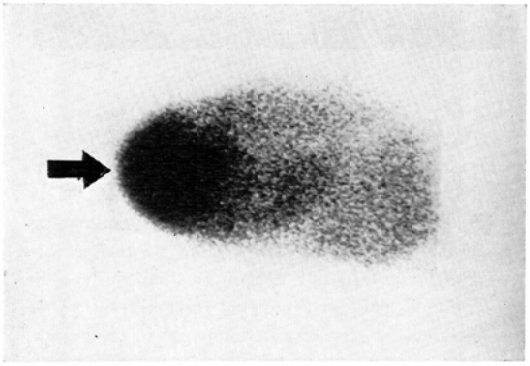

C.

Fig. 1. Compton radigraphy of soft tissues(1). Studies on a swine leg. **A.** Sketch of a swine leg sliced for the study. The bones, muscles, subcutaneous and intermuscular fat tissues, and fasciae were included. The skin had already been removed. **B.** An X-ray tomogram. The mentioned structures were faintly delineated except for the bones. **C.** A Compton radiogram with ^{99m}Tc gamma ray. The entire slice was positively delineated. Individual muscles were recognized separately. The crushed fat tissue insert was strongly positive while the normal fat tissues were faintly delineated. The arrow indicates the beam direction.

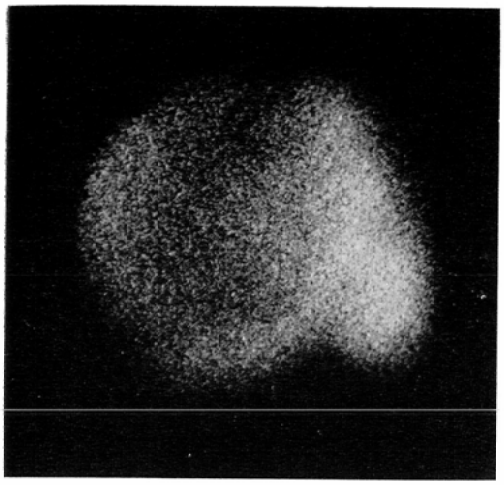

A.

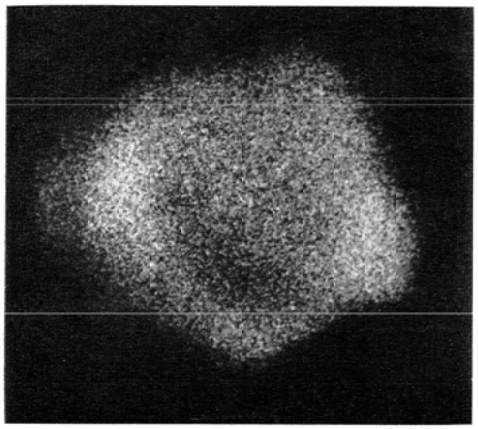

B.

Fig. 2. Compton radiography of soft tissues (2). Cholangitic liver abscess. **A.** Liver scintigram with ^{99m}Tc phytate. A large cold region was delienated in the right lobe in an RAO view. **B.** Compton radiogram with ^{137}Cs gamma ray in the same RAO position. The central necrosis and circumferential leukocytic infiltration were depicted cold and positive respectively. A subsequent surgery revealed the pus to drain.

実際に軟組織の Compton ラジオグラムを撮つてみると，脂肪組織の淡い像，炎症細胞浸潤像などが描出された．これは，Compton ラジオグラフィが実像世界である[1] ことからみて，病変によつて細胞密度，基質密度が変化するものであれば，将来，Conpton ラジオグラム上の僅少の濃度差を十分検出できるようになつた暁には，多大の診断情報をもたらしてくれる可能性を示すものと考えられる．このことは，透過型X線断層撮影法の影絵原理とは，本質的に異なる点である．

骨のような硬組織の像は，X線写真のような鮮鋭な像を与えないので，今後，充分な検討が必要であろう．

Compton ラジオグラフィは，光子と自由電子あるいは，ゆるい束縛電子との相互作用に基づいているので，被写体の電子密度分布図を与えるものである．従つて，① 照射γ線の均一性，② 情報 Compton 線の厳密な選択的捕捉，③ カメラ視野の均一性などが保証されれば，正しい，鮮明な Compton 断層像が得られる筈である．④ 一次γ線が物体内を進むにつれて減弱が起り，従

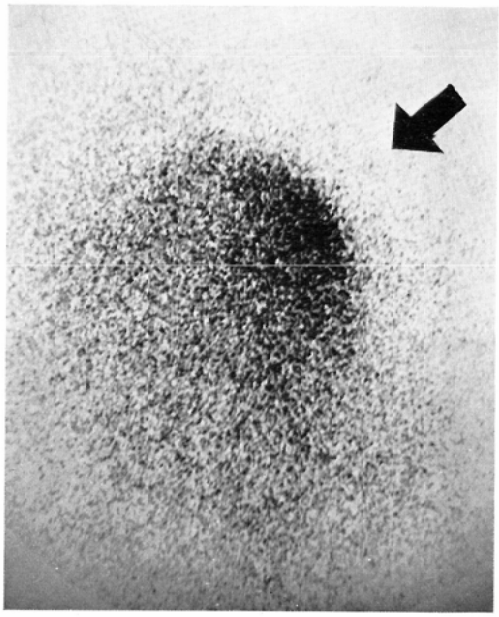

Fig. 3. Compton radiography of soft tissues (3). Inflammations of subcutaneous fat tissue in the right shoulder region. A round mass palpable under the skin was imaged by Compton radiography. The skin did not appear to be elevated at all. Irradiation was carried out with a thin, 1-mm thick fan-beam of ^{99m}Tc gamma ray. The Compton radiography obtained as the patient lay flat clearly demonstrated the lesion while X-ray tomograms could not reveal it at all. The beam direction is indicated by an arrow.

Table 1. ProbableMedical Application of Comption Radiography

Areas	Applications	Comparison with XCT
Radiodiagnostics	Transaxial tomography	Yes
	Longitudinal tomography	Yes
	Kinetic analysis of oscillating organs	Yes, expensive
	Organ densitometry (e.g., bones)	Yes
	Stereoptic fluoroscopy	No
Radiotherapy	Simulators	Yes
	Monitoring of an on-going radiotherapy	No

つて，Compton 散乱もそれに応じて減少する．例えば，我々の試算では，$\bar{z}=7$，$\sigma=1$ の軟組織を想定した場合，140kev の γ 線（^{99m}Tc）は，6cm で50％に，10cm 深さで25％に減弱してしまう[4]．このことは，Compton ラジオグラムで，深さによる濃度変化をみれば，直ちに理解できる．⑤目的断面で形成された情報 Compton 線も，検出器に到達するまでの間に，同様の減弱効果を受ける．④と⑤の解決には，吸収係数の測定による補正が必要で，小型電算機の利用が，実用機には必須であろう[2]．

しかし，我々の実験系はもとより臨床系では，こうした障害を出来るだけ排除する工夫がこらしてある．即ち，（a）実験用に，薄いスライスを作る；（b）体表に極く近かい病巣で，比較的狭い領野を選ぶ；（c）肺野病巣のように，イメージコントラストが充分高く，これと検出器の間の胸壁通過による情報 Compton 線減弱が無視できるような環境を選ぶこと[3] などである．このようにして，我々の認識力に耐える Compton ラジオグラムは得られたのである．硬組織については，補正，画像処理等，より多くの問題点があると思われる．

こうした実験結果と，現時点では，資金力の関数というべき電子工学技術とを結びつけてみるとき，Compton ラジオグラフィの臨床応用機は，試作できる段階にあると確信するものであるが，こうした機器の臨床的有用性について考えてみると，Table 1 の如くであり，それが我々の研究心を鼓舞してくれる．

要　約

Compton ラジオグラフィによつて，体内病変即ち，筋肉層，肝膿瘍，皮下炎症巣，脂肪組織などを，Computer の助けなしでも，明確に描出することができ，断層法の一つとして，臨床応用の可能性のあることを示した．

硬組織像も含めた種々の補正，画像処理は必須で，小型電算機の組み込みが必要である．

立体透視，放射線治療モニターの応用も考えられる．

＜本論文の要旨は，第1回日本核医学会北日本地方会（昭和52年7月8日，仙台市で開催）で発表した．演者：奥山信一＞

引用文献

1) 奥山信一，世良耕一郎，福田　寛，宍戸文男，松沢大樹，三品　均：Compton ラジオグラフィ，第1報 我々の発端と世界的現況．日本医放会誌，37：256—260，昭52．
2) Battista, J.J., Santon, L.W. and B.onskill, M. J.: Compton scatter smaging of transverse sections: Corrections for multiple scatter and attenuations Phys. Med. Biol. 22：229—244, 1977.
3) 奥山信一，三品　均，世良耕一郎，宍戸文男，福田　寛，星野文彦，松沢大樹：Compton ラジオグラフィ，第3報 胸部 Compton ラジオグラフィ．日本医放会誌，37：270—275，昭52.
4) 世良耕一郎，奥山信一，松沢大樹，三品　均：Compton radiography (2)，第55回日本医学放射線学会北日本地方会，盛岡市，昭和51年10月23日．