The University of Osaka
Institutional Knowledge Archive

Title	原発性脳腫瘍のCTパターンの解析およびそれによる自動診断の可能性の検討
Author(s)	小牧, 専一郎
Citation	日本医学放射線学会雑誌. 1979, 39(10), p. 1055-1069
Version Type	VoR
URL	https://hdl.handle.net/11094/19719
rights	
Note	

The University of Osaka Institutional Knowledge Archive : OUKA

https://ir.library.osaka-u.ac.jp/

The University of Osaka

原発性脳腫瘍のCTパターンの解析および それによる自動診断の可能性の検討

九州大学医学部放射線科学教室
小 牧 専 一 郎

（昭和54年3月19日受付）
（昭和54年5月7日最終原稿受付）

CT Pattern Analysis of Primary Brain Tumors and Its Use in Automated Diagnosis

Senichiro Komaki
Department of Radiology, Faculty of Medicine, Kyushu University
(Director: Prof. Keiichi Matsuura)

Research Code No.: *503*
Key Words: *Computed tomography, Automated diagnosis, Pattern recognition, Brain tumor, Diagnosis*

The histologic typing of primary brain tumors using CT is much more difficult than detecting these lesions. Ten neuroradiology-related physicians correctly typed 62% of the lesions in 100 proven cases. Diagnostic accuracy varied according to the histologic diagnosis; for example high scores included 94% for glioblastoma, 88% for meningioma; low scores 25% for cavernous hemangioma, 15% for lymphoma, 20% for ependymoma. In general, the higher diagnostic accuracies occured in tumors with relatively uniform CT patterns among the tumors of the same histologic diagnosis, whereas lower rates of diagnostic accuracy occured in relatively rare tumors or in tumors with very similar CT patterns.

Analysis of results in the 100 cases indicated that various readily available parameters are useful in pattern recognition. These included site, density, high density suggestive of calcification, low density suggestive of edema, contrast enhancement, and pattern of enhancement. The 100 cases were thus tabulated according to the prevalences of each parameters. The results in the present study and in the literatures were used to make a frequency distribution matrix so as to apply to Bayes theorem, and the matrix was then used in an attempt to make histologic diagnosis of brain tumors.

One hundred twenty four cases were studied using a computer to ascertain the applicability of author's method. The results were obtained in form of differential diagnosis togather with probability of each diagnosis. The correct diagnosis was succesfully listed up among the differential diagnosis in 92.8% of all cases. These results indicate that this method is valuable in diagnosing brain tumor correctly.

はしがき

computed tomography (CT) はコンピュータを介して得られたX線吸収量の digital なデータを図化した再合成像であり，それを視覚的にとらえ

て診断しているのが現状である．

脳の局所性疾患の CT 診断では，脳そのものが左右対称性であり，健側と対比することによって病巣の局在を診断することは極めて容易であるが，質的診断即ち組織学的診断は必ずしも容易ではなく，診断医の経験に負うところが極めて大きい．

そこでこの研究では脳疾患のうちから代表的なモデルとして脳腫瘍をえらび，組織学的に確認された100例を対象として，その CT 像から診断的中率を検討するとともに，これに文献による報告例も加えて組織分類別腫瘍のパターン化を試みた．更にこれを利用して，Bayes の定理に基づいたコンピュータによる自動診断法の私案を作製して，その有用性を検討した．

I. 専門医による原発性脳腫瘍の診断に関する解析

CT 診断に2年以上の経験を有する放射線科医7名，脳神経外科医　2名，神経内科医　1名の計　10名の医師に原発性脳腫瘍の CT 像を示し診断させ，その診断結果を詳細に解析した．

対象症例は九州大学医学部附属病院の頭部専用 CT スキャナー EMI 1000及び1010による頭部 CT 検査 No. 1～No. 1900のうち最終的に原発性脳腫瘍と診断された100例である．このうち95例は手術により，他の5例は種々の検査を含めた臨床診断で脳腫瘍と確断してよいと判定したものである．後者の内訳は，hemangioblastoma 1例，lipoma 1例及び pinealoma 3例である．

a. CT 像による原発性脳腫瘍の組織分類別診断的中率の検討

方法

10名の医師による読影には，原発性脳腫瘍であること以外，氏名，年齢．病歴など組織診断の手がかりとなる情報は与えていない．診断に際しては制限時間を設けず，組織診断名を一つ書くことにしたが，それが不可能な場合には三つ以内の鑑別診断にしぼるよう指示した．

結果

正診は○印，鑑別診断の一つに挙げたものは△印，誤診は×印として集計したものが Table 1である．各医師の診断的中率は50～78％（平均値62％）であり，逆に誤診率は20～42％（平均値34％）である．年齢，性，臨床症状を与えられた上で，作製された CT 報告書の結果は正診69％，誤診26％であった．

各組織診断ごとに10人の医師の診断率を並べたものが Table 2である．各組織別に平均診断率をみると，glioblastoma，meningioma はそれぞれ94.0％，88.3％と診断率は高く，一方例数は少ないが hemangioblastoma，lymphoma はともに15％，dermoid cyst 10％と低い診断率である．このように組織診断には腫瘍の種類によって診断に難易があることがわかった．10人の医師のうち6人以上が正診した59例を診断容易例とし，残り41例を診断困難群とした．

Table 1　Physicians' scores in CT diagnosis of brain tumors

	Physicians										Average	Radiologist's CT Report
	1	2	3	4	5	6	7	8	9	10		
○	70	50	72	64	66	70	78	58	53	59	62	69
△	3	30	0	0	0	3	2	0	10	0	4	5
×	27	20	28	36	34	27	20	42	37	41	34	26

100 cases
○ Single correct diagnosis
△ Correct as differential diagnosis
× Misdiagnosis

Table 2 Rate of correct diagnoses of primary brain tumors by 10 physicians (%)

Histologic Diagnosis	Total Cases	Physicians										Average
		1	2	3	4	5	6	7	8	9	10	
Acoustic neurinoma	9	56	67	100	78	78	89	67	89	44	44	71.1
Astrocytoma	11	73	18	46	55	55	55	55	55	36	36	48.2
Cavernous hemangioma	2	50	0	0	0	0	100	100	0	0	0	25.0
Chordoma	3	67	0	33	33	67	33	67	0	0	33	33.3
Craniopharyngioma	8	100	100	63	75	50	100	75	25	63	50	70.0
Dermoid cyst	1	0	0	0	100	0	0	0	0	0	0	10.0
Ependymoma	4	50	0	25	25	0	25	75	0	0	0	20.0
Epidermoid	4	25	50	25	50	75	50	75	25	0	0	37.5
Glioblastoma	5	100	60	100	100	100	100	100	80	100	100	94.0
Hemangioblastoma	2	0	0	0	0	0	50	50	0	50	0	15.0
Lipoma	1	100	100	0	100	100	100	100	0	100	100	80.0
Lymphoma	2	100	0	50	0	0	0	0	0	0	0	15.0
Medulloblastoma	4	25	0	100	50	25	0	50	100	75	25	45.0
Meningioma	26	89	73	96	77	96	96	100	85	85	85	88.3
Neurinoma	1	100	0	100	0	100	0	0	0	0	0	30.0
Oligodendroglioma	5	60	40	60	40	50	60	80	60	40	40	53.0
Pinealoma	5	80	60	80	60	60	60	100	60	60	60	68.0
Pituitry adenoma	7	29	57	86	71	86	57	86	71	43	57	64.3

Table 3 Parameters used in predicting histologic diagnosis

Diagnosis	Total cases	Site	Configu-ration	Density	Calcifi-cation	Edema	Enhance-ment	Degree of Enhancement	Pattern of Enhancement
Acoustic neurinoma	6	1 st						3 rd	2 nd
Astrocytoma	5		3 rd	1 st			2 nd		
Craniopharyngioma	6	1 st		3 rd	2 nd				
Epidermoid	1	1 st			2 nd		3 rd		
Glioblastoma	5			3 rd		2 nd			1 st
Lipoma	1	1 st		1 st	3 rd				
Medulloblastoma	1	1 st		3 rd					2 nd
Meningioma	24	3 rd						1 st	2 nd
Oligodendroglioma	3	3 rd		3 rd	1 st		2 nd		
Pinealoma	3	1 st			2 nd			3 rd	
Pituitary adenoma	4	1 st		3 rd			2 nd		3 rd
Total	59*	9	1	7	5	1	4	3	5

* The results of assessments of 59 cases for whom correct diagnosis were mande by 6 or more physicians.

1st, 2nd, 3rd: Sequence of frequency of parameters important in making diagnosis.

b. 診断容易群の 診断根拠 となったパラメータの検討

方法

診断容易例の診断に，各人がどのようなパラメータを診断根拠としたかを検討した．

検討に際しては病巣の部位，形，density，石灰化を示唆する high density（以後「石灰化」と呼ぶ），浮腫を示唆する low density（以後「浮腫」

と呼ぶ)，造影剤による増強，増強の程度及び増強のパターンの8つのパラメータのうちから診断医師が重要視したと答えた数をパラメータごとに集計した．

結果

正診した医師がチェックしたパラメータの数を各腫瘍別に合計して，数の多いものから順に1位，2位，3位と順位をつけた．これを集計したのが Table 3である．これをみると診断に際して病巣の部位を最も重要視していることがわかる．事実，診断容易例の59例中46例は好発部位を持つ腫瘍で，かつ典型的な部位に発生していた．次に多かったのが density であり，これに「石灰化」，造影剤による増強のパターン，増強の有無，増強の程度，「浮腫」，形が順に続いている．

c．原発性脳腫瘍の CT 像のパターンの解析

方法

病巣の部位，単純 CT による density，「石灰化」，「浮腫」，造影剤による増強，増強のパターン（均一，輪状，部分的）について，各症例の CT 像を解析した．更に診断容易群と，診断困難群について両群の CT 像のパターンの違いを検討した．

結果

原発性脳腫瘍100例の CT 像を解析したのが Table 4である．部位については，好発部位に発生する傾向のあるものが74例あり，うち70例はすべて発生頻度の高い部位に在った．腫瘍の density については，meningioma は normal か high であり，astrocytoma, acoustic neurinoma, epidermoid などは low density と腫瘍によって一定の傾向があることがわかる．「石灰化」は，pinealoma (3/5=60%)，oligodendroglioma (3/5=60%)，craniopharyngioma (4/8=50%) に高率にみられる．「浮腫」は lymphoma (2/2=100%)．glioblastoma (4/5=80%)，meningioma (16/26=62%) に高率にみとめられる．造影剤による増強は全例の76%に認められ，なかでも glioblastoma, meningioma, acoustic neurinoma, pinealoma, pituitary adenoma, cavernous hemangioma, lym-

Table 4　CT patterns of primary brain tumors

Diagnosis	Total cases	Site		Density			Calcification	Edema	Contrast CT			
		Common	Uncommon	Low	Normal	High			Positive enhance	Diffuse	Ring	Partial
Acoustic neurinoma	9	9		9	0	0	0	0	9	5	3	1
Astrocytoma	11			11	0	0	2	3	5	0	2	3
Cavernous hemangioma	2			0	0	2	0	0	2	2	0	0
Chordoma	3	3		0	3	0	1	0	2	2	0	0
Craniopharyngioma	8	8		3	1	4	4	0	3	1	1	1
Dermoid cyst	1			1	0	0	1	0	0			
Ependymoma	4	4		3	0	1	0	1	3	1	1	1
Epidermoid	4	3	1	4	0	0	1	0	1	0	1	0
Glioblastoma	5			4	1	0	1	4	5	0	5	0
Hemangioblastoma	2	2		2	0	0	1	0	1	1	0	0
Lipoma	1	1		1	0	0	1	0	0			
Lymphoma	2			0	1	1	0	2	2	0	2	0
Medulloblastoma	4	4		1	1	2	1	1	3	1	1	1
Meningioma	26	26		2	7	17	3	16	26	24	2	0
Neurinoma	1		1	1	0	0	0	0	0			
Oligodendroglioma	5			3	2	0	3	0	2	1	1	0
Pinealoma	5	3	2	0	1	4	3	0	5	4	0	1
Pituitary adenoma	7	7		2	3	2	1	0	7	5	2	0
Total	100	70	4	47	20	33	23	27	76	47	21	8

Table 5 Relative importance of CT parameters in making correct histologic diagnosis

Parameter	Predominantly correct diagnosis	Predomnantly incorrect diagnosis
Total number of cases	59	41
Site common	46	24
uncommon	0	4
Density	Variable	Variable
Calcification	Present/Cases	Present/Cases
Acoustic neurinoma	0/6	0/3
Astrocytoma	1/5	1/6
Craniopharyngioma	4/6	0/2
Epidermoid	1/1	0/3
Oligodendroglioma	3/3	0/2
Medulloblastoma	0/1	1/3
Pituitary adenoma	0/4	1/3
Edema	Present/Cases	Present/Cases
Acoustic neurinoma	1/6	0/3
Astrocytoma	0/5	3/6
Craniopharyngioma	0/6	0/2
Epidermoid	0/1	0/3
Medulloblastoma	1/1	0/3
Oligodendroglioma	0/3	0/2
Pinealoma	0/3	0/2
Pituitary adenoma	0/4	0/3
Contrast enhancement	Present/Cases	Present/Cases
Acoustic neurinoma	6/6	3/3
Astrocytoma	0/5	5/6
Craniopharyngioma	1/6	2/2
Meningioma	24/24	2/2
Medulloblastoma	1/1	2/3
Oligodendroglioma	0/3	2/2
Pinealoma	3/3	2/2
Pituitary adenoma	4/4	3/3
Pattern of enhancement Ring-like pattern	Present/Cases	Present/Cases
Acoustic neurinoma	1/6	3/3
Meningioma	0/24	2/2

Predominantly correct diageosis: 6 or more physicians correctly diagnosed these patients.
Predominantly incrrect diagnosis: 5 or more physioians incorrectly diagnosed these patients.

phoma は全例増強している．増強パターンのうちで最も多いものは“均一”な型であり，増強陽性群の62%（47/76）を占めている．他は輪状（21/76＝28%）か，部分的（8/76＝10%）の型である．

Table 5 は診断容易群，診断困難群の両群にまたがって存在しているものについて各群のとるパラメータを比較したものである．部位では発生頻度の低い部位に発生した4例はすべて診断困難群に属していた．例えば，pinealoma で鞍上部に発育したものなどである．density は両群ともにばらつきの傾向があった．「石灰化」は acoustic

neurinoma, astrocytoma, medulloblastoma, pituitary adenoma, では，いずれも陰性の傾向があったが craniopharyngioma, epidermoid, oligodendroglioma の3疾患は診断困難群のみに陰性の傾向があった．このことは，後3疾患は「石灰化」のないことが誤診の一つの理由となり得るものと

Table 6 Published CT manifestations of primary tumors

Diagnosis	CT Density			Calcification	Edema	Pos. Enhancement	Contrast CT			Reference number
	Low	Normal	High				Diffuse	Ringlike	Partial	
Acoustic neurinoma	35—54 (100)	42—64	4	0 (0)	25 (0)	100 (100)	54—77 (56)	23—25 (33)	9 (11)	9 20 29 30 31 32 33 34 35
Astrocytoma	100,c (100) 75—98s,	+		22—31 (18)	± (27)	0—42 (45)	±	+ (40)	+ (60)	5 8 11 36 37 38 39
Cavernous Hemengioma			100 (100)	50 (0)	— (0)	100 (100)	+ (100)	+		40 41 42 43
Chordoma		100 (100)		25 (33)	— (0)	++ (67)	+ (100)			32 39 44
Chor. plex. papilloma		100		—	—	100	+			19 32 42 45
Colloid cyst		100		—	—	66	+			20 46 47
Craniopharyngioma	++ (38)	+ (12)	± (50)	31—70 (50)	— (0)	40—63 (38)	+ (33)	+ (33)	+ (33)	19 39 45 48
Dermoid cyst	100 (100)			+ (100)	— (0)	+ (0)			+	32 45 49 50
Ependymoma	+ (75)	100	(25)	50 (0)	58 (25)	100 (75)	+ (33)	+ (33)	+ (33)	8 20 38 45
Epidermoid	++ (100)		+	± (25)	— (0)	± (25)		+ (100)		32 39 42 49 51
Glioblastoma	69—94 (80)	+ (20)	+	8 (20)	87—90 (80)	93—100 (100)	+	+ (100)	+	5 11 36 37
Hemangioblastoma	100 (100)	+	+	+ (50)	13 (0)	++ (50)	+ (100)	+		8 38 50 52 53
Lipoma	+ (100)			+ (100)	— (0)	(0)				45 50
Lymphoma		++ (50)	++ (50)	— (0)	67—100 (100)	100 (100)	++	+ (100)		5 17 42 50 54
Medulloblastoma	+ (25)	100 (25)	(50)	13—15 (25)	88 (25)	100 (75)	+ (33)	+ (33)	(33)	8 38 50 55
Meningioma	30 (8)	83—100 (27)	(65)	10—50 (12)	59 (62)	82—100 (100)	++ (92)	± (8)		5 6 32 50 56
Neurinoma	+ (100)	+	+			++				32
Oligodendroglioma	(60)	80 (40)		70 (60)	50 (0)	33—87 (40)	+ (50)	(50)	++	11
Pinealoma		100 (20)	(80)	86 (60)		100 (100)	+ (80)	±	(20)	12 19 42 45 52 57
Pituitary adenoma	12 (29)	83—100 (42)	(29)	± (14)	— (0)	100 (100)	++ (71)	± (29)		6 19 20 39

Each gigit is the reported prevalences in the literature (%)
( ) is the result of the present study of 100 cases (%)
c cystic　s solid
++ common　+ peresent　± uncommon

考えられる.「浮腫」については, astrocytoma で診断困難群に陽性, medulloblastoma で診断容易群に陽性の傾向があり, この2疾患では浮腫の存在いかんが誤診の理由になり得るものと考える. 造影剤による増強では, astrocytoma, craniopharyngioma, oligodendroglioma の3疾患は診断困難群に陽性の傾向があり, 他の疾患はいずれも両群に陽性であった. これら3疾患は造影剤による増強がある故に誤診される可能性がある. acoustic neurinoma, meningioma にみられた輪状の増強パターンは診断困難群で全例にみられたが, このことはこれら2疾患に輪状増強がみられた場合, 誤診の原因になることを意味している.

II. Bayes の定理を利用した原発性脳腫瘍の自動診断法の私案とその応用

文献で報告されている症例をもとにして. 下記のパラメータのうち C.D について各腫瘍ごとの平均頻度%を調べ, それに自験例のデータ（カッコ内の数字）を加えてまとめたものが, Table 6 である.

Table 7 Frequency distribution matrix of primapy brain tumors

Diagnosis	Proportion rate (%)	Site (%)	Density (%)			Calcification (%)		Edema (%)		Enhancement (%)		Pattern of enhancement (%)		
			1	2	3	1	2	1	2	1	2	1	2	3
Acoustic neurinoma	9.8	100(11)	35	60	5	100	0	75	25	0	100	70	20	10
Astrocytoma	12.7	100(1.3.6. 8.9.10.11)	100,c 85,s	15,s	0	75	25	90	10	55	45	30s,	50,c	50,c 70,s
Cavernous hemangioma	0.4	100(1.3.5)	0	0	100	50	50	100	0	0	100	80	20	0
Chordoma	0.2	100(6.8.12)	0	50	50	70	30	100	0	20	80	100	0	0
Chor. plexas papiloma	0.5	100(4.5.9. 11)	0	50	50	100	0	100	0	0	100	100	0	0
Colloid cyst	0.1	100(4)	0	30	70	100	0	100	0	34	66	100	0	0
Craniopharyngioma	6.8	100(6)	95,c 50,s	50,s	5,c	50	50	100	0	50	50	50,s	50,c	50,c 50,s
Dermoid cyst	0.4	100(6.8.11)	100	0	0	0	100	100	0	100	0			
Ependymoma	3.7	100(1.4.5. 7.9)	20	40	40	50	50	50	50	0	100	33	34	33
Epidermoid	0.2	100(1.5.6. 9.11.12)	90	0	10	95	5	100	0	90	10	0	100	0
Glioblastoma	16.9	100(1.3.8)	80	10	10	90	10	10	90	0	100	20	70	10
Hemangioblastoma	2.3	100(9.10)	100,c 33,s	34,s	33,s	50	50	90	10	20	80	80,s	50,c 20,s	50,c 0
Lipoma	0.4	100(1.7)	100	0	0	0	100	100	0	100	0			
Lymphoma	1.4	100(1.10)	0	50	50	100	0	20	80	0	100	80	20	0
Medulloblastoma	3.7	100(7.9.10)	25	25	50	85	15	15	85	0	100	90	10	0
Meningioma	15.3	100(1.2.5. 6.7.9.10. 11.12)	10	40	50	70	30	40	60	0	100	95	5	0
Neurinoma	1.1	100(6.11. 12)	100,c	50,s	50,s	100	0	100	0	20	80	100,s	100,c	
Oligodendroglioma	4.1	100(1.3)	50	40	10	30	70	80	20	50	50	40	10	50
Pinealoma	8.5	100(3.4.5. 6.7.9)	0	50	50	30	70	50	50	0	100	70	20	10
Pituitary adenoma	11.5	100(6)	15	55	30	90	10	100	0	0	100	90	10	0

Number of each parameter is the code number.
( ) are code numbers indicating various sites. (see table 8)
c—cystic s—solid

パラメータ

（　）内の数値は所見を code 化したもの

A．頻度

B．部位（1—12）

C．単純スキャン

density〔low (1), normal (2), high (3)〕

石灰化〔absent (1), present (2)〕

浮腫〔absent (1), present (2)〕

D．造影スキャン

増強の有無〔absent (1), present (2)〕

増強のパターン〔均一 (1), 輪状 (2), 部分的 (3)〕

次に Bayes の定理*に基づいて，組織診断名が確率とともに挙げられるように前記の A-D のパラメータについて確率表（frequency distribution matrix）を作製して（Table 7），これをコンピュータに入力した．各パラメータの入力の順序は，診断に際して重要と思われる順に並べた．これは Table 3 の結果を参考にした．尚，各パラメータはコンピュータで処理しやすいように記号化している．

*脚注

*Bayes の定理は $P(Di/S)=\dfrac{P(Di)\cdot P(S/D)}{\sum_{i=1}^{n}[P(Di)\cdot P(S/Di)]}$ で表わされる[1]

P : probability, S : symptom, D : disease

ここで P(Di/S) は S の症状（あるいはレ線所見）をもつ患者が Di なる疾患を持つ可能性であり，P(Di) は Di の疾患群全例の中で占める割合である．また P(S/Di) とは疾患 Di の患者が症状 S をもつ可能性であるが，S が複数の場合，その組合せの可能性を出すためには，

$$P(S/Di)=P(S_1/Di)\cdot P(S_2/Di)\cdot P(S_3/Di)\cdots\cdots$$

の式を利用する．

パラメータのうち発生頻度は国内のものであり，しかも無作為に集められることが望ましいので，とくにこのことを目的にした新井[2]の報告を利用した．発生部位については，できるだけすべてを網羅するよう自験例および新井[2] Zülch[3] 半田[4]らの記載を中心に広く文献の報告例を引用した．部位別発生頻度については，新井[2]は詳細に報告していないためいずれの部位にも同程度に起り得るもの，即ち100％と仮定して検討した．発生頻度，部位以外のパラメータの数値は Table 6 を参考にして各項目ごとにその合計が100％になるようにした．尚，報告が全くないものは0とし，稀なものとして報告されているものは10％，ごく稀は5％，いずれの可能性もあるものは2等分して50％，あるいは3等分して33％とみなした．

Table 8　Automated diagnosis of primary brain tumor, data sheet

Site (S)	Density (D)	Calcification (C)	Edema (Ed)	Enhancement (En)	Pattern of Enhancement (P)
1 Frontal, Temporal, Parietal, Occipital	1 low	1 no	1 no	1 no	1 diffuse
2 Convexity, Parasagittal	2 normal	2 yes	2 yes	2 yes	2 ring-like
3 Basal ganglia, Thalamus	3 high				3 partial
4 3rd ventricle					
5 Lateral ventricle					
6 Sellar, Parasellar					
7 Quadrigeminal plate and cistern					
8 Pons and midbrain					
9 Posterior fossa-midline					
10 Posterior fossa-lateral					
11 C.P. Angle					
12 Skull base					

S	D	C	Ed	En	P

Table 9

Case: No. 3208
Correct histologic diagnosis: Glioblastoma
CT finding
Site: Parietal region (1)
Density: Low (1)
Calcification : Absent (1)
Edema: Present (2)
Contrast enhancement: Present (2)
Pattern of enhancement: Ring-Like (2)
Code number
1.1.1.2.2.2
Bayes theorem

$$P(D_i/S)=\frac{P(D_i)\cdot P(S/D_i)}{\sum_{i=1}^{N}[P(D_i)\cdot P(S/D_i)]} \quad P(S/D_i)=P(S_1/D_i)\ P(S_2/D_i)\cdots\cdots$$

Differential diagnosis	S	D	C	Ed	En	P	$P(D_i)$	$P(D_i/S)$
D-1 astrocytoma	100	100	75	10	45	50	12.7	0.3
D-2 ependymoma	100	20	50	50	100	33	3.7	0.8
D-3 gliobrastoma	100	80	90	90	100	70	16.9	98.1
D-4 meningioma	100	10	70	60	100	5	15.3	0.4
D-5 oligodendroblioma	100	50	30	20	50	50	4.1	0.4

Most likely diagnosis: Glioblastoma

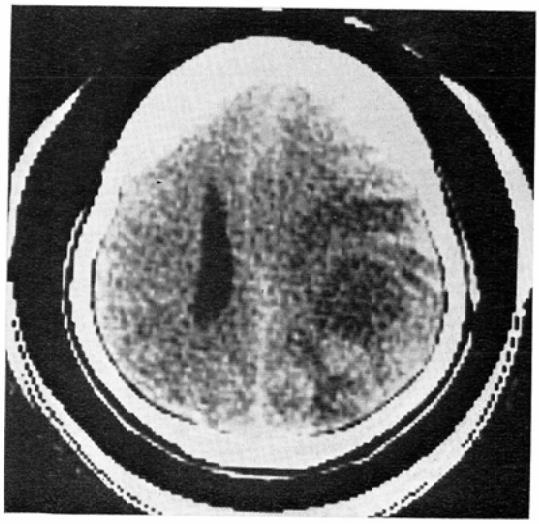

Fig. 1-A Plain CT. Low density area is noted in the parietal lobe. Also is noted surrounding edema.

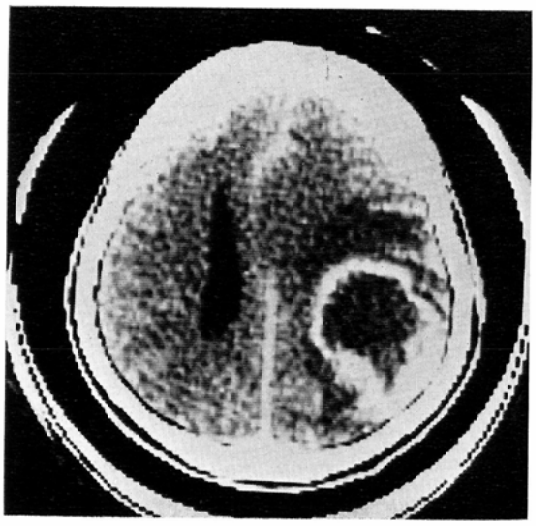

Fig. 1-B Post contrast CT. Ring-like enhancement of the lesion is evident. (Diagnosis: glioblastoma multiforme)

Bayes の定理を応用した著者の私案による自動診断法の有用性を知るために，これまでに診断が確認された症例について検討した．

方法

先の100例に加えて頭部 CT 検査 No. 3300迄の中で手術により組織診断が確認された原発性脳腫瘍124例を対象として検討した．即ち，2人の医師が各 CT 像を視覚的に解析して，6個のパラメータの結果を Table 8に記入し，これを code 化してコンピュータにより組織診断名およびその確率を得たものを実際の診断と比較した．(Table 9, Fig. 1-A, 1-B).

結果

脳腫瘍124例のコンピュータによる自動診断の結果は Table 10, 11である．可能性のある診断名として組織診断名が一つだけ挙げられたものは15例，二つ挙げられたものは12例三つは29例，四つ21例，五つ31例，六つ6例，七つは10例であった (Table 10)．このうち正解が鑑別診断の中に挙げられたものは124例中115例，92.8%であり，そのうち71例は鑑別診断の第1位に挙げられている (Table 11)．また2位に挙げられたものは27例，3位12例，4位は4例，5位1例であった．全く鑑別診断に挙げられなかったものは9例あったが，このうち plasmacytoma, teratoma の2例は以前に経験がないので確率表に入れなかったものである．残りは4例が部位，1例が density，1例が浮腫，1例が造影剤による増強において通

Table 10 Automated diagnosis of primary brain tumors, differential diagnosis

Differential diagnosis numbers	Case numbers
1	15
2	12
3	29
4	21
5	31
6	6
7	10
Total	124

Table 11 Results of automated diagnosis of primary brain tumors (124 cases)

	1 st	2 nd	3 rd	4 th	5 th	no	Total
Acoustic neurinoma	8	4	2	0	0	0	14
Astrocytoma	11	4	0	1	0	0	16
Cav. hemangioma	0	0	0	0	0	2	2
Chordoma	0	0	2	0	0	0	2
Craniopharyngioma	8	0	0	0	1	0	9
Dermoid	0	0	1	0	0	0	1
Ependymoma	0	0	2	0	0	1	3
Epidermoid	0	0	3	0	0	0	3
Glioblastoma	9	0	0	0	0	0	9
Hemangioblastoma	0	2	0	0	0	0	2
Lymphoma	0	1	0	0	0	1	2
Medulloblastoma	0	6	0	0	0	0	6
Meningioma	24	7	0	1	0	0	32
Neurinoma	0	0	0	0	0	1	1
Oligodendroglioma	2	1	1	0	0	0	4
Pinealoma	1	2	1	0	0	1	5
Pituitary adenoma	8	0	0	2	0	1	11
Plasmacytoma	0	0	0	0	0	1	1
Teratoma	0	0	0	0	0	1	1
Total	71	27	12	4	1	9	124

No: Computer failed to list up correct diagnoses.

常とは反対のパターンをとったため断診名が挙げられなかったものである．

考　察

CT による原発性脳腫瘍の検出率（存在診断率）は極めて高く，95%～99.7%と報告されている[5)6)7)8)9)]が，病変と周囲の脳組織との間に density の差がない場合，また病変が小さい場合[7)]，更には頭蓋底にある病変では骨による画像再生の障害も加わって[7)10)]，CT による病変の検出は難しいことがある．しかしこのことは，装置の改良によってある程度解決できるものと考えられる．

このように CT は病変の検出には極めて有力であるが，質的診断能は必ずしもよくない[5)10)11)12)]．10人の医師による原発性脳腫瘍100例の組織別診断的中率はわずか69%であり，他の報告をみても meningioma は86%[13)]であるが自験例で最も診断が容易であった glioblastoma の診断率は69.8%[5)]と低く，転移性脳腫瘍では31%[11)]にすぎない．さらに非腫瘍巣を腫瘍巣と誤ることもあり[5)7)14)]，CTによる質的断診が極めて難しいことがよくわかる．つまり CT 像が種々な病変に対して類似のパターンをとるために診断が混乱するのである．例えば CT 像で最も本質的なものである density ですら腫瘍巣は low から normal, high とあらゆる density をとり得るので，arachnoid cyct, lipoma のように限られた疾患は別として，この density を数値化して診断に応用するという考えは，一般化されていない[15)16)17)]．造影剤による増強パターンで輪状を呈するものをみても脳梗塞，膿瘍，glioma，転移性脳腫瘍[5)7)17)18)]等があり，頻度は低いが acoustic neurinoma（5%），meningioma（1%）[17)]にもみられる．また部位の要素を考えてみても同じことがいえる．鞍上部の腫瘤には craniopharyngioma, meningioma, pituitary adenoma, suprasellar germinoma (pinealoma)，視交叉部 glioma，視床下部 glioma，epidermoid，動脈瘤，mucocele 等があげられる[19)]．このように density とか，増強パターンあるいは部位など一つ一つのパラメータだけとりあげて診断しても，いわゆる最終診断に至ることは極めて難しいことがわかる．

一方，疾患によっては一つ一つのパラメータだけでなく，すべてのパラメータが類似している場合，例えば後頭蓋窩の cystic astrocytoma と hemangiblastoma 等[20)]もあり，このような場合は CT でただ一つの診断名をくだすことはできない．原発性脳腫瘍100例の CT 像を読影する際，2つ以上の診断名をあげた医師が多かった．正しい診断名が鑑別診断中に挙げられた場合も正解とすると，正解率は極めて高かった．鑑別診断名をあげて，診断をしぼっていくという目的で CT を使うべきだとする Naidich の考え方[8)]は極めて妥当なことである．

このように少なくとも現時点では CT による脳腫瘍の質的診断能に限界があることを認め，難しい症例に対しては鑑別診断名だけをあげることが許されるならば，CT 像の解析には，常に客観性のある答が得られるコンピュータが適しているかも知れない．

最近導入されつつあるコンピュータによるレ線像，あるいはシンチグラム[1)21)22)23)24)25)26)27)28)]の自動解析には情報の入力から解析まで完全自動化したものと[22)28)]情報は視覚的に得られそのデータのみを処理するものがある[1)21)23)24)25)26)27)]．前者の場合，種々のパラメータを数値化して測定することを基礎としているが，digital なデータより成る CT 像は，とりわけ自動解析に適していると思われる．しかしこれまで数多くの画像処理に関する報告はみられるが，いずれも視覚認識を容易にすることを目的としており（subtraction, edge enhancement）自動解析を目的としたものではない．今後コンピュータのソフトウェアの開発により，種々のパラメータ（形，輪廓，均一性）を数値化できるようになるであろうが，その前段階として，視覚認識により得られたデータを利用して，自動診断が可能か否かを検討することは大切なことである．

視覚による情報のパターン化を行なうにあたっては，胸部レ線像やシンチグラム[21)23)]等でもなされているごとく，まず多くの症例を解析し，各組

織が分離できるパラメータをさがし出さなければならない．CT 像では Naidich[8] が後頭蓋窩腫瘍の解析で試みているごとく，パラメータとしては部位，density，大きさ，輪廓，均一性，石灰化の有無，mass effect の有無（あるいは萎縮）等がある．

CT 導入短日にして，病変によっては造影剤を投与すると density の増強がみられるという事実が発見されたが，上記のパラメータに増強の有無，程度およびそのパターン（均一，輪状，部分的）等のパラメータを加えると，病変の性質決定にはさらに大きな偉力を発揮する．著者はこれらの多くのパラメータのうちから表現が比較的難しいもの（輪廓，均一性），および質的診断にその価値が疑わしいと思われたもの（大きさ，mass effect）を除いた6個のパラメータに，さらに形，浮腫を加えた計8個のパラメータについて診断に際しての利用度を調べてみた．即ち100例の解析にあたり，正解を出した人が重要視したパラメータは，部位＞density＞石灰化＞増強のパターン＞増強の有無＞増強の程度＞浮腫，形の順であり，この結果より部位や density は，非特異的とは言いながらも診断に際しては重要な要素であるということがわかる．従ってこの結果の順に実際の症例を分析すると思考過程に類似した診断が得られることになる．しかし実際には造影剤を投与しないこともあるため，単純 CT のパラメータのみでも利用できるように，単純，次いで造影スキャンのパラメータという順にならべた（計6個）．なお形は利用頻度が少なかったので利用しなかった．しかし浮腫は利用頻度が低かったが特定の疾患，例えば lymphoma，glioblastoma，meningioma に特に多くみられたので利用した．造影剤による増強の程度は造影剤投与の量，時間にも関係するため利用しなかった．

実際の応用にはコンピュータを利用した．方式としては，これまでにレ線像の解析に使われ，ある程度その利用価値が証明されている Bayes の定理[1)21)24)25)27)]を応用した．

Bayes の定理とは証明された症例を基にして作られた確率表（frequency distribution matrix）を応用することにより，新しい症例を診断する方法である．ここで確率表とは，個々の例について診断の材料となる症状，あるいはレ線学的所見を分析し，それを各疾患ごとに頻度を出したものであり，その結果を利用することにより可能性のある疾患をその確率とともに出すことができるものである．レ線診断にあたっては，正に同様な確率的な思考過程をたどるため最も自然な方式と考えられるが[27)]，いまだ普及するには至っていない．その大きな理由はこの確率表作製にあたり，多くの証明された症例が必要であることであり，またその材料の組成が自然の組合せでないと，うまく働かない[24)]ということによるものである．

Bayes の定理を応用した CT 像の自動解析は未だ報告されていない．CT のように歴史の浅い診断法では，一病院単位で最終診断のついた症例を多数集めることは難しい．現時点で理想的な確率表を作るのは不可能に近い．

今回，著者は Bayes の定理を利用したコンピュータによる自動診断を試みるにあたり，小川ら[21)]が胸部の診断で試みたごとく自験例と報告例より大体の頻度を推定して，仮の確率表を作製した．このため得られた結果は必ずしも十分に正確であるとは言えない．しかし実際の例に応用した prospective study では，92.8%に鑑別診断の1つとして正確な診断名があげられ，88.8%では鑑別診断の3位以内に正確な診断名があげられた．これにさらに部位別頻度の要素を加味すると，1位に断断名を持ってくることは容易ではないかと考えられる．また誤診した2例ではコンピュータに入力していないために正確な診断がくだせなかったわけであるが，CT 報告書でも誤診したことを考えると，著者による自動診断の試みは CT 診断向上に寄与するものと考えられる．今後多くの症例が蓄積され一層合理的な確率表が作製されれば，さらに正確な診断を得ることが期待できよう．

まとめ

原発性脳腫瘍例の CT 像による診断能，それ

らCT像のパターン解析およびパターンによる自動診断の試みを行い，次の結果を得た．

1．10人の医師による原発性脳腫瘍100例の組織診断的中率は62%であり，腫瘍の種類によって診断に難易がみられた．

2．これらの症例を診断容易な群と断診困難な群に分けて種々の角度から検討したところ，部位，density，石灰化，浮腫，造影剤による増強，増強のパターンの6個が診断に役立つパラメータと考えられた．

3．これら6個のパラメータを用いて各腫瘍のCT像をパターン化して，Bayesの定理を応用した自動診断の可能性を検討した．

4．著者の考案した原発性脳腫瘍のCTパターンによる自動診断法は極めて診断率が高く，原発性脳腫瘍124例に試みたところ92.8%という高率で正解を鑑別診断名の一つにあげることができた．

このことにより，この自動診断法は実用可能であると考える．

本論文の要旨は第2回脳神経CT研究会に於て発表した．

稿を終るに当り，本研究の御指導，御校閲をいただきました九州大学教授松浦啓一先生に深謝いたします．さらに御助言をいただきました九州大学教授吉永春馬先生，同教授倉恒匡徳先生，同助教授鴛海良彦先生，池田正人先生，中垣博之先生，放射線影響研究所 Walter J. Russell 先生に御礼申し上げると共に，CT像の読影に御協力いただきました10人の先生方に感謝いたします．また症例のコンピューター処理に御協力下さいました馬場博巳先生，馬場仁技師，西水誠治技師に御礼申し上げます．

References

1) Templeton, A.W., Lehr, J.L. and Simmons, C.: The computer evaluation and diagnosis of congenital heart disease, using roentgeongraphic findings. Radiology, 87: 658—670, 1966

2) 新井弘之，山崎一徳，山崎悦功，植木幸明：脳腫瘍の統計学的研究，脳と神経，28：779—791，1976

3) Zülch, K.J.: Brain tumors. 1969, Springer Publ. Co. New York

4) 半田 肇：脳神経外科学，1975，永井書店，東京

5) Steinhoff, H., Lanksch, W., Grumme, T., Messe, W., Lange, S., Aulich, A., Schindler, E. and Wende, S.: Computed tomography in the diagnosis and differential diagnosis of glioblastmas. Neuroradiology, 14: 193—200, 1977

6) Ambrose, J., Gooding, M.R. and Richardson, A.E.: An assement of the accuracy of computerized transverse axial scanning in the diagnosis on intracranial tumors. Brain, 98: 569—582, 1975

7) Davis, K.R., Taveras, J.M., Roberson, G.H. and Ackerman, R.H.: Some limitations of computed tomography in the diagnosis of neurological diseases. Am. J. Roentgenol., 127: 111—123, 1976

8) Naidich, T.P., Lin, J.P., Leeds, N.E., Pudlowski, R.M. and Naidich, J.B.: Primary tumors and other masses of the cerebellum and fourth ventricle: Differential diagnosis by computed tomography. Neuroradiology, 14: 153—174, 1977

9) Greitz, T., Möller, A., Olivecrona, H. and Bergstrom, M.: 2. Diagnostic efficacy and limitations of computer tomography in posterior fossa lesions. p. 17—18 in the diagnostic limitations of computerized axial tomography. edited by J. Bories, 1978, Springer-Verlag, Berlin

10) Bradac, G.B., Simon, R.S., Grumme, T. and Schramm, J.: Limitations of computed tomography for diagnostic neuroradiology. Neuroradiology, 13: 243—247, 1977

11) Claveria, L.E., Du Boulay, G.H. and Kendall, B.E.: 1. The diagnostic limitations of computerized axial tomography in hemispheric tumors. p. 2—10 in the diagnosis limitations of computerized axial tomography, 1978, edited by J. Bories Springer-Verlag, Berlin

12) 原 一夫，藤野保守，三島隆生，御供政紀，西窪良彦：脳腫瘍の鑑別診断とコンピューター断層撮影，神経進歩，22：253—267，1978

13) Claveria, L.E., Sutton, D. and Tress, B.M.: The radiological diagnosis of menigiomas, the impact of EMI scanning. Br. J. Radiology, 50: 15—22, 1977

14) Michael, M.A.: Radiation necrosis of the brain: Correlation between computed tomography, pathology, and dose distribution. J. Comp. Assist. Tomogr., 2: 71—80, 1978

15) Kramer, R.A., Yoshikawa, B.M., Scheibe,

P.O. and Janetos, G.P.: Statistical profiles in computed tomography. Radiology, 125: 145—147, 1977

16) Latchaw, R.E., Gold, L.H.A., Moore, J.S. and Payne, J.T.: The nonspecificity of absorption coefficients in the differentiation of solid tumors and cystic lesions. Radiology, 125: 141—144, 1977

17) Steinhoff, H., Kazner, E., Lanksch, W., Grumme, T., Meese, W., Lange, S., Aulich, A. and Wende, S.: 4. The limitations of computerized axial tomography in the detection and differential diagnosis of intracranial tumors. A study based on 1304 neoplasms.: p. 40—44 in the diagnostic limitations of computerized axial tomography edited by J. Bories 1978. Springer—Verlag Berlin

18) New, P.F.J., Davis, K.R. and Ballantine, H.T.: Computed tomography in cerebral abscess. Radiology, 121: 641—646, 1976

19) 伊藤寿介，武田憲夫：第三脳室近傍の病変とコンピューター断層撮影．神経進歩，22：234—241，1978

20) Norman, D., Korobkin, M. and Newton, T.H.: Computed tomography 1977, The C.V. Mosby Company St. Louis

21) 小川史顕，岡部春海，村上晃一，前田知穂，山岡信行：胸部X線診断の情報処理．最新医学，33：24—25，1978

22) Hall, D.L., Lodwick, G.S., Kruger, R.P. Dwyer, S.T. and Townes, J.R.: Direct computer diagnosis of rheumatic heart disease. Radiology, 101: 497—509, 1971

23) Rotle, K.H., Meiske, W.: Results of computer-aided diagnosis of peripheral bronchial carcinoma. Radiology, 125: 583—586, 1977

24) Templeton, A.W., Jansen, C., Lehr, J.L. and Hufft, R.: Solitary pulmonary lesions—computer-aided differential diagnosis and evaluation of mathematical methods. Radiology, 89: 605—613, 1967

25) Wilson, W.J., Templeton, A.W., Turner, A.H. and Lodwick, G.S.: The computer analysis and diagnosis of gastric ulcers. Radiology, 85: 1064—1073, 1965

26) Winsberg, F., Elkin, M., Nacy, J., Bordaz, V. and Weymouth, W.: Detection of radiographic abnormalities in mammograms by means of optical scanning and computer analysis. Radiology, 89: 211—215, 1967

27) Lodwick, G.S.: D. Prediction of histologic diagnosis. p. 65—82 in The bones and joints edited by G.S. Lodwick 1971. Year book Medical Publ. Chicago

28) Lehr, J.L., Parkey, R.W., Harlow, C.A., Garrotto, L.J. and Lodwick, G.S.: Computer algorithms for the detection of brain scintigrams abnormality. Radiology, 97: 269—276, 1970

29) Gado, M., Huete, I. and Mikhael, M.: Computerized tomography of infratentorial tumors. Seminars in Roentgenol., 12: 109—120, 1977

30) Davis, K.R., Parker, S.W., New, P.F.J., Roberson, G.H., Taveras, J.M., Ojemann, R.J. and Weiss, A.D.: Computed-tomography of acoustic neuroma. Radiology, 124: 81—86, 1977

31) Gyldensted, C., Lester, J. and Thomsen, J.: Computer tomography in the diagnosis of cerebellopontine angle tumors. Neuroradiology, 11: 191—197, 1976

32) Naidich, T.P., Lin, J.P., Leeds, N.E., Kricheff, I.I., George, A.E., Chase, N.E., Pudlowski, R.M. and Passalaqua, A.: Computed tomography in the diagnosis of extraaxial posterior fossa masses. Radiology, 120: 333—339, 1976

33) 八代直文，前原忠行：聴神経腫瘍の CT. CT 研究，1：51—56，1978

34) 関栗次郎，熊谷紀元，相羽　正，吉本　裕：小脳橋角部症候群の診断における CT スキャンの有用性について．CT 研究，1：33—41，1978

35) 鈴木善男，六鹿直視，水谷哲郎，景山直樹，杉田虔一郎，伊藤博治，高木照正，柴田孝行，浅井尭彦，坂野達雄：C.P. angle tumor の CT スキャンによる鑑別診断．CT 研究，1：43—49，1978

36) Marks, J.E. and Gado, M.: Serial computed tomography of primary brain tumors following surgery, irradiation and chemotherapy. Radiology, 125: 119—125, 1977

37) Tchang, S., Scotti, G., Terbrugge, K., Melanson, D., Belanger, G., Milner, C. and Ethier, R.: Computerized tomography as a possible aid to histological grading of supratentorial gliomas. J. Neuurosurg., 46: 735—739, 1977

38) 高橋睦正：後頭蓋窩腫瘍のコンピューター断層撮影．神経進歩，22：243—251，1978

39) Gyldensted, C. and Karle, A.: Computed tomography of intra- and juxtasellar lesions. Neuroradiology, 14: 5—13, 1977

40) Coin, C.G., Coin, J.W. and Glover, M.B.: Vascular tumors of the choroid plexus: Diagnosis by computed tomography. J. Comp. Assist. Tomogr., 1: 146—148, 1977

41) 伊藤寿介，今野公和，佐藤　勇，亀山茂樹，武田茂樹：Convexity cavernous hemangioma の1例．脳神経，30 (7)： 737—747，1978.
42) New, P.F.J. and Scotti, W.R.: Computed tomography of the brain and orbit. 1975. The Williams and Wilkins Company, Baltimore, Maryland
43) Bartlett, J.E. and Kishore, P.R.S.: Intracranial cavernous angioma. Am. J. Roentgenol., 128: 653—656, 1977
44) Hammerschlag, S.B., Wolpert, S.M. and Carter, B.L.: Computed tomography of the skull base. J. Comp. Assis. Tomogr., 1(1): 75—80, 1977
45) Harwood-Nash, D.C. and Fitz, C.R.: Neuroradiology in infants and children. 1976. The C.V. Mosby Company, Saint Louis
46) Sackett, J.F., Messina, A.V. and Petito, C.K.: Computed tomography and magnification vertebral angiography in the diagnosis of colloid cysts of the third ventricle. Radiology, 116: 95—100, 1975
47) Leeds, N.E. and Naidich, T.P.: Computed tomography in the diagnosis of sellar and parasellar lesions. Seminars Roentgenol., 12 (2): 121—135, 1977
48) Fitz, C.R., Wortzman, G., Harwood-Nash, D.C., Holgate, R., Barry, J.F. and Boldt, D.W.: Computed tomography in craniopharyngiomas. Radiology, 127: 687—691, 1978
49) Davis, K.R., Roberson, G.H., Taveras, J.M., New, P.F.J. and Trevor, R.: Diagnosis of epidermoid tumor by computed tomography. Radiology, 119: 347—353, 1976
50) Weisberg, L.A., Nice, C. and Katz, M.: Cerebral computed tomography. 1978. W.B. Saunders Company, Philadelphia
51) Braun, I.F., Naidich, T.P., Leeds, N.E., Koslow, M., Zimmerman, H.M. and Chase, N.E.: Dense intracranial epidermoid tumors. Radiology, 122: 717—719, 1977
52) Messina, A.V., Potts, D.G., Sigel, R.M. and Liebeskind, A.L.: Computed tomography: Evaluation of the posterior third ventricle. Radiology, 119: 581—592, 1976
53) Baleriaux-Waha, D., Retif, J., Noterman, J., Terwinghe, G., Mortelmans, L.L., Dupont, M.G. and Jeanmart, L.: CT scanning for the diagnosis of the cerebellar and spinal lesions of von Hippel-Lindau's disease. Neuroradiology, 14: 241—244, 1978
54) 成瀬昭二，小竹源也，藤本正人，山本垂水，水川典彦，遠山光郎：頭蓋内悪性リンパ腫の CT. CT 研究 1 (1)： 101—110，1978
55) Zimmerman, R.A., Bilaniuk, L.T. and Pahlajani, H.: Spectrum of medulloblastomas demonstrated by computed tomography. Radiology, 126: 137—141, 1978
56) 今永浩寿，山本昌昭，神保　実，喜多村孝一，小林直紀，斉藤由子：Meningioma の CT. CT 研究， 1 (1)：17—24，1978
57) 魚住　徹，森信太郎，宮井　潔：松果体腫瘍．臨床科学，12 (9)：1112—1118，1976