The University of Osaka
Institutional Knowledge Archive

Title	経時的腎シンチグラフイーによる排泄障害を示す腎疾患の検討 : レノグラムとの比較
Author(s)	吉田, 祥二; Rolf, Gunther
Citation	日本医学放射線学会雑誌. 1973, 33(7), p. 586-595
Version Type	VoR
URL	https://hdl.handle.net/11094/19720
rights	
Note	

The University of Osaka Institutional Knowledge Archive : OUKA

https://ir.library.osaka-u.ac.jp/

The University of Osaka

経時的腎シンチグラフィーによる排泄障害を示す腎疾患の検討
― レノグラムとの比較 ―

神戸大学医学部放射線医学教室（主任：楢林和之教授）
吉　田　　祥　二

Universitäts—Strahlenklinik (Czerny-Krankenhaus) Heidelberg (Direktor: Prof. Dr. Dr. h.c. J. Becker)
Rolf Günther

（昭和48年4月23日受付）

Die Bedeutung der Nierensequenzszintigraphie für die Diagnostik von Abflußstörungen der Harnwege verglichen mit der Isotopennephrographie.

Research Code No.: *726*
Key Words: *Serial, Scintigraphy, Kidney, Renogram*

Die genaue Differenzierung von Entleerungsstörungen im Isotopennephrogramm ist schwierig, weil man lediglich global eine Akkumulation mit verzögertem Aktivitätsabstrom über der Niere nachweisen kann. Mit Hilfe der Nierensequenzszintigraphie ist es jedoch möglich, die Ausscheidung der Tracersubstanz durch Rinde, Mark und Nierenbecken zu verfolgen. Es werden dabei einzelne Phasen nämlich sog. Durchblutungs-, Rinden-, und Markphase sowie der Abstrom über die ableitenden Harnwege durch Serienbilder festgehalten.

Damit lassen sich im Gegensatz zur Isotopennephrographie Entleerungsstörungen genau lokalisieren.

Bei verschiedene Erkrankungen—Ureterstein, Nierenstein, Hydronephose, Glomerulonephritis, tumorös bedingte Ureterstenose und deren Verlauf—werden Isotopennephrographie und Nierensequenzszintigraphie einander gegenübergestellt und der Grad der Nierenparenchymschädigung anhand von Sequenzszintiphotos diskutiert.

はじめに

1960年 Tubis 等[15]が Hippuran (ortho-jodo-hippurate C_6H_4I-$CONHCH_2COONa$)の ^{131}I 標識に成功して以来，腎機能診断法に広く ^{131}I-Hippuran を用いてのレノグラムが行なわれてきた[6)8)9)14)16)]．更にシンチカメラの普及に伴い1965年 zum Winkel 等[12)17)]により腎機能，形態両面を同時に観察しうる経時的腎シンチグラフィーが腎疾患診断法に導入された．この経時的腎シンチグラフィーにより，従来のレノグラムでは困難とされていた腎臓内の ^{131}I-Hippuran の血行相，腎実質相，腎盂・尿管相への移行を画像として捉える事が出来

るようになつた.

ここではレノグラムで排泄相に異常を示した腎及び尿管系の疾患症例に経時的腎シンチグラフィーを施行して，その質的診断を得た経過について報告する.

方　法

レノグラムは前処置として被検者に検査30分前に水 300ml 飲用させ，腎の位置決めの為にはあらかじめ ^{197}Hg-Chlormerodrin 3 μCi をレノグラム施行30分前に静注し，坐位で ^{131}I-Hippuran 15 μCi を静注して描記した.

検査直前に排尿さし，膀胱を空の状態で測定台に坐らせ，背面より左右の検出器を両腎臓部に当てて記録した. 又，同時に膀胱部に設置した下方からの検出器によりチストグラムも描記した. 各検出部は2 ϕ×2インチの NaI 結晶を有する検出器を用い，コリメーターは5 ϕ×7 cmの円筒状のものを用いた. 記録は理化電機製記録計を用いた.

レノグラム実施後再度排尿させ，引続き経時的腎シンチフォトを撮像した. 被検者にレノグラム描記時と同様坐位で肘静脈より ^{131}I-Hippuran 500 μCi/ 0.5ml～ 1.0ml を急速に静注し，Nuclear cicago 社製ガンマーカメラ (Pho/GammaⅢ) で経時的に15～30秒，35～50秒，以後1～3分，4～6分，14～16分，24～26分，34～36分と2分間隔でポラロイドフィルム上に撮像した. 撮影に際してブラウン管の輝度は，最初の15～30秒と35～50秒の2枚は 850で以後2分間隔の撮影は 745で行なつた.

レノグラムは3部分である血管相，機能相（分泌相），排泄相について検討した. 血管相では立ち上りの計数値，機能相では計数値のピークに達する時間 tmax[1)19)] と機能相の立ち上り点とピーク値とを結ぶ傾斜角 (Secretory angle[7)]) について，又，排泄相ではピーク値の$^1/_2$まで下降する時間 $t^1/_2E$[1)19)] を測定した. 坐位における正常値の基準は tmax 3.5分以内，$t^1/_2E$ 6分以内，Secretory angle 52度以上を採用した[1)7)].

経時的腎シンチフォトの読影に際しては，zum Winkel 等[2)12)18)20)]により提唱されている正常腎における注入後1分以内，特に初期の15～30秒の Tracer 分布により腎の血流状態を理解し，続く1～3分の像では ^{131}I-Hippuran の尿細管分泌機能による腎実質への約等分布状態をみる. この相はレノグラムでの機能相に相当する. シンチフォト上均等濃度の腎臓がみられ，腎の形態，位置，欠損部の有無を知りうる. 続く4～6分の像では，Tracer の腎盂方向への移行が起こつており，腎盂領域に腎周辺に較べて濃い輝度がみられる. しかしこの相ではTracerがまだ全て腎盂に移行しておらず，zum Winkelはこの相をPeripelvin相と呼んでいる[21)]. この後の相では腎盂への Tracer の移行は多くなり，腎盂，尿管相となる.

正常腎機能の場合，上記のような経過をたどり，24～26分の像では僅かに腎盂領域の淡い輝度がみられるのみである. これら各相の解釈を基にして，以下の各疾患症例についてレノグラムで捉え難い尿流障害部位を経時的腎シンチフォトで検討した.

症　例

症例1，W,F. 22才，♂左尿管結石.

腹部単純X線写真と静脈性腎盂造影上，左腎盂・尿管移行部に径6 mmの結石を認めた.

レノグラムは図1 aに示すように，左レノグラムに排泄相がみられず機能相の延長した型がみられる. 右レノグラムは正常型を示している. 右レノグラムの Secretory angle は60度で正常であるが，左レノグラムはピーク時間が不明の為 Secretory angle は求められない. しかし機能相の初期の上昇には左右差が殆んど認められない. チストグラムは左腎の排泄障害の為放射活性の低値をみるが，立ち上り時間の遅延はみられない.

経時的腎シンチフォトは図1 bに示すように左右腎共に15～30秒の血流分布の異常はなく，腎均等分布相，Peripelvin 相も1～3分，4～6分像に遅延なくみられる. しかし，それ以降の腎盂・尿管排泄相では左腎に異常を認め，上部尿管よりの排泄が著しく障害されている.

この症例ではレノグラム所見と経時的腎シンチフォト所見のいずれからも左右腎の分泌機能は良く保たれている事が判るが，レノグラムで判明しない尿流障害部位が経時的腎シンチフォトより腎盂・尿管移行部にある事が判明した．

症例2，G.S. 30才，♂左腎結石並びに右無機能腎

腹部単純X線写真及び静脈性腎盂造影上，左腎盂・腎杯に多数の結石がみられ，右腎は造影されなかつた．

レノグラムは図2aに示すように，左レノグラムは排泄相がみられず機能相の延長した型を示しておる．Secretory angle は不明であるが機能相の初期の上昇はやや緩慢である．右レノグラムは全く機能相のみられない型を示している．チストグラムは殆んど放射活性の立ち上りがみられず，左腎よりの Tracer の膀胱への移行に障害のある事が判る．

経時的腎シンチフォトでは図2bに示すように，左腎は15～30秒の像で血流の軽度の減少がみられ，1～3分の像で形態上，多くの欠損像を認めるが，欠損部以外の腎への均等分布がみられず腎均等分布相の遅延が判る．4～6分の像には Peripelvin 相がみられる．それ以降の腎盂・尿管排泄相では Tracer の腎盂への排泄がみられず，腎盂部に欠損像を認める．

この症例では，左レノグラムから排泄相がみられない事と極く軽度の機能相の初期上昇の緩慢さが目立つ程度であるが，経時的腎シンチフォト所見より左腎の軽度の血流低下と分泌機能の低下がみられ，又，腎盂部の結石のため腎盂・尿管への Tracer の移行はなく排泄障害の強い事が判る．

症例3，K.L. 20才，♀右水腎症．

静脈性腎盂造影上，右腎の水腎症と診断されている症例で，レノグラムは図3aに示すように右レノグラムは排泄相を認めない機能相の延長した型を示している．血管相の計数値と機能相の初期上昇は健常左腎と殆んど差を認めない．左レノグラムは正常型を示し，Secretory angle は60度である．チストグラムは左腎よりの排泄のみの為放射活性の低値を示しているが，立ち上り時間の遅延は認めない．

経時的腎シンチフォトは図3bに示すように，右腎の15～30秒，35～50秒の両像で腎中央内側及び右腎下極の一部に欠損部を認めるが，他の部位への血流分布はほぼ正常に保たれている．この欠損像は1～3分の腎均等分布相でより明瞭となる．これら3枚の像では血管豊富な腎腫瘍のときにしばしばみられる15～30秒の腫瘍領域への Tracer の分布像と引続く相での欠損像といういわゆる“inverse effect[11]”はみられない．左右腎均等分布相の遅延はみられず，形態上右腎の著しい腫大がみられる．4～6分の像で Peripelvin 相がみられ，それ以降の腎盂・尿管相では Tracer の腎盂部への蓄積がみられるが，尿管への移行は殆んどみられない．

この症例では，経時的腎シンチフォト所見より腎均等分布相でみられた右腎の欠損部は腎盂・尿管相で欠損部への Tracer の蓄積として捉えられ，腎腫大や“inverse effect”の欠除等の所見を綜合して，この欠損像は右水腎症によつて拡大した腎盂部と考えられ，腎盂造影上の所見と一致した．レノグラムの所見からも判るが，シンチフォト上右腎の血流，及び分泌機能は比較的良く保たれている事が判る．

症例4，W.A. 44才，♂，糸球体腎炎．

臨床症状並びに臨床検査成績より糸球体腎炎と診断された症例で，レノグラムは図4aに示すように，右レノグラムには排泄相がみられず Secretory angle は不明であるが，機能相の初期上昇は緩慢である．左レノグラムは10分以降僅かに排泄相がみられる．左の Secretory angle は30度と著しく低下しており，左右共血管相の立ち上りが低い．チストグラムは10分以降に軽度の上昇がみられる．

経時的腎シンチフォトは図4bに示すように，15～30秒の像で左右腎共に軽度の血流減少がみられ，腎均等分布相は4～6分の像でみられ遅延がある．この腎均等分布の像は続く14～16分，24～26分でも殆んど変化なく，特に右腎でその傾向が

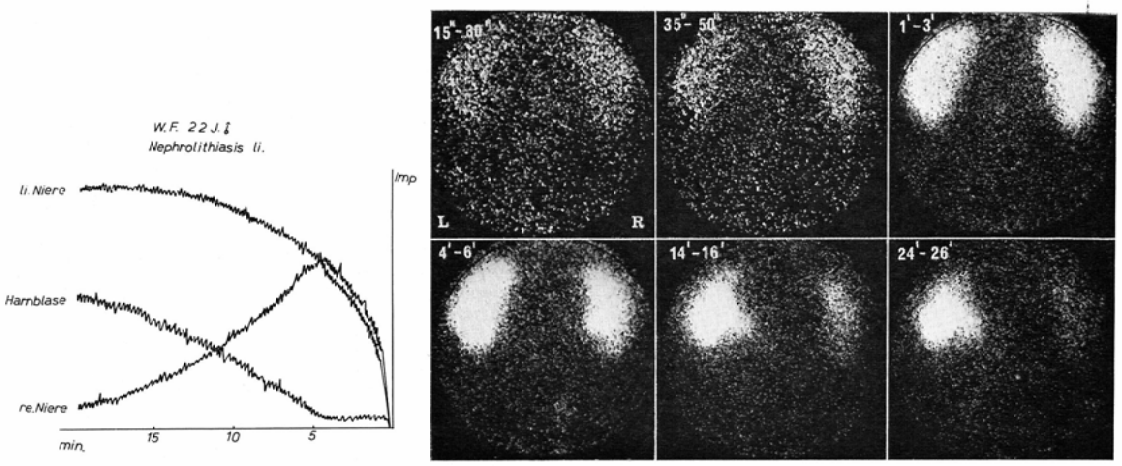

A B

Abb. 1a und 1b Patient W.F. 22 Jahre. Ureterstein links

A Abb. 1a Isotopennephrogramm: unauffällige Funktion der rechten Niere, links fehlen der Aktivitätsabfall (Stauungstyp).

B Abb. 1b Sequenzszintigraphie nach 500μCi ^{131}I-o-Jodhippursäure i.v.: während der Durchblutungsphase (15-30″, 35-50″) ungefähr gleich intensive Aktivitätsanreicherung bei der Nieren. Der Übergang in die Rindenphase und in die Markphase ist zeitgerecht. Postrenal gelegenes Abflußhindernis linksseitig.

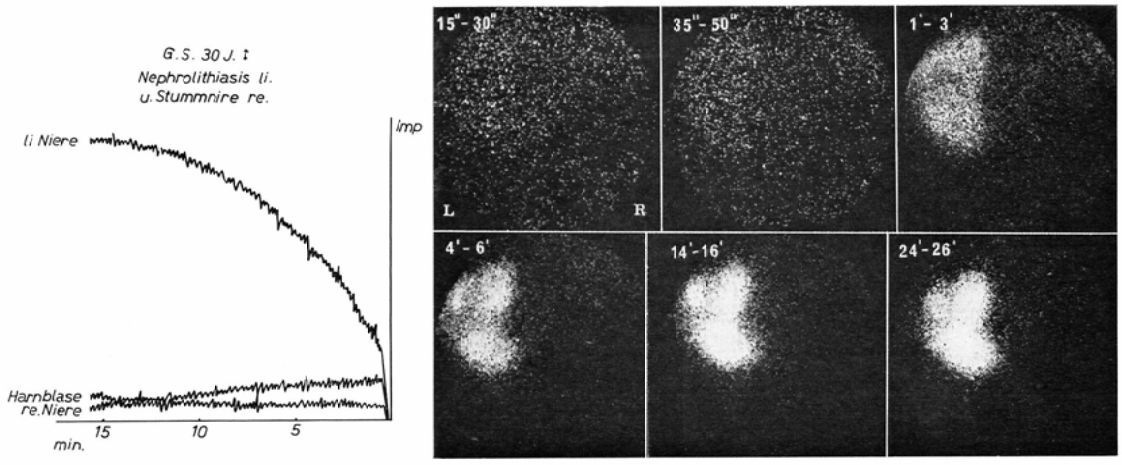

A B

Abb. 2a und 2b Patient G.S. 30 Jahre. Nephrolithiasis links und Stummniere rechts.

A Abb. 2a Isotopennephrogramm: funktionlose Niere rechts, links fehlen der Aktivitätsabfall (Stauungstyp). Kein Aktivitätsanstieg bis 15 Minuten über der Blase.

B Abb. 2b Sequenzszintigraphie nach 500μCi ^{131}I-o-Jodhippursäure i.v.: während der Durchblutungsphase leicht verminderte Aktivitätsablagerung in der linken Niere. Der Übergang in die Rindenphase ist leicht verzögert. Im Parenchym stark reduzierte Radioaktivitätsablagerung in der Mitte und im Bereich des Nierenbeckens links. Entleerungsverzögerung links. Rechts auf allen Szintiphotos fehlende Hippuran-Speicherung.

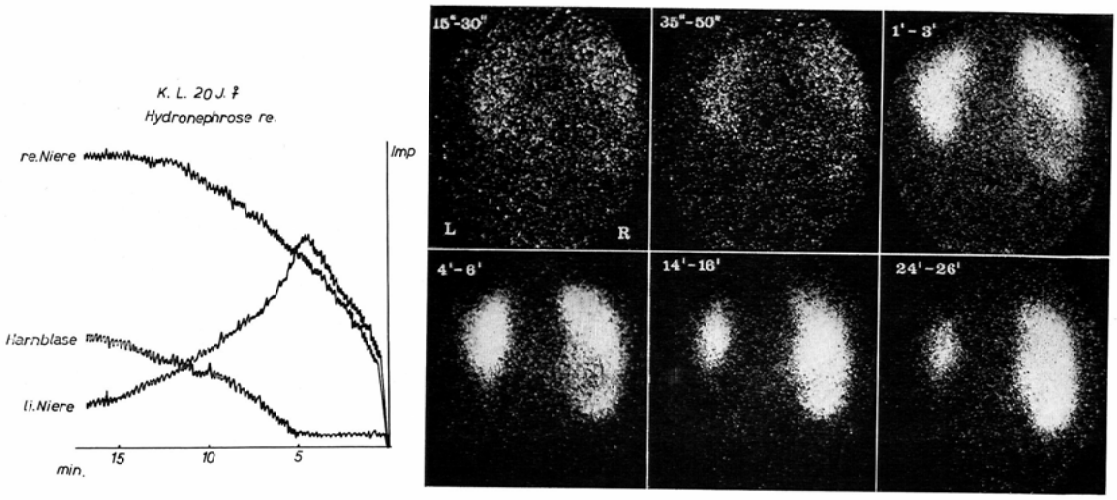

A　　B

Abb. 3aund 3b Patientin K.L. 20 Jahre. Hydronephrose rechts.

A　Abb. 3a Isotopennephrogramm: unauffällige Funktion der linken Niere, rechts fehlen der Aktivitätsabfall (Stauungstyp).

B　Abb. 3b Sequenzszintigraphie nach 500μCi ^{131}I-o-Jodhippursäure i.v.: in der frühen Durchblutungsphase wie in der Parenchymphase (1′-3′) auffallend reduzierte Radioaktivitätsablagerung im Bereich der rechten Niere. (Kein Umkehreffekt) Vergrößerte rechte Niere. In der Beckenphase verlängerte Radioaktivitätsspeicherung.

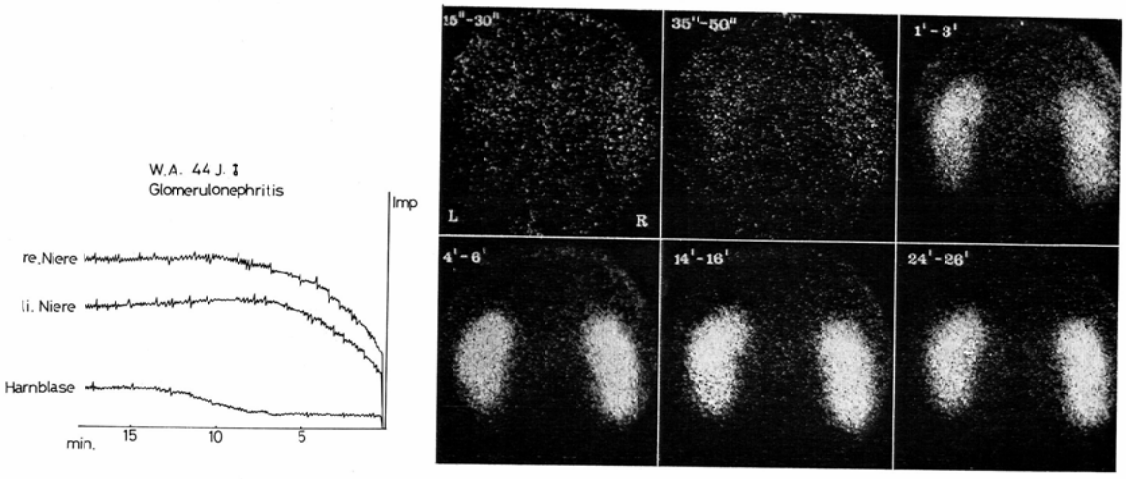

A　　B

Abb. 4a und 4b Patient W.A. 44 Jahre. Glomerulonephritis

A　Abb. 4a Isotopennephrogramm: leicht verminderte Tubulusfunktion und Abflußstörung beiderseits. Geringer Anstieg der Blasenaktivität.

B　Abb. 4b Sequenzszintigraphie nach 500μCi ^{131}J-o-Jodhippursäure i.v.: geringe Aktivitätsablagerung in der Durchblutungsphase beiderseits. Verspätete maximale Konzentration im Nierenparenchym (4′-6′), im weiteren Verlauf keine intrarenalen Transportvorgänge abgrenzbar.

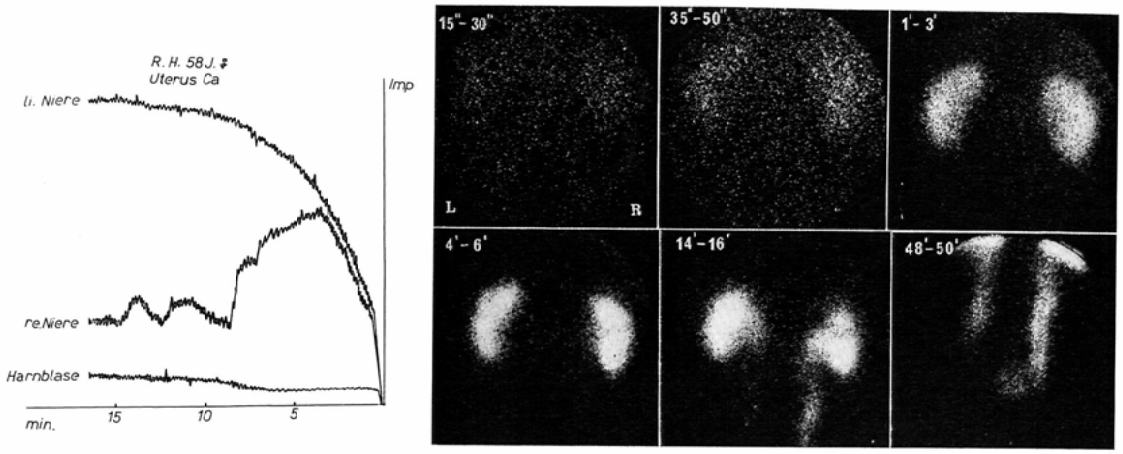

A B

Abb. 5a und 5b Patientin R.H. 58 Jahre. Collum. Carcinom des Uterus

A Abb. 5a Isotopennephrogramm: fehlen der Aktivitätsabfall (Stauungstyp) links, spastische Entleerung rechts. Geringer Anstieg der Blasenaktivität.

B Abb. 5b Sequenzszintigraphie nach 500μCi ^{311}J-o-Jodhippursäure i.v.: während der Durchblutungsphase leicht verminderte Aktivitätsablagerung, verzögerter Übergang in die Rindenphase links. Verlängerte Aktivitäts-speicherung im linken Nierenbecken ist deutlicher als rechts mit der erweiterten beiden Ureteren. Ureterstenose links findet man nach 48-50 Minuten i.v.

強い．既ち，左右腎共に腎盂方向への Tracer の移行が殆んど認められない．形態上は左右腎共に正常大で，著明な萎縮や腫大は認めない．

レノグラム所見の機能相の緩慢な初期上昇から両腎機能の障害が考えられるが，経時的腎シンチフォト所見より，更に Tracer の腎盂方向への移行が殆んど起こつておらず，腎実質内に Tracer が停滞している事が判る．

このような経時的腎シンチフォト所見は糸球体腎炎に特異的なものではないが，zum Winkel[19] も指摘しているように腎硬化症や糸球体腎炎患者で時折みかける所見である．

症例5，R.H. 58才，♀，子宮頚部癌．

静脈性腎盂造影上，左腎盂，腎杯の拡張を認め，尿管は膀胱入口部の5cm上方で狭窄がみられ，それより上方の尿管は著しく拡張している．右尿管にも極く軽度の腎盂・尿管の拡張がみられた．

レノグラムは図5 aに示すように，左レノグラムで排泄相は認めず，右レノグラムでは排泄相が階段状を呈しており，尿管の蠕動運動の亢進している事が判る．機能相の Secretory angle は右は65度と正常値を示しており，左は不明であるが，初期上昇には左右差を認めない．血管相の立ち上りにも殆ど左右差を認めない．チストグラムは右腎よりの Tracer の排泄が階段状にうかがえるにもかかわらず，静注後7分頃より極く軽度の上昇がみられるだけである．

経時的腎シンチフォトは図5 bに示すように，15～30秒の像で左腎は右腎に較べて極く軽度の血流減少がみられる．腎均等分布は1～3分の像でみられ，Peripelvin 相も4～6分の像で認められる．しかし，左腎の中央内側腎盂領域に僅かな欠損部を認める．この欠損部は14～16分の像で埋つて来ており，これが拡大した腎盂によるためである事が判る．腎盂・尿管相では左右腎共に排泄障害がみられ尿管の拡張が著明で，特に左腎では障害が強く，下部尿管の膀胱入口部附近に高度の狭窄のあるのが48～50分の像より判る．右の尿管は14～16分の像で著明に拡大しており，しかもかな

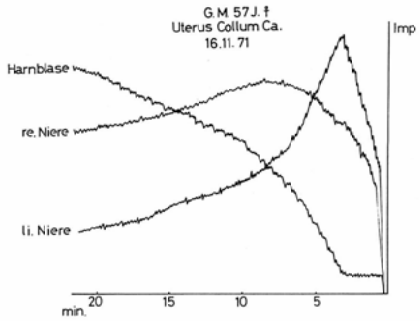

A

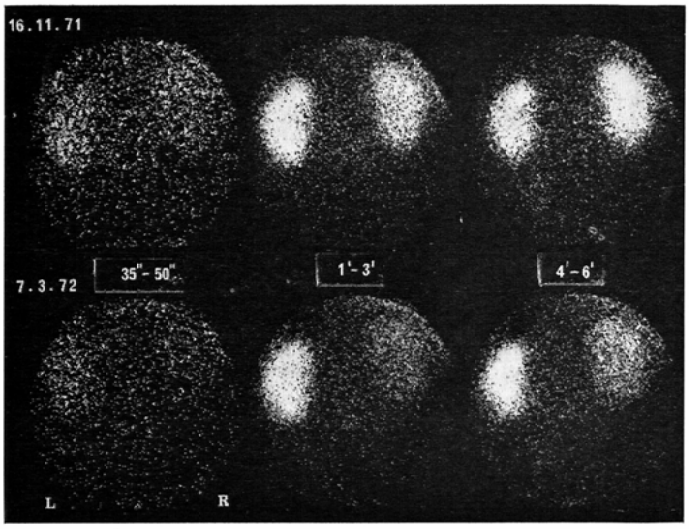

C

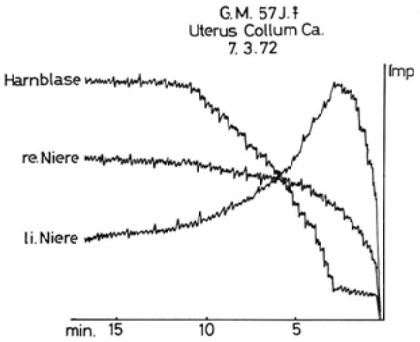

B

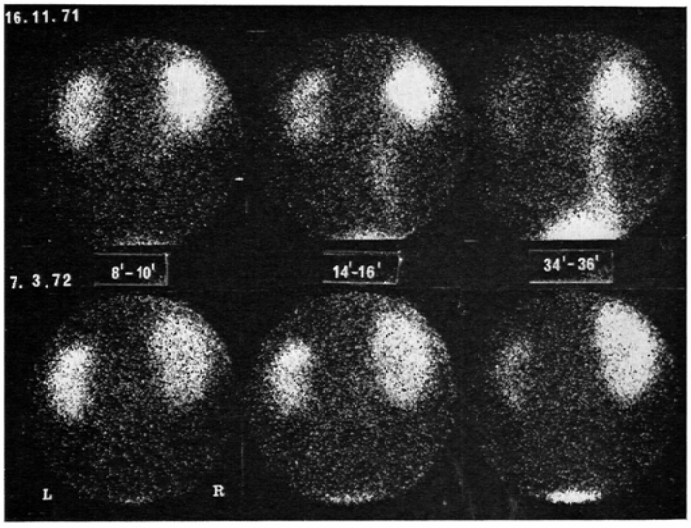

D

Abb. 6a, 6b, 6c, und 6d Patientin G.M. 57 Jahre. Collum Carcinom des Uterus

Kontrolluntersuchung des Isotopennephrogramms

A　Abb. 6a Isotopennephrogramm (16. 11. 1971): unauffällige Funktion der linken Niere, rechts Abflußverzögerung.

B　Abb. 6b Isotopennephrogramm (7. 3. 1972): fehlen der Aktivitätsabfall rechts.

C, D　Abb. 6c und 6d Kontrolluntersuchung der Sequenzszintigraphie vom 16. 11. 1971 (Obere Bildreihe) und vom 7. 3. 1972 (Untere Bildreihe) Bei der Voruntersuchung findet man in der rechten Niere leicht verminderte Aktivitätsablagerung (35''-50''), verspäteter Übergang in die Rindenphse und leicht verlängerte Aktivitätsspeicherung im Nierenbecken mit des erweiterten rechten Ureters.

Im Vergleich zur Voruntersuchung stark verminderte durchblutete rechte Niere, bei der verspäteten maximalen Konzentration im Nierenparenchym. Keine Konzentration ins Nierenbecken rechts. Links unauffällig.

りの濃度で尿管に停滞している事が判り，48～50分の像でも膀胱への Tracer の到達は少なく尿管への停滞が示唆されておりチストグラムの所見とも一致している．

経時的腎シンチフォト所見より，この症例では下部尿管への癌の浸潤が疑われた．特に左尿管下部の狭窄は高度で，右尿管にも狭窄機転が考えられる．しかし，レノグラム所見でもみられるが，腎への血流や分泌機能は比較的よく保たれている．

症例6，G.M. 57才，♀，子宮頸部癌術後．

この症例は経過観察できた症例で約4カ月の間に腎機能障害が進展している．

1971年11月16日のレノグラムは図6aに示すように，右レノグラムは血管相の計数値が左レノグラムに較べて低く，機能相の Secretory angle は左の75度に較べて右は45度と低く，ピーク値に達する時間 tmax も右は8分と延長しており，排泄相はみられるが $t^1/_2E$ は測定時間20分以内にはみられず著しい遅延がみられる．左レノグラムは正常型を示している．当日の経時的腎シンチフォトは図6c，6dの上段に示すように，右腎では35～50秒像で左腎に較べて血流減少がみられ，腎均等分布相も遅延しており静注後4～6分の像がみられる．又，それ以降の排泄遅延も著しく拡大した腎盂と尿管がみられる．

1972年3月7日に施行した同一症例のレノグラムは図6dに示すように，右レノグラムは左レノグラムに較べて血管相の計数値も低く，排泄相を認めず Secretory angle は不明であるが機能相は緩慢な初期上昇を示している．経時的腎シンチフォトでも6c，6dの下段に示すように，1971年11月16日の腎シンチフォトに較べて1分以内の像では右腎には Tracer の分布が殆んどなく，静注後8～10分の像ではじめて腎内均等分布がみられる．左腎は形態上も前回に較べて著しく腫大し，腎盂，尿管への排泄は静注36分後にも殆んど認められない．

この症例ではレノグラム所見よりも右腎の機能障害が進行している事が判るが，経時的腎シンチフォト所見より排泄障害だけでなく経過中に血流，分泌機能障害も進行し，腫大した水腎症の状態を呈している．

考　按

zum Winkel[18] が動物実験で腎動脈より ^{131}I-Hippuranを注入して Autoradiogram より腎皮質，髄質の相を確認しており，本邦でも石橋[5]が家兎を用いて経静脈性に ^{131}I-Hippuran を注入して経時的に Autoradiography ことに凍結 macroautoradiography を行なつて Tracer の分布相を検討している．これによると家兎では静注後30秒で ^{131}I-Hippuran の腎皮質への分布がみられ，3分までかなり強い皮質への分布となつており，5分以後は主な分布は髄質へ移行している．一方，microautoradiogram では30秒～1分では糸球体及び近位尿細管に分布し，静注後3分までは集合管に殆んど分布がみられず，3分以後主な分布は遠位尿細管に移行する事を認めている．

しかし，人体において経静脈性の経時的腎シンチフォト所見上，明確な腎皮質，髄質を区別する事は困難であるが，方法の項でも述べた様に正常腎で zum Winkel 等[2)12)13)20)21)]が提唱している血流相，腎均等分布相，Peripelvin 相，腎盂・尿管相についてはおおよそ識別できる．静注後15～30秒の像は循環時間の個人差があるが，2～3回の Tracer の腎への到達期であり，これは腎への血流分布を意味している．35～50秒の像では既に一部腎皮質へ分布されている事が考えられるが，腎に均等に分布する像は主に1～3分の像でみられる．

腎均等分布相で腎の形態を把握する事が出来，この像は ^{203}Hg 又は ^{197}Hg-Chlormerodrin 等による腎シンチグラムに匹敵するものである．この像で腎内に Space occupying lesion がみられる場合，経時的腎シンチフォトで或る程度の質的診断が可能となる．既ち1～3分の像でみられる欠損部に15～30秒の血流相で Tracer の分布がみられるかどうかにより腫瘍部の hypervascularity の有無が判る．これは“inverse effect[11]”又は“Umkehrseffekt[2)3)]”と呼ばれ，^{99m}Tc-Pertechretate 等

による R.I Angiography[11)13)] に匹敵する所見となる.

症例の中にも示したが，欠損部に血流分布がみられず，しかも腎盂尿管相でこの部に Tracer の集積がみられる場合は水腎症等による腎盂・腎胚の拡張が考えられる.

又，4～6分の像では正常腎で腎盂方向への Hippuran の移行が始まつている為，シンチフォト像では腎の濃度は均一でなく腎盂方向にやや濃い，周囲の希薄な像がみられる.

レノグラムで正常腎の場合，静注後20分値の計数値はピーク値の25%以下にまで低下するが，経時的腎シンチフォト上も24～26分の像では，僅かに腎盂領域の Tracer の残存による像がみられるのみとなる．尿管系に尿流障害のない症例ではシンチフォト上尿管は通常描出されない.

ここに供覧した症例からも判るように，レノグラム上排泄相をみない機能相の延長した型を示すいわゆる南の分類型 M_2 型[8)]或いは，Pabst のいう Staunngstyp[10)] の場合，殆んど尿流障害機転が尿管や腎盂にある場合であるが，時に症例4のように経時的腎シンチフォト上静注30分以降の像でも腎盂方向への ^{131}I-Hippuran の移行がみられず，腎は均等な濃度で描出され続けている場合がある.

このような像は移植腎の拒絶反応のときやショック腎のときにみられ[1)]，又腎硬化症や糸球体腎炎のときにも時にみられる[19)]と報告されている．この原因として Pabst[1)] は hypoxia による尿細管機能障害で，Hippuran の尿細管細胞への蓄積や腎間質への Hippuran の逆拡散現象をあげている．又 zum Winkel[19)21)] は腎細小血管の変化を重視している.

腎盂・尿管系の疾患による尿流障害のある場合，外科的手術適応の観点からも腎血流状態と腎機能を十分把握しておく必要がある．この点，レノグラムのみでは排泄相のみられない場合，分泌機能，血流量の目安となる機能相のピーク時間 tmax や secretory angle は不明で，血管相の立ち上りと機能相の初期上昇の程度で腎機能を知る事になる．そこで経時的腎シンチグラフィーを施行する事により，尿流障害部位をおおよそ把握出来，同時に血流分布，腎機能も知りうる.

最近，平川等[4)]により Analog computer を用いてレノグラムの解析が行なわれており，腎血流量の定量化も進んできている．しかし，レノグラム上排泄相のみられない場合には問題点もある.

経時的腎シンチグラフィー施行の際の被曝線量は ^{131}I-Hippuran 500μCi 使用した場合，生殖線量 25mrad と少く[2)]甲状線をあらかじめヨード物質でブロックしておくと，診断的意義とも考えあわせ，ルーチンの検査法として大いに行なわれるべき腎機能検査法と考える.

まとめ

^{131}I-Hippuran レノグラムと ^{131}I-Hippuran による経時的腎シンチグラフィーを併用し，特にレノグラム上鑑別し難い排泄相のみられない機能相（分泌相）の延長した型を示す腎及び尿管系の疾患について症例を示して検討を加えた.

経時的腎シンチグラフィーは腎臓の機能並びに形態を同時に観察できるので，ルーチンの腎機能検査法としての意義を強調した.

（本論文の要旨は第144回関西放射線学会地方会において発表した.）

稿を終るに臨み，著者がドイツ大学交換奉仕団の奨学生として Heidelberg 大学放射線科核医学部門で研究中，御指導を賜つた Privat Dozent Dr. P. Schenck に謝意を表します．又，本論文の御校閲を賜つた楢林和之教授に謝意を表します.

文　献

1) Dieter Emrich: Nuklearmedizin, Funktionsdiagnostik. Georg Thieme Verlag Stuttgart, 1971.
2) Feine, U. und zum Winkel, K.: Nuklearmedizin, Szintigraphische Diagnostik. Stuttgart, 1969.
3) Günther, R. et al.: Die Nierensequenzszintigraphie mit ^{131}J-o-Jodhippursäure zur Darstellung gut durchbluteter Nierentumoren und Möglichkeiten der Fehlinterpretation. Fortschr. Röntgenstr. 117, 451, 1972.
4) 平川顕名他：レノグラムのアナログシミュレーション．綜合臨床20, 1706, 1971.

5) 石橋　晃：レノグラム及び腎シンチフオトの基礎的解析（Autoradiography を中心に），第11回核医学会総会シンポジウム．講演内容要旨 2，1971.
6) 町田豊平：放射性同位元素利用による診断法，臨床泌尿器科25巻13号，31，1971.
7) Meade, R.C.: Comparison of methods for renogram evaluation J. Nucl. Med. 10, 40, 1969.
8) Minami, T.: Clinical value of renogram. Japanese Nuclear Med. Proc. 3rd Ann. meeting of the japanese association of nuclear medicine. 3, 65, 1963.
9) Nordyke, R.A.: Use of radioiodinated hippuran for individual kidney function tests. J. Lab. Clin. Med. 56, 438, 1960.
10) Pabst, H.W.: Isotopendiagnostik von Nierenkrankheiten. Münch. med. Wochenschr. 107, 1581, 1965.
11) Rosenthall, L.: Radionulide diagnosis of malignant tumors of the kidney. Amer. J. Roentgenol. 101, 662, 1967.
12) Scheer, K.E. et al.: Phasenbilder renaler Ausscheidung mit der Szintilationskamera. Nucl. Med. 4, 300, 1965.
13) Smith, D.R.: General urology. Lange Medical publical. 1967.
14) Tauxe, W.M.: The radioisotope renogram (orthojodo-hippurate ^{131}I) Am. J. Clin. Pathol. 37, 567, 1962.
15) Tubis, M. et al.: Preparation and use of ^{131}I labeled sodium iodohippurate in kidney function test. Proceedings of the society for experimental biology and medicine. 103, 497, 1960.
16) Winter, C.C. et al.: Clinical experience with a new test agent for the radioisotope nephrogram. Sodium ortho-iodo-hippurate ^{131}I (hippuran ^{131}I) J. Urol. 85, 92, 1961.
17) zum Winkel, K. et al.: Die funktionell morphologsche Diagnostik von Nierenkrankheiten mit der Kamera-Szintigraphie und der Isotopen-Nephrographie. Deutsch. med. Wochenschr. 90, 2229, 1965.
18) zum Winkel, K. et al.: Kameraszitigraphie und Isotopennephrographie an der Hundeniere und deren Uberprüfung durch die Intravitalmikroskopie. Fortschr. Röntgenstr. 108, 382, 1968.
19) zum Winkel, K.: Kinetics of radiopharmaceuticals in the kidney as a whole and in different regions of interest. 核医学9巻 3号 303, 1971.
20) zum Winkel, K.: Nierendiagnostik mit Radioisotopen, Thieme, Stuttgart, 1964.
21) Private communication with Prof. K zum Winkel.