

Title	ハーフフーリエ法とサブトラクション処理を併用したGd-造影3D MRA
Author(s)	渡辺, 祐司; 道家, 雅子; 天羽, 賢樹 他
Citation	日本医学放射線学会雑誌. 1997, 57(1), p. 61-63
Version Type	VoR
URL	https://hdl.handle.net/11094/19725
rights	
Note	

Osaka University Knowledge Archive : OUKA

<https://ir.library.osaka-u.ac.jp/>

Osaka University

ハーフフーリエ法とサブトラクション処理を併用したGd-造影3D MRA

渡辺 祐司 道家 雅子 天羽 賢樹 石守 崇好 奥村 明
小田 一成 光藤 和代 三並 珪 百々 義廣

倉敷中央病院放射線科

MR Dynamic Subtraction Angiography (MRDSA)

Yuji Watanabe, Masako Dohke, Yoshiki Amoh, Takayoshi Ishimori, Akira Okumura, Kazushige Oda, Kazuyo Mitsudo, Kei Minami and Yoshihiro Dodo

We have developed magnetic resonance dynamic subtraction angiography (MRDSA), which depicts the long segments of arteries from the upper abdomen to the lower leg by using a small dose of Gd-DTPA. The lower half of the body was divided into three imaging regions, abdomen, thigh and lower leg, in the order of scanning. The contrast-enhanced three-dimensional breath-hold fast field echo technique with half Fourier acquisition was performed in 3 normal volunteers and 12 patients with vascular diseases (4: abdominal aortic aneurysm, 8: atherosclerotic occlusive disease). The images were reconstructed into composite images by using maximum-intensity-projection postprocessing after the subtraction of precontrast images. A bolus intravenous injection of a small dose of Gd-DTPA (0.02~0.05mmol/kg) was given, followed by the five sets of scans. The acquisition time of each set was 8 to 16 seconds, and the total dose used in MRDSA was 0.1 to 0.15 mmol/kg. The image quality of MRDSA was satisfactory in 3 normal volunteers and 12 patients with vascular diseases. MRDSA demonstrated aortic aneurysm and atherosclerotic obstruction as clearly as conventional angiography. MRDSA can replace conventional angiography.

Research Code No. : 508.9

Key words : Gadolinium-DTPA, MR angiography, Subtraction

Received Jul. 4, 1996; revision accepted Oct. 21, 1996
Department of Radiology, Kurashiki Central Hospital

はじめに

Gd-造影剤を用いた3DMR angiographyは、TOFやPC法と異なり、血流によるアーチファクトや飽和アーチファクトに影響されることなく血管を描出する有用な手法である¹⁾⁴⁾。しかし、一般的には比較的大量の造影剤が必要で、一部位の動脈像しか得られない。われわれは、高速グラディエントエコー法による3DMRAにハーフフーリエ法を用い、撮像時間を短縮し、さらに画像処理にサブトラクション法を併用することにより、少量の造影剤で腹部大動脈から下肢動脈までの広い範囲の動脈を描出する方法(MR dynamic subtraction angiography: MRDSA)を開発したので報告する。

対象・方法

正常ボランティア3例、閉塞性動脈硬化症8例、大動脈瘤4例にMRDSAを施行し、動脈病変を有する上記12例には従来の血管造影も行った。使用装置はフィリップス社製 Gyroscan ACS-NT(静磁場強度1.5T)で、パルスシーケンズは3D高速グラディエントエコー法(3D-FFE: TR/TE 13/6.9, FA35°, スライス厚8~10mm, スライス枚数15~30枚, 撮像マトリクス256×179, FOV 400mm, ボディコイル)で、ハーフフーリエ法を併用し、1回の撮像時間は約8~16秒である。上腹部から下腿部までを3部位(腹部、大腿、下腿)に分けて撮像した。それぞれの部位で、造影剤Gd-DTPA 0.02~0.05mmol/kgを約5秒でボラス静注し、生食20mlを追加静注した。撮像は上腹部は呼吸停止下で行い、大腿・下腿部は安静呼吸下にて行った。

まず、腹部から撮像を開始し、約5~10分後に大腿部を、さらに約5~10分後に下腿部を撮像した。造影剤静注前にそれぞれのマスク画像を撮像し、ボラス静注10秒後からスキヤンを開始し、1回目のスキヤン終了後5秒の間隔をあけて次のスキヤンを開始し、同様にして連続5回撮像した。静注後得られた元画像から動脈相を選び、以下の2通りの方法で画像処理し、MRA像を作成した。

- ①単に、MIP処理を行う方法(MRA)。
- ②まず、マスク画像をサブトラクションした後、MIP処理を

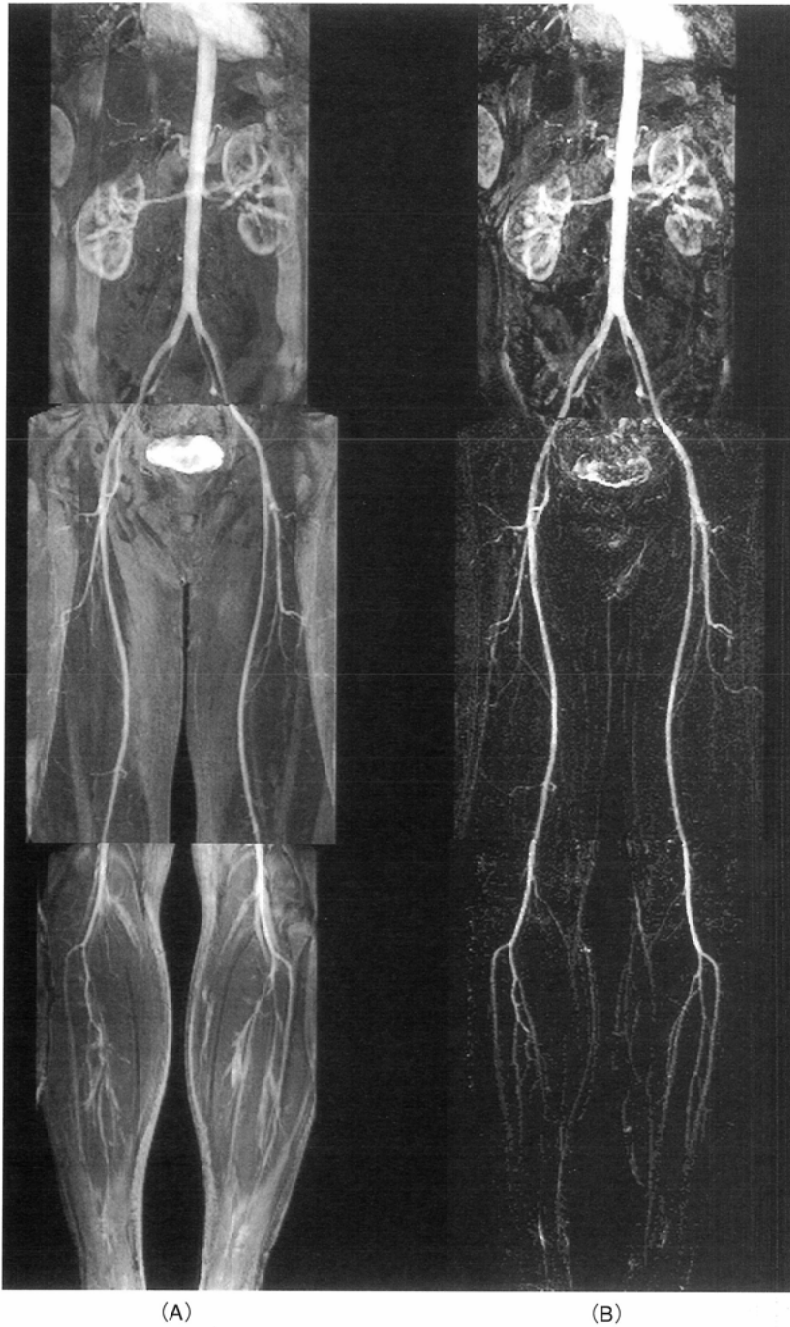

Fig.1 Normal volunteer
A: MRA B: MRDSA
MRDSA is superior to MRA in depicting the normal anatomy of arteries of lower half body.

行う方法(MRDSA)。

得られた画像をそれぞれ末梢動脈描出能、血管の辺縁の鮮鋭度、アーチファクトについて2名の放射線専門医が比較検討した。さらに従来の血管造影像とも対比した。

結 果

1. 大腿動脈・膝窩動脈・脛骨動脈・腰動脈の描出は、MRAに比べ明らかにMRDSAが優れていた。大腿・下腿の撮像時には、すでに静注した造影剤が全身に循環しているため、マスク画像で静脈も高信号に描出され、通常のMRAでは動静脈の分離が困難であった。しかし、MRDSAではサブトラクション法を用いるため、静脈・骨髄・皮下脂肪の信号や折り返しアーチファクトに関係なく、明瞭な動脈像が得ら

れた。(Fig.1)

2. 大動脈およびその主要分枝(腹腔動脈、上腸間膜動脈、腎動脈)・総腸骨・外腸骨動脈の描出能はMRA、MRDSAともにはほぼ同等であった。しかし、MRDSAでは、呼吸停止が不十分な症例で、固有肝動脈や脾動脈の末梢枝、腎内動脈分枝の描出の信頼性が低下した。

3. 従来の血管造影で描出された大動脈瘤はMRA・MRDSAともに明瞭に描出し得たが、動脈狭窄部や閉塞部、側副路の描出は、MRDSAがMRAよりも優れていた。(Fig.2)

考 察

Gd-造影剤を用いた3D MR angiographyが大動脈および主要分枝の描出に優れていることが報告されている¹⁾⁻³⁾。この

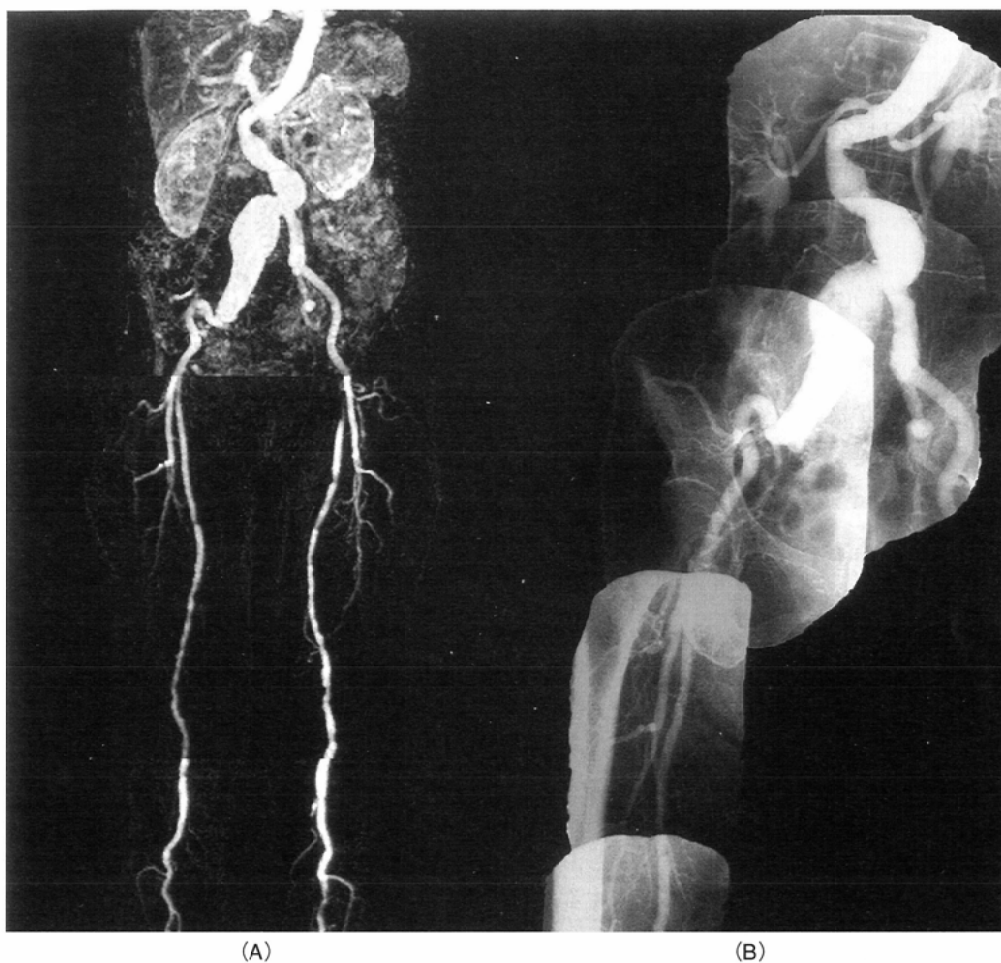


Fig.2 Atherosclerotic change and aneurysm of rt. iliac artery A: MRDSA B: conventional angiography MRDSA depicts the atherosclerotic change of arteries of lower half body. The aneurysm of rt. iliac artery is clearly demonstrated on MRDSA as well as on conventional X-ray angiography.

手法は、造影剤を用いて動脈内腔の情報を提供するため、従来のTOF法などと比べて、高い血管描出能を有していることが明らかとなっている。しかし、これまでの報告では造影剤の使用量が多く、一部位につき約0.1~0.2mmol/kgのGd-DTPAを使用している^{1)~3)}。特に下肢では、皮下脂肪や脂肪髄・骨髄の信号強度が高く、動脈描出に比較的多量の造影剤を必要とした。また、Adamisらはサブトラクション法を用いて、下肢動脈の描出能の向上を報告している⁴⁾が、撮像時間が長く(41~91秒)、造影剤も0.1~0.3mmol/kgと多く、撮像のタイミングも問題であった。われわれの手法は、1回の撮像時間が8~16秒前後と短く、しかもこれを連続して撮像することで、動脈内の造影剤のピークを確実に捉えることができると考えられる。したがって、少量の造

影剤(通常の1/5~1/2)であってもボース静注により、十分な動脈の信号が得られる。さらに、サブトラクション法を併用することでバックグラウンド、特にすでに循環している造影剤による静脈の信号を抑制できるので、短時間の間隔で別部位を撮像しても明瞭な動脈像を得ることができる。この手法により、1回の検査で、腹部大動脈から下腿部動脈までの広い範囲の動脈描出が可能となり、特に広範な動脈像が必要とされる閉塞性動脈硬化症や動脈瘤での有用性が期待される。

また、今後MR装置の傾斜磁場が増強され、TR/TEが短縮されることにより、撮像時間の短縮が実現されれば、従来の血管造影のような動静脈の分離がさらに容易になると考えられる。今後、症例を重ね詳細に検討していきたい。

文 献

- 1) Adamis MK, Li W, Wielopolsky PA, et al: Dynamic contrast-enhanced subtraction MR angiography of the lower extremities: Initial evaluation with a multisection two-dimensional time-of-flight sequence. *Radiology* 196: 689-695, 1995
- 2) Prince MR: Gadolinium-enhanced MR aortography. *Radiology* 191: 155-164, 1994
- 3) 天沼 誠, 田村綾子, 渡部恒也, 他: Gd-DTPA持続静注を用

いた骨盤, 下肢動脈の3次元MR angiography. *日磁医誌* 16 (1): 13-21, 1996

- 4) Yucel EK, Kaufman JA, Geller SC, et al: Atherosclerotic occlusive disease of the lower extremity: Prospective evaluation with two-dimensional time-of-flight MR angiography. *Radiology* 187: 637-641, 1993