The University of Osaka
Institutional Knowledge Archive

Title	肺の微細異常陰影のレ線学的研究
Author(s)	今村, 斉
Citation	日本医学放射線学会雑誌. 1971, 31(1), p. 25-43
Version Type	VoR
URL	https://hdl.handle.net/11094/19726
rights	
Note	

The University of Osaka Institutional Knowledge Archive : OUKA

https://ir.library.osaka-u.ac.jp/

The University of Osaka

肺の微細異常陰影のレ線学的研究

大阪大学病院放射線科
今　村　　斉

(昭和45年12月26日受付)

Roentgenological Study on fine Abnormal Densities of Chest

By

Itsuki Imamura

Department of Radiology, Osaka University Medical School, Osaka, Japan

Establishment of radiological-pathological correlations will permit more accurate roentgen diagnosis of the chest diseases. This report comprised roentgenological and pathological studies of 41 autopsied lungs with diffusely disseminated lesions.

In most of the cases, conventional roentgenograms of the chest were available fixation of the lungs with hot formaldehyde vapour by means of Weibel-Vidone's method was most suitable in making post-mortem roentgenograms as well as pathologic specimens. After the fixation, the lungs were sliced into the specimens of 0.5–1.0 cm in thickness to correlate the roentgenograms with pathologic findings.

Some of abnormal densities in the lung fields could be elucidated pathologically. The results of the investigation are as follows.

1) In aged lungs, linear densities were constructed from small atelectasis, perivascular and peribronchial fibrosis, tortuous interlobular septum and were contrasted by adjacent emphysema. Some of the linear densities were given by contiguity of lesions, each of which was shown as a fleck. Irregularity in running course and in outline of the pulmonary vascular shadows was responsible for perivascular and surrounding emphysema.

2) In patients after laryngectomy, roentgenological and pathological findings were similar to these of the aged lungs. In addition, venous congestion gave linear densities.

3) In patients with pulmonary metastases of gastric carcinoma, exaggeration of the bronchopulmonary markings and horizontal lines in peripheral fields (Kerley's B line) were produced by perivascular and peribronchial infiltration of malignant cells. Nodular shadows were interpreted to be malignant invasion in the alveolar spaces.

4) Minute flecks in the lungs of the patients with systemic lupus erythematosus were coincident with lesions such as alveolitis, nodular fibrosis as well as 150–250 μ in size at maximum and could not be detected in conventional roentgenograms in the 2 autopsied cases. Threefold magnified roentgenograms revealed such small lesions in 7 cases of 10 living patients with systemic lupus erytgematosus.

There seems to be considerable gap remained between conventional roentgenograms and pathologic specimens. Magnified roentgenograms serve for detection and interpretation of small lesions which are not shown in conventional films. It will be helpful to fill such gap.

目　的

研究目的
研究材料
研究方法
病理組織学的検査
症　例
Ⅰ　正常肺
Ⅱ　高令者肺
Ⅲ　喉頭癌剔出術後肺
Ⅳ　撒布性癌性転移肺
Ⅴ　全身性紅斑性狼瘡肺
考按
結語
文献

目　的

胸部単純レ線像に見られる肺野の点状影や線状影などの個々の異常陰影の本態が何であるかを解明することは，これらの変化を示す疾患の適確な診断上に重要であることは云うまでもないし，早期診断にも役立つことでもある．教室の立入ら[27)28)]は喉頭癌剔出術後の気管呼吸者で術前，術後の肺野の変化，あるいは正常例との比較で，最も高率に現われる変化は肺野の点状影ないしは異常線状影と末梢血管影の走行異常と辺縁の不整であると述べ，さらにこれらの患者の剖検結果から肺血管周囲の線維化が存在することを指摘した．これらの示唆に基づいて著者は，この異常陰影や胸部単純レ線像に見られる微細な点状影や線状影などの異常陰影の本態を直接，病理標本との対比において，レ線学的に解明することを目的として本研究を行なつた．

材　料

病理解剖31例，法医解剖10例から得た1側肺を材料とした．病理解剖31例の中25例は生前の胸部単純レ線像を検討することができた．その年令分布は次の通りである．

21～30才　　4例
31～40才　　7例
41～50才　　5例
51～60才　　7例
61～70才　　12例
71～80才　　5例

Table 1 Ages at Autopsy and Cause of Death

Case	No.	Age.	Sex	Cause of Death
1	A.K.	57	M	Head Injury
2	F.S.	63	F	Suicide
3	E.A.	60	M	Suffocation
4	K.K.	84	F	Cerebral Bleeding
5	M.M.	76	F	Cerebral Bleeding
6	T.V.	50	M	Car Accident
7	J.O.	65	M	Renal Tuberculosis
8	N.S.	39	F	Abdominal Injury
9	O.T.	65	M	Heart Failure
10	K.F.	21	F	Suicide
11	H.N.	36	F	Head Injury
12	I.I.	55	M	Bronchiectasis
13	Y.O.	46	M	Gastric Cancer
14	T.M.	45	F	Breast Cancer
15	M.S.	64	M	Tongue Cancer
16	Y.I.	52	M	Carcinoma of the Colon
17	T.M.	38	M	Uremia
18	S.M.	56	M	Carcinoma of the Pancreas
19	K.I.	41	M	Liver Cirrhosis
20	S.M.	62	F	Carcinoma of the Colon
21	K.N.	33	F	Mitral Stenoinsufficiency
22	S.Y.	41	F	Gastric Cancer
23	S.U.	67	M	Laryngeal Cancer
24	K.N.	24	F	Systemic Lupus Erythematosus
25	S.D.	42	F	Breast Cancer
26	T.O.	32	M	Uremia
27	T.M.	54	M	Skin Cancer
28	S.W.	52	F	Smon
29	J.S.	34	M	Intestinal Obstraction
30	Y.F.	75	F	Cerebral Emboli
31	K.K.	76	M	Gastric Cancer
32	S.K.	72	M	Thyroid Cancer
33	M.K.	70	M	Carcinoma of the Pancreas
34	K.Y.	60	M	Gastric Cancer
35	S.S.	40	F	Cerebral Bleeding
36	Z.M.	24	M	Gastric Cancer
37	Y.W.	60	M	Chronic Nephritis
38	I.K.	67	M	Liver Cirrhosis
39	Y.K.	25	F	Systemic Lupus Erythematosus
40	K.G.	61	F	Acute Leukemia
41	S.H.	63	M	Laryngeal Cancer

80～　　1例

年令，性別，疾患あるいは死因は別表に示す（Table 1）．またこれらと併せて全身性紅斑性狼瘡の2例の肺を病理組織学的に検索した結果を基礎として，剖検を行なつていない全身性紅斑性狼瘡の患者10例の胸部単純レ線像とその3倍拡大撮影，さらに50～70才の喉頭癌剔出後気管呼吸者の10例の胸部単純レ線像も検討した．以下に述べる固定法ではなくて，通常の方法で固定した気管呼吸者の4例の肺の病理組織学的検討と単純レ線像との比較対照も行なつた．

方　法

組織壊死や組織融解を起こさないように死後できるだけ短時間に，解明しようとする側の肺の主気管支をできるだけ長くつけて取り出した．固定法は（Fig. 1）に示している．肺を膨張したまま固定するために Weibel-Vidone 法に基づいて30×30×25cmの立方体のプラスチックの箱を作り，上蓋には内径7mmの管をとりつけ，主気管支をこれにつないで，糸で固定して1側肺をつり下げ，さらに上蓋をとりつけ密閉し，この箱内を気密状態とした．ホルマリン原液2：水1の割合で稀釈したホルマリン液を煮沸し，ガラス管でその蒸気を主気管支を通じて肺へ送りこんだ．同時に真空ポンプを用いて固定期間中，常にプラスチック箱の内圧を20cm H_2O の陰圧に保つように調節して肺を生体肺にほぼ近い状態に膨張させた．この際のプラスチック箱の内圧は，箱の側壁にガラス管で作つた圧力計を接続させて計測した．ホルマリン蒸気を送り込み，固定が進むと肺が赤褐色から灰色に変色する．この肺組織全体の変色を肺の固定完了の目印とした．固定に2～5時間を要したが，正常肺では2時間前後であつた．肺転移による癌性リンパ管炎などの高度の病変が存在する症例では固定に要する時間は，一様に長い傾向にあつた．固定が終了した後も30分間，プラスチック箱の内圧が20cm H_2O の陰圧に保たれるように真空ポンプで吸引を行なつて，固定完了後の変形をできるだけ少くするように努めた．次いで真空ポンプの操作を中止して肺をそのまま大気圧にさらして12時間放置した後に，固定肺をプラスチック箱から取り出して至適条件でレ線撮影を行なつた．撮影条件は次の通りである．

装置：東芝 Type DC-8D．増感紙：極光MS，管焦点フイルム間距離：100cm，電圧：2.6～3.5kV．電流：150mA．撮影時間：1～2sec．

次に固定肺をスライサーで0.5～1.0cmの厚さの板状に切り，それぞれの病変のレ線像をより微細に分析するために，微粒子 Softex film を用いて至適条件で軟線撮影を行なつた．撮影条件は次の通りである．

装置：Softex. Type SCMB．レ線管：IF0620，AN0613，増感紙：（—），管焦点距離：60cm，電圧：2.2kV．電流：2.5mA．撮影時間：90sec.富士 Softex film.（乳剤番号：032～11）．

これらレ線像を検討して異常所見の存在すると思われる部位を選んで，切片標本を切り出し，もう一度軟線撮影を行なつて，レ線像で異常所見があつた部位を切り出したことを確認した．

臨床的と生検的に全身性紅斑性狼瘡と診断された患者10例の直接3倍拡大撮影を行ない，肺野の微細病変の分析を行なつた．その撮影条件は次の通りである．

装置：東芝 Type RS-115A．レ線管：M5118OX，増感紙：極光HS，管—フイルム距離：75cm，管—被写体距離：25cm，被写体—フイルム距離：50cm，電圧：80～90kV．電流：150mA．撮影時間：$^{8}/_{120}$～$^{14}/_{120}$sec.

病理組織学的検査

上述の方法で切り出した0.5～1.0cmの厚さの切片標本を，型のように，パラフインに包埋した．このブロックの上層，中層，下層の3層から7～8μの厚さの切片を取り出して，Mallory 染色，H-E染色，Van Gieson 染色を行なつた．また，小さい病変を有する症例では，連続切片としてその異常陰影の連続性，大きさや厚さを検索した．そして，上層の上部の切片群で最も変化の現われている部分の病理組織標本を1枚選び出し，同時に上層中部，下部よりおのおの1枚ずつ同様に中層3枚，下層3枚，合計9枚の Mallory 染色

による病理組織標本を選び出した．それぞれ9枚の病理組織標本の全領域を拡大装置を用いて，透過光によつて5倍に拡大した光学的ネガ・フイルムを作つた．出来上つた光学的写真の上層3枚，中層3枚，下層3枚をそれぞれの層毎に上，中，下3枚のフイルムを別々に重ね合せて，上層の3枚の写真の病変の上下への拡がりと重なりによる影響像を検討した．こうして各層の像の出現様式を検討し，さらに上，中，下層をそれぞれの積み重ねた場合の合成像と，もとの 0.5～ 1.0cmの厚さの切片の軟線撮影によるレ線像と比較検討した．上，中，下層から選び出した病理組織標本で病理組織学的検索を行ない，この切片におけるレ線像の病理組織学的裏付けとした．この病理組織標本の光学的5倍拡大写真の合成によつて得られた像は，0.5～ 1.0cmの厚さに切つた切片の軟線撮影のレ線像に近似するので，この方法で行なつたようにレ線像を光学的方法におきかえて，肺の微細病変を解析するのは妥当と思われる．得られた材料の中から点状影，線状影を検討する上に適当と考えられる症例を選んで以下にその所見を述べる．

I　正常肺

症例1

中○初○　36才　女性

頭部外傷で2時間後に死亡．

陽圧膨張による肺レ線像（Fig. 2a）：中心側から末梢側にかけての血管の辺縁や走行は滑らかである．病的な点状ないし線状影を思わせる像は発見できない．

Weibel-Vidone 法固定後 1.0cmの厚さに切つた板状切片の軟線撮影像：外側肺野で横走する線状影の辺縁は滑らかであつて，濃淡差はない（Fig. 2b）．血管の走行や辺縁は滑らかである．

病理組織学的所見：（Fig. 2b）に見られる横走する線状影は小葉間隔壁であつて，走行と辺縁は滑らかである（Fig. 2c）．血管の走行や辺縁には異常はなく，気腫や小さな無気肺などの異常所見は認められない．

症例2

藤○絹○　21才　女性

自殺．

固定肺単純レ線像：血管の走行や辺縁は滑らかであつて，他の異常陰影は見られない．

Weibel-Vidone 法固定後 1.0cmの厚さに切つた板状切片の軟線撮影像：血管の走行や辺縁は滑らかである．単純レ線像よりも鮮明に，詳細に観察される．異常な点状影や線状影は見られない（Fig. 3）．

症例1と症例2の正常肺の小括

胸部単純レ線像と軟線撮影像で，末梢血管の辺縁や走行は滑らかである．異常な点状影や線状影は見られない．肺野は一様な明度差をもつており，末梢血管の急な先細り，径の不規則化や屈曲はない．病理組織学的所見では，肺胞の拡張や断裂はなく，弾性線維の減少は証明されない．末梢血管の走行や辺縁は滑らかであり，血管の肥厚などはない．小葉間隔壁の走行は滑らかであり，蛇行や線維化は見られない．板状切片の軟線像で，まれに Fig. 2b に示されるような横走する線状影が認められることがあるが，この像は小葉間隔壁である．その陰影の走行は滑らかで，辺縁は鮮鋭であり，巾も狭く，線維症，心疾患や癌性リンパ管炎の症例でしばしば見られる横走するいわゆる Kerley's B-line とは異なる．

II　高令者の肺

症例3

河○ワ○　84才　女性

脳出血で発作後，2時間で死亡，法医解剖．生前の胸部単純レ線像は得られなかつた．

陽圧膨張の肺レ線像（Fig. 4a）：中心側の血管の走行は滑らかである．中下肺野で末梢血管の辺縁はやや不整を示したり，軽度の伸展を呈する領域もある．また，血管走行に一致しない帽針頭大の点状影も見られる．

1.0cmの厚さに切つた板状切片の軟線撮影像：陽圧膨張の肺レ線像よりも，血管の走行や辺縁は鮮明に，詳細に観察される．肺野の中心側では血管の辺縁や走行は正常の滑らかさである．中，下野では末梢血管はやや辺縁が不整であり，軽度の

伸展が認められ，点状影や線状影が疎に分布している（Fig. 4b).

病理組織像：星芒形あるいは菱形の炭粉結節，気腫や無気肺を示す領域がある．また，毛細血管周囲，気管支周囲の線維化（Fig. 4c）や部分的の鬱血があつたり，小葉間隔壁周囲の気腫や無気肺傾向の領域も見られる．切片の上，中，下，三層の光学的5倍拡大像とその合成像（Fig. 4d, 4e, 4f, 4g）：上層（Fig. 4d）では肺胞隔壁の炭粉結節が散在し，静脈の拡張と血管周囲の線維性変化が見られる．軟線撮影像に存在しない小葉間隔壁の線状影が明瞭に現われている．中層（Fig. 4e）では（Fig. 4d）に認められた小葉間隔壁の線状影はなくて，これにほぼ平行する別の隔壁の線状影があり，この中の静脈の鬱血がある．下層（Fig. 4f）での小葉間隔壁の線状影は（Fig. 4d)や(Fig. 4e）とは異なつた位置にある．合成像（Fig. 4g）は全般に軟線撮影像に近似している．（Fig. 4d）に見られた小葉間隔壁の線状影は消失して，(Fig. 4e）と（Fig. 4f）のものが残る．気腫の中の炭粉結節が互に重なり合つて，点状影として表現される．また，蛇行している血管影もそのまま線状構造としてではなく，点状影として現われることもある．

症例3の高令者肺の小括

切片標本のある層だけで認められた線状影や点状影は，上，中，下層を積み重ねることによつて消失したり，また，あらたに現われたりする．層の積み重ねの効果が微細異常陰影の出現に大きな因子となる．点状影は，a）炭粉結節そのもの，特に炭粉結節の周囲では気腫傾向があるので，対照度が増して強調される．b）鬱血．c）小さな無気肺傾向があり，その周囲が小範囲の気腫になつている．d）蛇行している末梢血管影も線状影としてではなく，点状影として現われることもある．線状影は，a）気管支周囲や血管周囲の線維化がある場合．b）小葉間隔壁周囲の無気肺傾向や気腫による小葉間隔壁の屈曲と明度差の増強．c）小葉間隔壁の線維化などである．なお，蛇行する血管は屈曲の密度によつて，蛇行帯の巾の線状影にもなる．末梢血管の走行異常は，a）小さな無気肺傾向がある場合に肺組織が不均等な収縮を起こすために，末梢血管の走行に屈曲を生じる．b）小さな気腫がある場合，肺組織が不均等に膨張し，血管の走行が伸展する．c）小さな無気肺傾向と気腫が混在している場合にみられることがある．d）線維化のために滑らかな走行をとれない．

III　喉頭癌剔出術後肺

症例4

北○明　54才　女性

17年前に喉頭癌剔出術をうけた．2年前から胸痛，喀痰が始つて胸部単純レ線像上，右上野に腫瘤状陰影が発見され，断層撮影，気管支造影を行なつて肺癌と診断され ^{137}Cs-γ線 7,000R 照射によつてこの陰影は縮少した．5カ月前に再び胸痛と喀痰があり，再入院して制癌剤や抗生物質の投与を行なつたが，2カ月前から全身倦怠感と呼吸困難が増強して死亡した．

死亡20日前の胸部単純レ線像（Fig. 5a）：右上野に濃い腫瘤状陰影と肺葉無気肺があり，その中心部に空洞が見られる．上中葉間の葉間肋膜の挙上がある．右中野はやや明るか，血管は弯曲した走行をとつている．両側下野では血管の辺縁と走行の不整や線状影が認められた．剖検では左肺の割面はやや褐色，浮腫状で，血量は中等度である．右肺は上葉で腫瘤形成があつて，胸壁と癒着して剝離は困難であつた．下葉の割面は浮腫状である．

病理組織所見：肋膜癒着のため Weibel-Vidone による肺固定を行なつていない．右上葉は未分化癌であつた．右中下葉は気腫性で血管の走行は弯曲して，その周辺部から線維化が起こり，肺胞壁に伸びている部分がある．左下葉は血管周囲の線維化を認め，その附近の肺胞にはheart failurecellが発見できる（Fig. 5b). 炭粉結節も疎に分布する．

症例5

福○俊○　63才　男性

16年前に喉頭癌剔出術をうけた．8年前に胸

部単純レ線像上，右上野に小結節状陰影を指摘され，その陰影は徐々に増大した．3年前に咳と喀痰があり，brushingによる細胞診で未分化癌と診断されて ^{60}Co-γ線 7,000R の照射をうけた．4カ月前に腰椎に転移が発見された．全身衰弱で死亡した．

死亡3カ月前の胸部単純レ線像（Fig. 6a）：右肺門から右上中野にかけて，不均等で広汎な濃い陰影が認められ，その上縁は鮮鋭な曲線を呈する右側の横隔胸壁角の消失が見られる．左中下野では末梢血管の辺縁不整や線状影があつた．剖検で左肺は褐色で気腫状であつた．右肺の上葉に径5cm大の腫瘤があり，中下葉は浮腫状であつた．肋膜との剝離は困難であつた．Weibel-Vidone法固定後 1.0cmの厚さに切つた板状切片の軟線撮影像：胸部単純レ線像よりも血管影の走行や辺縁は鮮明に観察される．肺野の中心側の血管影の走行，辺縁はともに滑らかである．末梢血管の辺縁はやや不整で，軽度の伸展の見られる領域がある．点状影が疎に分布する（Fig. 6b）．

病理組織所見：小血管の走行に軽度の伸展，気腫や無気肺傾向を示す領域がある．軽度の血管周囲の線維化（Fig. 6c）や疎な炭粉結節が認められる．

症例4と症例5の喉頭癌剔出術後の気管呼吸者の肺の小括

胸部単純レ線像では，末梢血管の走行や辺縁の不整，点状ないし線状影が認められる．病理組織像では気腫，小さな無気肺傾向，炭粉結節，小血管周囲の線維化，小さな静脈の迂曲や肺胞腔のヘモジデリン顆粒を有する心不全細胞が見られる．

IV　撒布性癌転移肺

症例6

藪○茂○　41才　女性　胃癌の肺転移

4カ月前より鼻漏，咳および夜間にのみ出現する微熱があつた．2カ月前から咳は強くなり，呼吸困難が現われた．これらの症状は進行性であり，鎮咳祛痰剤および抗生物質に反応せず，原因不明のまま死亡した．

胸部単純レ線像（Fig. 7a）：両側肺門から下野にかけてのスリガラス状陰影とそれに重なつて粟粒～米粒大の淡い陰影が疎に見られた．両側上中野にも淡い粟粒大の陰影が疎にあつた．両側下野の外側末梢では末梢血管影の辺縁不整や長さ0.5～1.0cmの横走する線状影（Kerley's B-line）が認められた．剖検により胃体部小弯側にBorrmann 3型の癌が確認され，特に漿膜への浸潤があつて腹腔内に米粒大の癌の転移巣が散在していた．肺は重量を増して表面には白色の点状結節が散在していた．

直接3倍拡大撮影像（右側中下肺野 Fig. 7b）：粟粒～米粒大の陰影は胸部単純レ線像よりも多く，明瞭に見られ，末梢血管影の辺縁不整や横走する線状影も鮮明に認められた．

Weibel-Vidone法固定後 1.0cmの厚さに切つた板状切片の摘出肺軟線撮影像：胸部単純レ線像よりも血管影や点状影が鮮明に詳細に観察された．肺野の中心側には腫瘤状陰影が見られた．末梢の血管影は直線化，著しい蛇行，肥厚（Fig. 7c）や末梢にゆくに従つて滑らかに細くならず，逆に太くなつたりする．1.0～2.0mm大の点状影が末梢肺野に散在する．下野外側の横走する線状影もより鮮明に認められた．

病理組織像：癌浸潤による気管支周囲，血管周囲のリンパ管の高度の拡大（Fig. 7d）と蛇行，小葉間隔壁に沿う癌浸潤や肺組織が癌浸潤に置き換えられた領域があり，軽度の気腫や線維化も見られた．

切片の上，中，下層の光学的5倍拡大像とその合成像（Fig. 7e, 7f, 7g, 7h）：上層（Fig. 7e）の右側部では肺組織が腫瘍細胞に置き換わつている．血管周囲や気管支周囲のリンパ管内への腫瘍細胞浸潤による拡大が目立つ．2本の横走する小葉間隔壁の線状影がある．中層（Fig. 7f）では（Fig. 7e）に認められた横走する線状影は消えて，上部では腫瘍細胞に充たされた気管支や血管の断面が現われている．下層（Fig. 7g）では中部に腫瘍細胞で充たされた気管支やその周囲のリンパ管が新たに見られる．合成像（Fig. 7h）では（Fig. 7e）に認められた横走する2本の線状影は合成像でも明らかである．（Fig. 7f, 7g）の腫

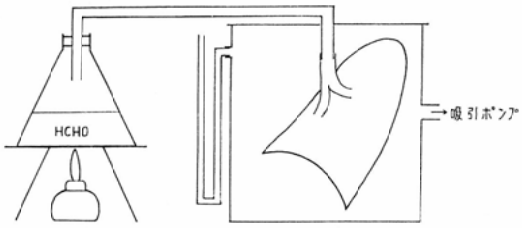

Fig. 1 Diagram of apparatus for Weibel-Vidone

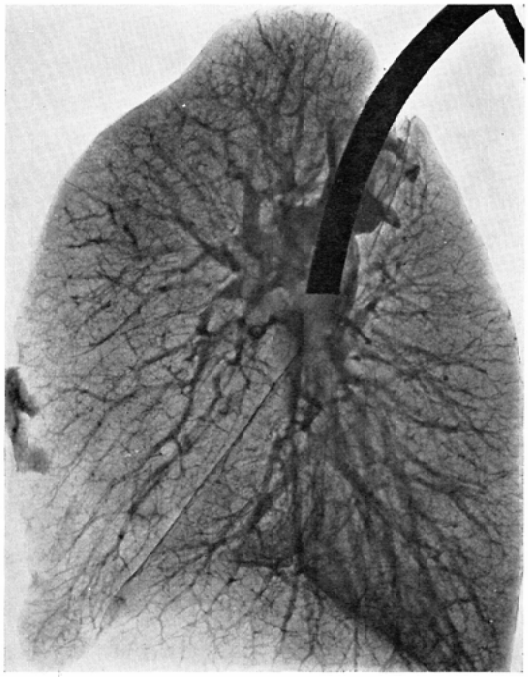

Fig. 2a. Normal right lung obtained at autopsy. A female, aged 36, died of head injury. Roentgenogram was made with inflation by positive pressure.

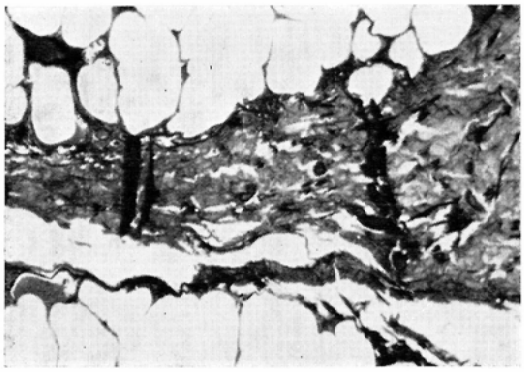

Fig. 2c. Histology (×40) shows interlobular septum to be smooth in outlin.

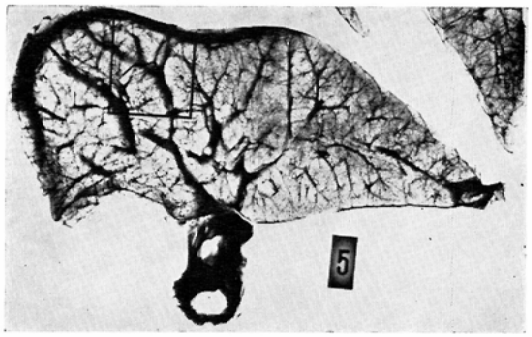

Fig. 2b. Roentgenogram with soft X-ray of a slice of the lung after Weibel-Vidone's fixation. There are fine linear densities, showing interlobular septum. Vascular shadows are shown to be smooth in outline and regular in running course.
A part, which is marked, is examined histologically

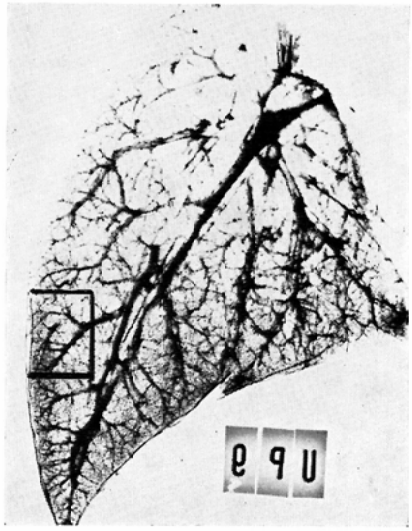

Fig. 3. Roentgenogram with soft. X-ray. A slice of the lung after Weibel-Vidone's fixation. A female, aged 20, who commited suicide. No abnormal shadow is domonstrated. Vascular shadows are smooth in outline and regular in running course.
A part which is marked, is examined histologically

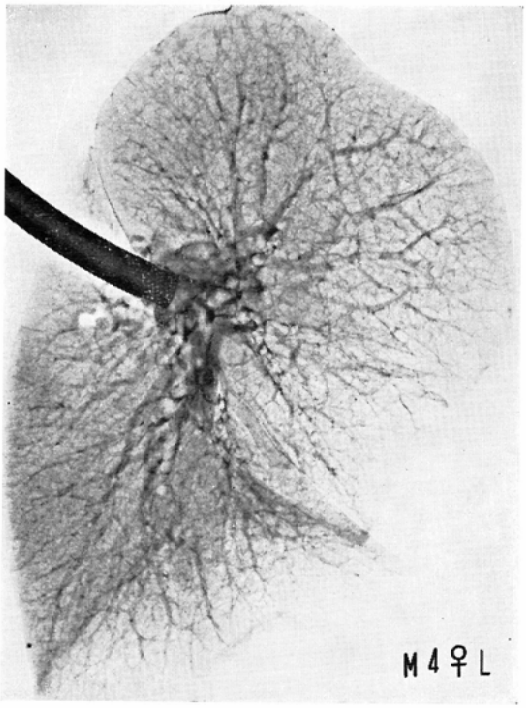

Fig. 4a. Senile lung, obtained at autopsy ina female aged 84, who died of cerebral hemorrhage. Roentgenogram was made with inflation by positive pressure. Vascular shadows in the peripheral region are slightly irregular in caliber and in running course.

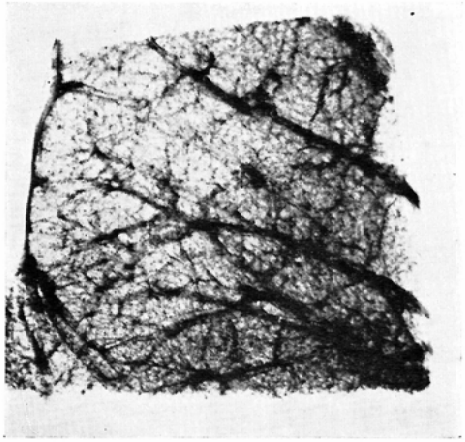

Fig. 4b. Roentgenogram with soft X-ray of a slice of thelung after Weibe-Vidone's fixation. Minute flecks and linear densities are demonstrated. These abnormal densities and vascular shadows are noted more clearly than in plain film.

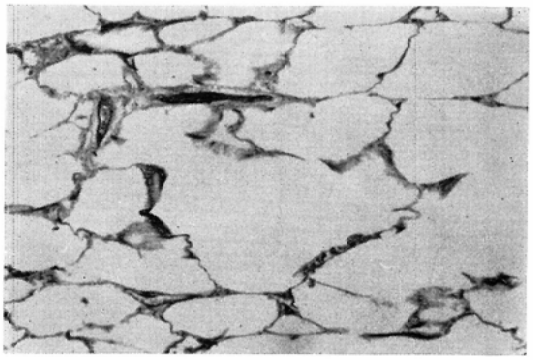

Fig. 4c Histology (×40) demonstrates pericapillary fibrotic change.

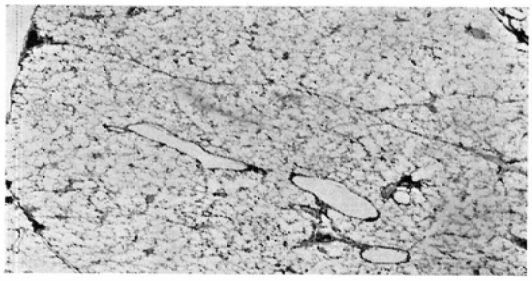

Fig. 4d. Five-times magnified view of the histologic specimen: upper layer

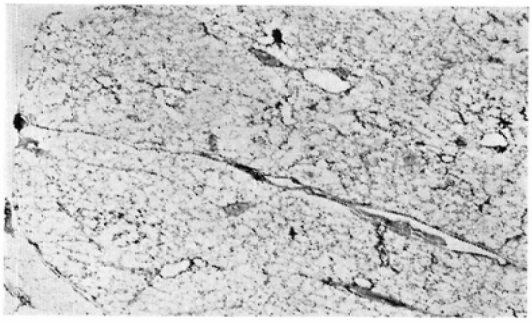

Fig. 4e. Five-times magnified view of the histologic specimen: middle layer

Fig. 4f. Five-times magnified view of the histologic specimen: lower layer

Fig. 4g. Superimposed view of 4. d,e and f. It simulates roentgenologic picture of a slice as shown in Fig. 4b. Some are exaggerated and the others are attenuated by superimposition.

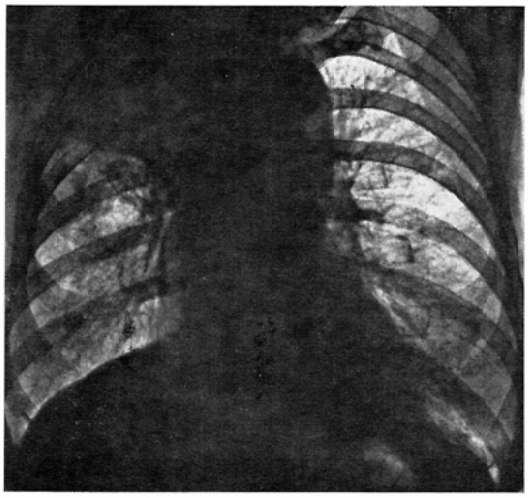

Fig. 5a. A female, aged 54. 17 years after laryngectomy due to laryngeal cancer. Tumor and atelectasis are shown in the right upper field. Linear densities and irregularity in caliber of vascular shadows are demonstrated in the lower lung fields.

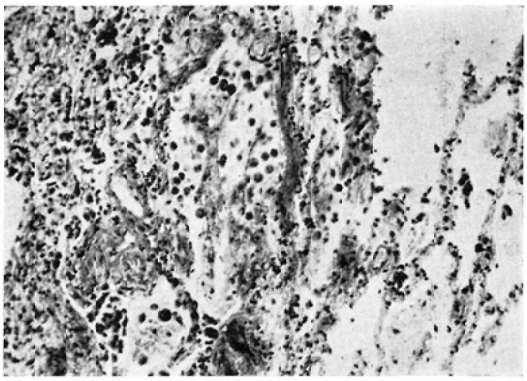

Fig. 5b. Histology (×100) shows perivascular fibrotic change and heart failure cells.

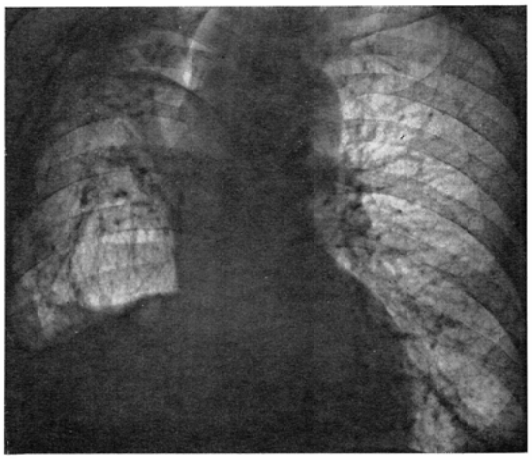

Fig. 6a. A male, aged 69. 16 years after laryngectomy due to laryngeal cancer. The second cancer developed in the right upper field. Tumors are shown in the peripheral part of right upper field. Atelectasis gives band densities and reduces volume of the right upper lobe. Linear and reticular densities are demonstrated in the left lung field.

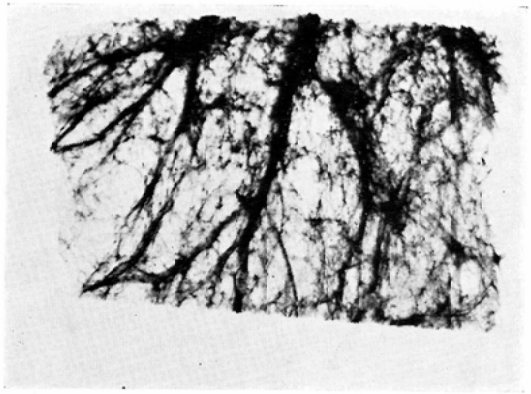

Fig. 6b. Roentgenogram with soft X-ray of a slice of the lung after Weibel-Vidone's fixation. Minute flecks and slight irregurarity in caliber of vascular shadows are noted in the peripheral part of the lung field.

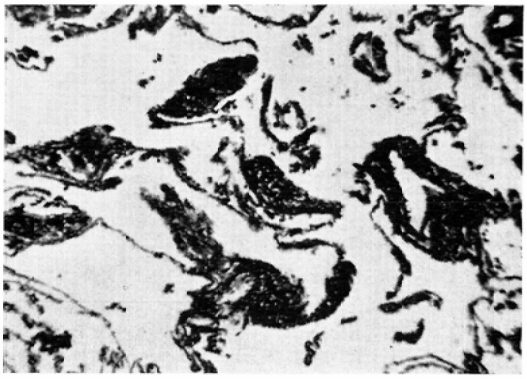

Fig. 6c. Histology of the lung reveals perivascular fibrotic change.

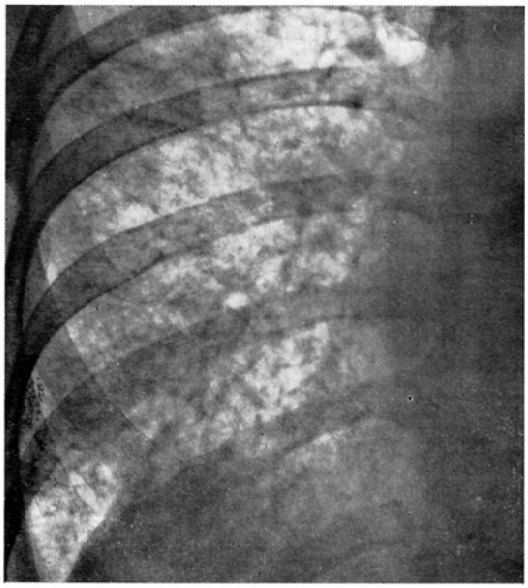

Fig. 7a. Lung metastases of gastric cancer in a female, aged 41. Nodular densities are disseminated throughout the whole lung fields. Short linear densities are noted especially in the lower fields.

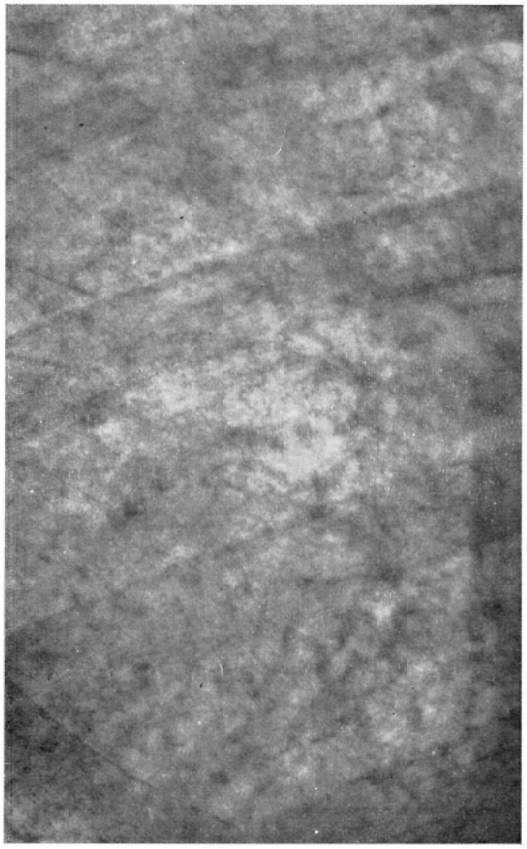

Fig. 7b. Direct three-times magnification (right middle and lower fields). Nodular shadows are noted more than in the plain film. Linear densities not seen in the plain film are demonstrated in the middle field.

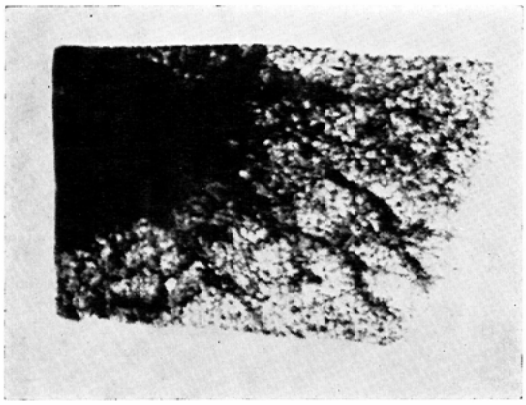

Fig. 7c. Roentgenogram with soft X-ray of a slice of the lung after Weibel-Vidone's fixation. There can be seen tumor shadows around the hilum, distinguished vascular and bronchial shadows.

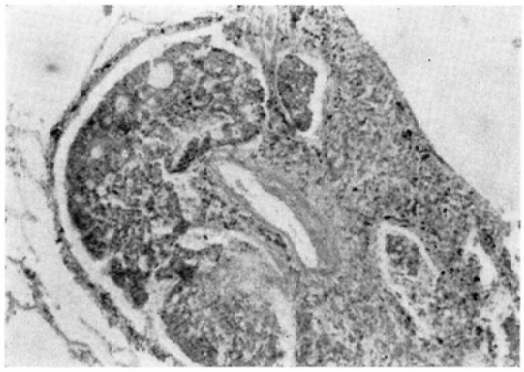

Fig. 7d. Histology (×40) shows markedly dilated lymphatic vessels with invasion of malignant cells.

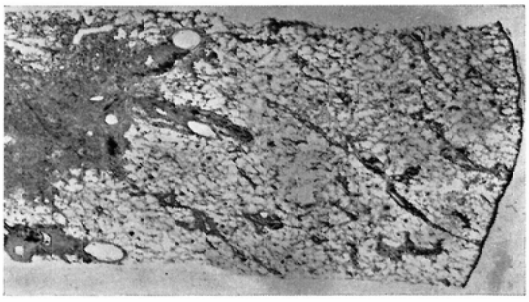

Fig. 7e. Five-times magnified view of histologic specimen: upper layer.

Fig. 7f. Five-times magnified view of histologic specimen: middle layer.

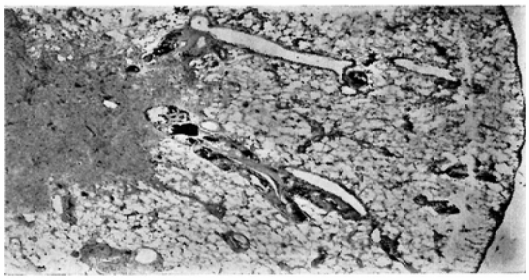

Fig. 7g. Five-times magnified view of histologic specimen: lower layer.

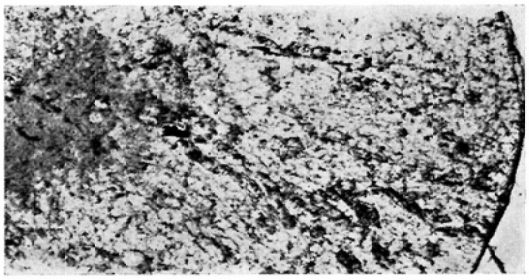

Fig. 7h. Superimposed view of 7 e.f.g. Each shadow changes considerably its appearance by superimposition of three layers. Some of linear lesions lead to exaggerate irregular linear densities, some of which tend to make nodulation.

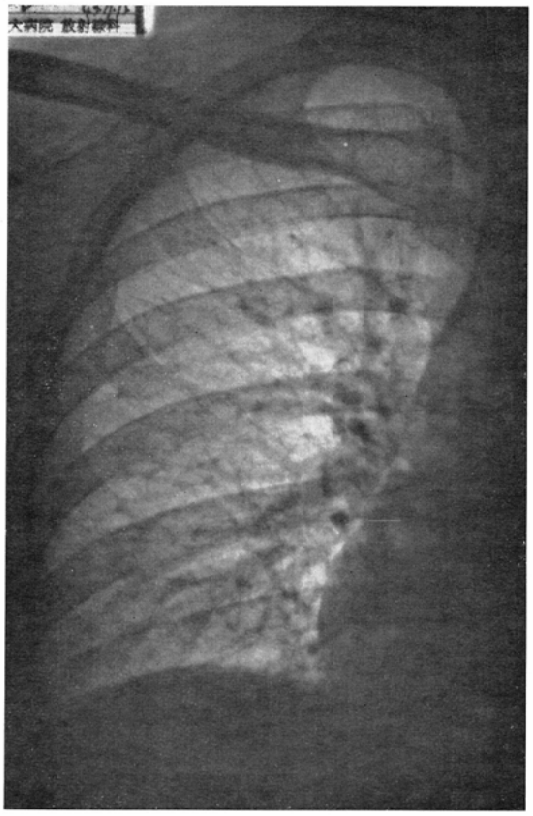

Fig. 8a. Systemic lupus erythematosus. A female, aged 25. No abnormal shadow is demonstrated.

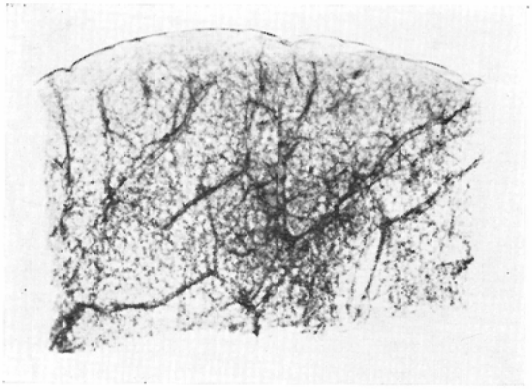

Fig. 8b. Roentgenogram with soft X-ray of a slice of the lung after Weibel-Vidone's fixation. Minute flecks are sparsely noted.

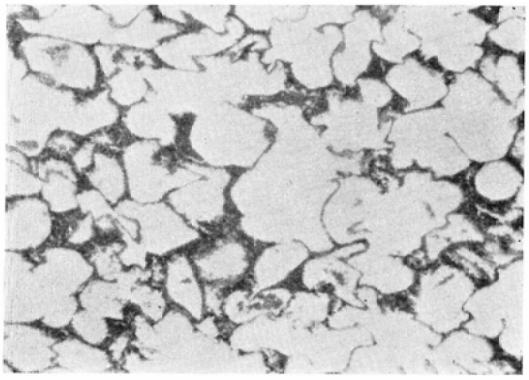

Fig. 8c. Histology discloses alveolitis.

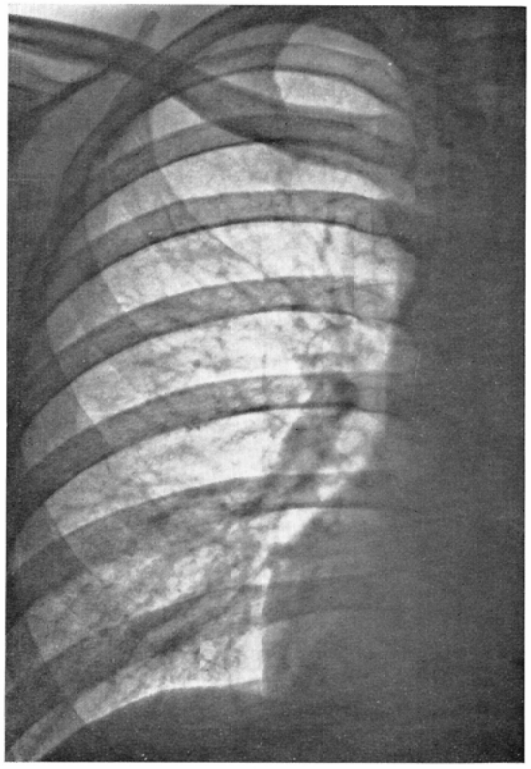

Fig. 9a. Systemic lupus erythematosus. A female, aged 24. No abnormality except for enlargement of cardiac shadow.

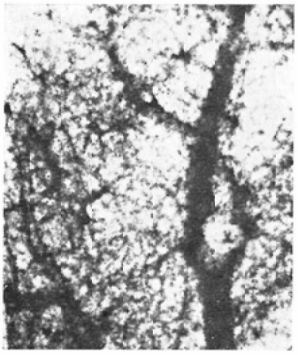

Fig. 9b. Roentgenogram with soft X-ray of a slice of the lung after Weibel-Vidone's fixation. Minute fleck are sparsely noted.

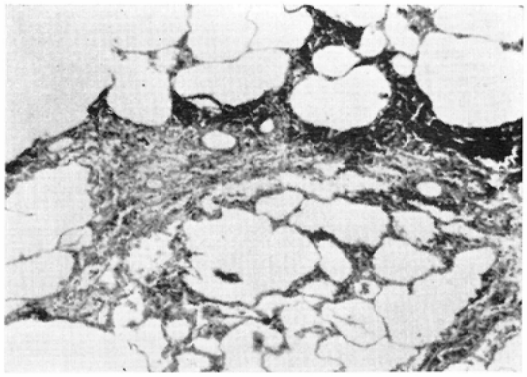

Fig. 9c. Histology shows pneumonitis.

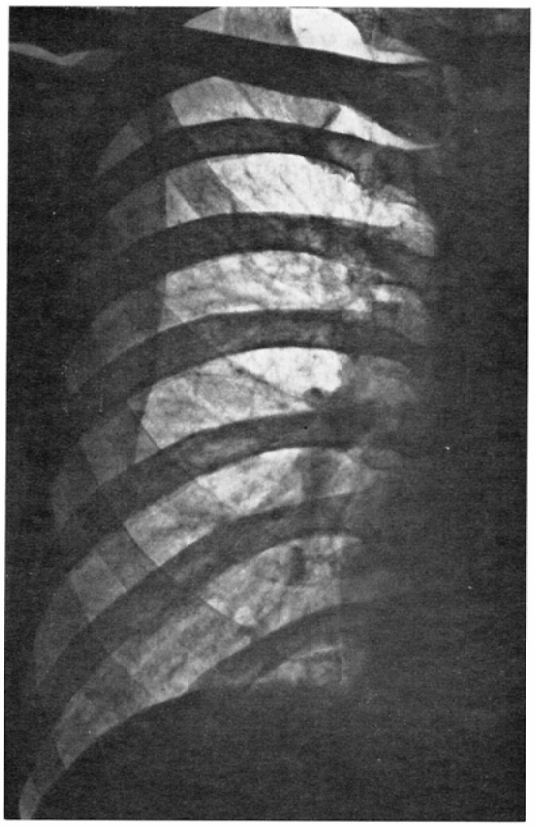

Fig. 10a. Systemic lupus erythematosus. A female, aged 36. Abnoramal shadow is scarcely demonstrated.

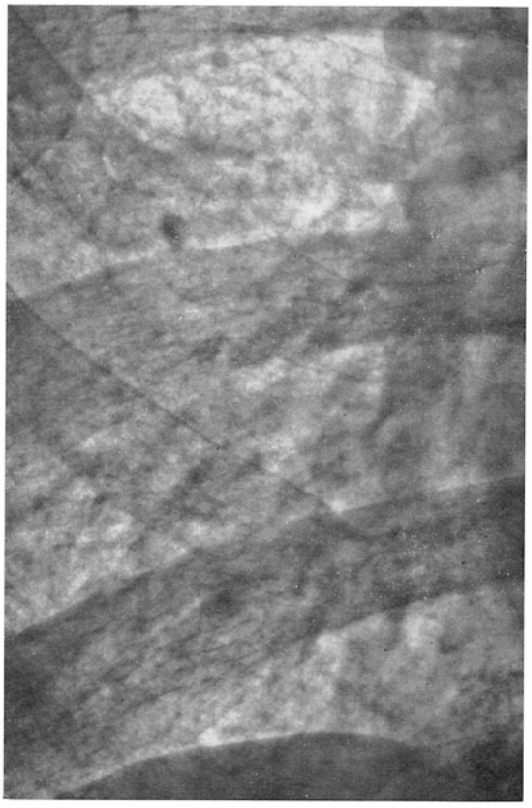

Fig. 10b. Direct three-times magnification (right middle and lower field). Minute flecks are sparsely noted in the peripheral part of the lung field.

瘍細胞で充たされた気管支周囲の拡大したリンパ管は血管や気管支自体の陰影を強調する．合成像では軟線撮影像に近似している．

症例6の撒布性癌転移肺の小括

a）血管の辺縁の不整やおのおのの血管影で著しい濃淡差が認められるのは，本来の血管影に加えて，いわゆる癌性リンパ管炎の存在を示すものであり，血管周囲や気管支周囲のリンパ管は癌浸潤によつて異常に拡大し，屈曲して生じる．b）辺縁の不鮮明な点状影は癌の肺胞内浸潤による．c）Kerley's B-lineと見られた下肺野の外側で，長さ 0.5～ 1.0cmの横走する線状影は小葉間隔壁に沿つた癌浸潤であつて，同一小葉間隔壁であつても浸潤が一様でないために，その辺縁は不整となる．d）陰影群の重積効果がよく認められる．

V　全身性紅斑性狼瘡の肺

症例7

金○陽○　25才　女性

4年前に手関節と膝関節の疼痛と紅斑が出た．ステロイドの投与によつて一般状態がやや改善されたが，4カ月前から手背や顔面に紅斑が現われた．

入院所見：LE細胞現象は陽性で，赤沈値は1時間 110mmと非常に促進していた．尿蛋白は強陽性であり，残余窒素が 460mg%で腎機能が高度に障害されていた．赤血球数は $290\times10^4/mm^3$ で，白血球数が $2,700/mm^3$ であつた．CRP，RA，ASLO，はともに陰性で肝機能検査は正常であつた．

胸部単純レ線像（Fig. 8a）：血管の走行や辺縁は滑らかで著変がなかつた．Weibel-Vidone 法固定後 0.5cmの厚さに切つた板状切片の軟線撮影像：淡い点状影が疎に分布している（Fig. 8b）．

末梢血管影の走行や辺縁の不整は見られない．

病理組織像：肺胞壁の変化を主とする肺胞炎（Fig. 8c），肺胞腔の変化を主とする肺炎，肺胞内のフィブリン析出，気管支周囲に線維性結節が証明された．大きな血管や気管支には変化が見られなかつた．

症例8

中○勝○　24才　女性

5年前に胸痛発作があつたが，5～6分で消失した．以後，時々同様の胸痛発作があつた．2年前に発熱と両手指関節に腫張と疼痛があつた．6カ月前から発熱と吐血があり貧血を指摘された．

入院時所見：LE細胞現象は陽性で，赤沈値は1時間60mmに促進し，尿蛋白は陽性であつた．赤血球数 $260\times10^4/mm^3$ であつた．残余窒素が80mg/dlで中等度の腎機能障害があり，CRPは陽性でASLO値は上昇していた．RA反応は陰性で，肝機能検査は正常であつた．

胸部単純レ線像（Fig. 9a）：特に著変が見られなかつた．Weibel-Vidone 法固定後 1.0cmの厚さに切つた板状切片の軟線撮影像中，下肺野に淡い点状影が疎に分布する（Fig-9b）．血管影の辺縁や走行には変化がない．

病理組織像：肺胞炎，小さな肺炎（Fig. 9c），線維性結節，肺胞内のフィブリン析出，毛細血管の血栓形成や小さな無気肺があつた．

症例7と症例8の全身性紅斑狼瘡の肺の小括

胸部単純レ線像では異常陰影が認められない．軟線撮影像に見られる点状影は病理組織像からは次の変化に相当する．a）肺胞壁の変化を主とする肺胞炎．b）肺胞腔の変化を主とする肺炎．c）肺胞内のフィブリン析出．d）気管支や血管周囲の線維性結節．e）毛細血管内の血栓形成．f）小さな無気肺である．これらの病巣の大きさは 150～ 250μのものが多い．この小さな病巣が前後，左右に重なつて，ある密度以上になると軟線像に淡い点状影となる．

著者は10例の全身性紅斑性狼瘡の症例の直接3倍拡大撮影を行ない，単純レ線像と対比した．直接3倍拡大撮影では7例に粒状影の増加を認めた．すなわち，2例は（Fig. 10a，10b）に見られるように，胸部単純レ線像で正常のように見えるが，拡大撮影によつて血管影は鮮明となり，その辺縁や走行に異常が認められないが，血管影に沿わない疎な粒状影がある．3例は胸部単純レ線像で粒状影かどうか判然としないが，これらは拡大撮影によつて粒状影が鮮明となり，これに加えて

新たな粒状影が疎に認められた．2例は胸部単純レ線像で粒状影やその小さな融合像が認められた．拡大撮影によつて，もとの粒状影に加え，新たな粒状影が多数出現し，単純レ線像で融合像に見えた像は粒状影の集まりであつた．

以上のように，微細な150～250μ大の病巣の重なりが拡大撮影の粒状影の増加にむすびつく．

考　按

19世紀後半より組織検査のための肺の固定法として，ホルマリン液が用いられた．肺の微細な変化を直接対比して，レ線学的に解明するためには，直接病理組織像と比較検討することが必要である．そのためには剖検によつて得た肺をできるだけ生前の状態に近い形で固定し，これについて病理組織学的検索を行なわねばならない．ホルマリン液による固定では肺胞が液体で充たされ撮影にあたつての条件が生前と全く異なるために，不適当であつた．1952年Tobin[31]は圧搾空気を膨張させ，肺の病変を解明しようと試みたが，過膨張や組織損傷が生じるために，この方法は不適当であつた．1959年Boren[3]は肺気腫の病理組織学的検索のために，主気管支を通じてホルマリン蒸気と空気を送り込んで，肺を固定した．病理組織学的検索には適していたが，固定に長時間を要するという欠点があつた．

1960年Heard[10]は摘出肺を生体に近い状態の陽圧に保ち，ホルマリン液を注入して固定したが，肺胞が液体で充たされるため，レ線学的研究には適さなかつた．1961年Weibel-Vidone[33]はこの方法を改良して，ホルマリン蒸気を用いて，肺を固定した．この方法は固定時間中に摘出肺を生体肺とほぼ同じ程度の陰圧に保つことができる．固定時間が短くて肺組織の過伸展や萎縮がほとんど生じないし，肺胞が液体でなく空気で充たされる．肺の微細病変，特に肺気腫や慢性気管支炎の病理組織学的，レ線学的研究にはすぐれた方法といえる．

以後，Weibel-Vidoneの方法に改良が加えられ，これによつて慢性肺疾患，特に肺気腫の研究は大きな進歩をとげた[2)4)8)13)26)]．著者はWeibel-Vidoneの方法を用いて，41例の肺を固定した．剖検41例中，20例には胸部単純レ線像，軟線撮影像に特記するほどの病的変化が見られなかつた．0.5～1.0cmの厚さに切つた板状切片の軟線撮影像は胸部単純レ線像よりも，血管の辺縁，走行異常や点状ないし線状影などの変化が鮮明に，詳細に分析される．しかも，胸部単純レ線像で認められなかつた血管の不整や点状影が新たに出現する症例もある．これらのことから軟線撮影像は肺の微細な病変を究明するのに，すぐれた方法と云える．

正常肺の胸部単純レ線像は血管の走行や辺縁は滑らかであり，点状影や線状影が見られない．また，肺野の明るさの増強や不均等，血管走行の不整，伸展や急な先細りはない．Rodman, Sterling[20]は若年者の正常肺は組織学的に肺胞，肺胞管などの気管支系，肺動脈や肺静脈に変化が証明されない．加令とともにpores of kohnの拡張が起こる．肺胞の拡張や間質の弾力線維の数の減少が認められ，肺胞壁の断裂が軽度であると述べている．著者の正常肺の症例でも肺血管の走行や辺縁は滑らかで，肺胞壁の断裂は見られなかつた．若年肺でもあり，炭粉結節もほとんどなかつた．

自覚症状や理学的所見のない高令者については，笹本[23]，中村[18]やHollard[11]によると肺機能検査で高令者になるにつれて残気量が増加し，肺活量の減少がある．滝沢[29]は高令者肺の形態について，21例の剖検例を検討した．高令者肺では固有肺胞は実質管系の拡張にともなつて，拡大を起こし，血管の硬化や炭粉沈着もある．特に70才以上では小血管周囲の線維化や気管支壁の線維化が起こりやすいと述べているが，レ線学的考察は行なつていない．

胸部単純レ線像についてMayer[14]は60才以上の自覚症状のない420人を選んだ．そのうち80才以上の年令では肺野の海綿状ないしはレース状陰影が見られ，これは老人性気腫が原因だと記しているが剖検はされていない．Edge[5]は75才以上で自覚症状のない100人の胸部単純レ線像を分析して老人に特有の気腫を思わせる像が認められな

かつた．剖検例で肺胞壁の萎縮があるが，これは胸部単純レ線像には何ら影響を与えないとしている．これに反して，著者の剖検41例中，胸部単純レ線像で70才以上の高令者が6人で，それらには血管辺縁の不整あるいは伸展が2例に，点状ないし線状影は2例に出現していた．著者は0.5～1.0cmの厚さに切つた板状切片の軟線撮影像とその病理組織標本の合成像から検討してみると，末梢血管の走行異常，特にその伸展には血管の周囲の気腫による因子が最も大きな影響をおよぼす．小さな無気肺傾向によつても，末梢血管の伸展が見られる場合もあるが，この場合には概して気腫ほど著しくない．

小括で述べたように点状影は，a）炭粉結節そのもの，特に炭粉結節の周囲では気腫傾向があるので対照が増強して強調される．b）鬱血．c）小さな無気肺傾向があつて，その周囲が小さな気腫になつている場合．d）蛇行している末梢血管影も線状影としてでなく，点状影として現われることもある．線状影は，a）気管支周囲や血管周囲の線維化．b）小葉間隔壁周囲の無気肺傾向や気腫傾向による小葉間隔壁の屈曲と明度差の増強．c）小葉間隔壁の線維化などである．特に炭粉結節による因子が大きく，しかも炭粉結節は気腫のある領域に多く存在するために明度差が一層強く現われ，レ線像に増強される．Mayer[14]は高令者の胸部単純レ線像に見られる海綿状ないしはレース状陰影は気腫が原因であると述べている．しかし，著者の剖検結果から，このような微細な異常陰影は気腫のみでなくて，上記のような因子が関与するようである．炭粉結節，無気肺傾向，気腫や血管周囲，気管支周囲の線維化が認められるのは2例のみであつた．したがつて胸部単純レ線像で変化が見えるのは，これらの症例だけであつて，（Fig. 4a）の変化はこれを表わす．他の4例は僅かの気腫傾向があるか，あるいはほとんど変化が認められない．これら4例は胸部単純レ線像に変化として現われない．75才以上の高令者であるにもかかわらず肺野に変化が見られなかつたり，それより以下の年令で肺野に微細異常陰影が認められる症例がある．このように年令の増加と肺野に見られる末梢血管の不整，伸展や点状影，線状影の出現は必ずしも正比例しない．これについては大気汚染や生活環境などの差も考えてみる必要があろう[1]．

このように高令者の胸部単純レ線像で，点状影，線状影や軽度の末梢血管の不整や伸展が現われる症例がある．しかし，これらは高度の血管の先細りや著しい変位はなく，また，肺野の高度の明度差の増強や不均等が少ない．これがいわゆる正常の高令者肺の胸部単純レ線像の特徴であつて，通常の肺気腫と区別される．病理組織像でも，気腫，炭粉結節，小さな無気肺傾向，血管周囲や小葉間隔壁の線維化などが混在する．気腫とこれらの因子の重なりが高令者肺の特徴である．広汎な肺胞壁の断裂を主体とする通常の肺気腫と区別される．しかし臨床レベルではこの両者を区別し難いことは言をまたない．

Weibel-Vidone 法によつて，固定した50～70才までの患者19例中，胸部単純レ線像で点状影，線状影，血管の辺縁の不整や走行異常が2例に認められた．これに反して，50～70才までの喉頭癌剔出術後3年以上の気管呼吸者4例の剖検例では，生前の胸部単純レ線像では，全例に血管の辺縁不整や走行異常があり，3例に点状影や線状影が見られた．立入[27,28]らが述べているように，喉頭癌剔出術後の気管呼吸者は同年令の健康人に比べて，肺野の線状影，点状影，血管の辺縁不整や走行異常が出現しやすい．比較的高令者ではない患者の胸部単純レ線像に見られるこれらの微細陰影は高令者肺のそれに酷似する．病理組織像でも高令者肺に起こつている変化に近似する．しかし，鬱血が高令者肺に比べて，強く認められ，迂曲した静脈周囲の線維化が多い．この所見は高令者肺には合致しないし，また，Hamman-Rich Syndrome のような血管炎を主体とした病変とも異なる．気管呼吸によつて，気管支や肺胞に慢性炎症性の変化が起こりやすくなり，また，何らかの原因が鬱血をもたらして血管周囲が線維化したものと思われる．

リンパ管は正常肺では，単純レ線像や軟線撮影像には特別の陰影を示さないが，癌性リンパ管炎のようにリンパ管内に癌細胞の浸潤があると，血管陰影の強調，時には線状影および辺縁の不整として出現する[12)15)]．この血管影の辺縁不整は気管支周囲や血管周囲のリンパ管が癌浸潤によつて，著しい蛇行や拡大を起こすために生ずる．中村[17)]は粒状影が優勢の場合は血行性転移による粟粒癌症であり，線状影や網状影がまさる場合は癌性リンパ管症と呼んでいる．著者の症例6では癌性リンパ管炎が主体であるが粒状影，線状影や網状影が混在していることから，中村のいうように両者には明らかな一線を画し得ない場合もあると云える．また，症例6の下野外側に長さ 0.5～ 2.0cm の水平に走る線状影は Kerley's B-line である．Kerley[25)] が述べたように小葉間隔壁に沿つた癌浸潤であるが， Kerley はこの線状影の辺縁については何ら述べていない．著者は病理組織所見と軟線撮影像から，小葉間隔壁に沿つた浸潤が一様でないために Kerley's B-line の辺縁が不整となることを明らかにした．胸部単純レ線像でも Kerley's B-line の辺縁が不鮮明となることが理解できる．

全身性紅斑性狼瘡の病理組織像について，Folds[6)]は無気肺を伴つた慢性間質性肺炎が主体であると述べ，Harvey[9)]は肺胞の硝子様膜形成，肺胞壁の限局性壊死と毛細管の血栓が特徴的であると述べている．また，山本[33)]は間質や肺胞壁の細胞浸潤，肺胞内へのフィブリン析出や硝子様膜の形成があると述べている．いずれも全身性紅斑性狼瘡の特徴的な病理組織所見ではない．しかし，剖検では肺に現われるこれらの異常所見は Segovia[24)] が87％，山本[33)]が85％といずれも高率に現われると報告している．一方，胸部単純レ線像について， Nice[19)]．五味[7)]や Theorell[30)]は肺炎，滲出性肋膜炎と心外膜炎の3つの変化を指摘している．肺野のみのレ線所見については， Harvey[9)]は 105例中18％に変化が見られたと述べ， 五味[7)]は31％に，Fice[19)]は36％に認めている．いずれも剖検では変化が高率に出現しているにもかかわらず，胸部単純レ線像ではそれ程の変化が現われ難い．著者の10例でも，胸部単純レ線像で肺野に変化が確認できるのは3例のみである．これら10例中2例に剖検を行なつた．胸部単純レ線像で2例とも異常が認められなかつたが，剖検後の固定肺の軟線撮影では肺胞炎，肺炎，フィブリン析出，線維性結節や毛細管血栓などが多数に認められた．この病巣の大きさが 150～ 250μであるために，これらの小さな病巣がある一定以上の密度にならないと軟線撮影像で淡い点状影として表われないのである．決して病巣が存在していないためではない．

以上のように病理組織所見を対比することによつて，漸慢性肺疾患を用いて，胸部単純レ線像の上に現われる異常所見の幾つかの本態を明らかにすることができた．しかし，胸部単純レ線像の具体的異常所見を直接病理組織標本によつて，そのまま明らかにする水準には達していない．この両者の距離は大きい．著者は全身性紅斑性狼瘡の胸部単純レ線像と病理組織学的所見との大きな距離を縮めるために，50μの微少焦点を用いて3倍拡大撮影を行なつた．佐久間ら[21)22)]も50μの微少焦点を用いて，正常肺紋理や血管造影の4倍拡大撮影を行ない，40～ 100μの変化を拡大撮影像で認めているが，全身性紅斑狼瘡の症例については検索していないようである．著者は10例の全身性紅斑性狼瘡の症例の3倍拡大撮影を行なうことによつて，粒状影の増加を見た．このように単純レ線像と病理組織所見との間に拡大撮影像を挿入することによつて，幾らかは距離を縮少することができるが，なお固定肺の拡大撮影法などの考按によつても，この差を少くすることを努力すべきであろう．

結　語

41例の肺を Weibel-Vidone 法に基づいて固定を行ない，胸部単純レ線像に認められる肺野の点状影や線状影などの微細な異常陰影の解析を行なつた．用いた材料は正常肺，高令者肺，気管呼吸者肺，撒布性癌転移肺，全身性紅斑性狼瘡肺など漸漫性の病変を有する肺である．

1)　ホルマリン固定後 0.5～ 1.0cmの厚さに切つた肺の板状切片の軟線像はその病理組織像の合成像に，非常によく近似するので，この軟線像は肺野の微細な異常陰影の解析にはすぐれた方法である．

2)　直接3倍拡大撮影によつて，150～ 250μ大の病巣が粒状影として現われる．この撮影を用いることによつて，胸部単純レ線像で認められない時期の小病変を見出すことができるのは当然であるが，著者らの研究の場において，病理所見との合致が証明された．特に全身性紅斑性狼瘡ではそれが実証された．このように著者は肺野に認められる個々の点状，線状や網状影の本態を明らかにする途をひらいた．そして重積効果と切線効果の総合的観察が微小陰影の解析の場合にも，非常に重要であることを認めた．

稿を終るにあたつて，終始御指導と御校閲を賜つた立入弘教授，小塚隆弘講師に深甚なる謝意を表するとともに，国立呉病院放射線科，御供政紀医学士の御援助にも感謝します．あわせて病理学的所見について御指導いただいた永井清和，和歌山医大教授に厚く感謝致します．

文　献

1) Auerbach, O., Stout, A.P. and Hammond, E.G.: Smoking habitus and age in relation to pulmonary changes. New, Eng. J. Med., 169: 1045, 1963.
2) Azcug, A., Anderson, A.E. and Foraker, A.G.: The morphological spectrum of aging and emphysematous lungs. Ann. Intern. Med., 57: 1, 1962.
3) Boren, H.G.: Lung structure in three dimensions after inflation and fume fixation. Ann. Rev. Juberc and Pul. Dis., 79: 764, 1958.
4) Cote, R.A. and Korthy, A.L.: Laminated lung macrosections. Dis. Chest., 43: 1, 1963.
5) Edge, J.R.: The radiological appearances of the chest in person of advanced age. Brit. J. Radiol., 37: 769, 1964.
6) Foldes, J.: Acute systemic lupus erythematosus. Am. J. Clin. Path., 16: 160, 1946.
7) 五味二郎：ＳＬＥの臨床．日本臨床．26：3383．1968.
8) Greenberg, S.D. and Oneal, R.M.: A rapid method of inflation-fixation for morphologic study of chronic pulmonary disease. Amer. J. Clin. Path., 41: 658, 1964.
9) Harvey, A. and Shulman, L.E.: Sytemic lupus erythematosus: Review of the literature and clinical analysis of 138 cases. Medicine., 3: 291, 1954.
10) Heard, B.E.: Pathology of pulmonarg emphysema. Am. Rev. Resp. Dis., 82: 792, 1960.
11) Hollard, J. and Milic, E.: Regional distribution of pulmonarg ventilation and perfusion in elderly subjects. J. Clim. Inuest., 47: 81, 1968.
12) 伊藤慶夫：びまん性肺陰影を呈した続発性肺癌．日本臨床．26：2032，1968.
13) Laws, J.W. and Heard, B.C.: Emphysema and chest film: A retrospectiue radiological and pathological study. Brit. J. Radiol., 35: 750, 1962.
14) Mayer, M.D.: Emphysema and the lung of the aged. Dis. Chest., 34: 247, 1958.
15) Minor, G.R.: A clinical radiologic study of metastatic pulmonary neoplasms. J. Thorac. Surg., 20: 34, The0
16) Mori, P.A., et al.: 195. radiological spectrum of aging and emphysematous lungs. Radiology., 83: 48, 1964.
17) 中村　隆：粟粒癌症と癌性リンパ管症．診断と治療，11：98，1964.
18) 中村　隆：老人肺について．日本臨床．26：134，1968.
19) Nice, C.M.: Clinical roentgenology of collagen diseases. Springfield. Thomas. 1966.
20) Rodman, T. and Sterling, F.: Pulmonary emphysema and related lung diseases. Mosby, Saint louis. 1969.
21) 佐久間貞行：直接4倍拡大撮影に依る正常肺紋理の観察．拡大撮影法の研究（第26報），日医放雑，20：368，1960.
22) Sakuma, S. Ikeda and H. Ayakawa et al.: Angiography with direct fourfold magnification. Invest Radiol., 4: 310, 1969.
23) 笹本　浩：老年者の肺機能．第8回老年医学会総会，1966.
24) Segovia, D.A. et al.: Pleuro-pulmonary manifestations of systemic lupus erythematodes. Dis. Chest., 39: 7, 1961.
25) Shanks, S.C. and Kerg, P.: A eltextbook of xrag diagnosis. 3rd edition, Lewis, London, 1959.
26) Silverton, R.E.: Gross fixation methods used in the study of pulmonary emphysema. Thorax., 20: 289, 1965.
27) 立入　弘，村井知也，小竹　武，小塚隆弘．町

節子：喉頭癌剔出術後の気管呼吸者の肺についての研究，日本胸部臨床，24：347,1965.

28) Tachiiri, H., T. Murai, T. Kotake, T. Kozuka, T. Nozaki and S. Mati: Veränderungen der Thoraxorgane bei Laryngektomierten Patienten. Fortschr. Röntgenstr., 107: 81, 1967.

29) 滝沢敬夫：老年者肺の形態．第8回老年医学会総会，1966.

30) Theorell, I.: Pulmonarg changes in cases of disseminated lupus erythematodes. Act. Rad., 37: 8, 1952.

31) Tobin, C.E.: Methods of preparing and studying human lungs expanded and dried with compressed air. Anat. Rec., 114: 453, 1952.

32) Weibel, E.R. and Vidone, R.A.: Fixation of the lung by formalin steam in a controlled state of air inflation. Amer. Rev. Pesp. Dis., 84: 856, 1961.

33) 山本裕彦：エリテマトーデス61剖検例の病理組織学的研究．新潟医学会雑誌，77：129,1963.