The University of Osaka
Institutional Knowledge Archive

Title	肺癌のTable incremental slow injection CE-CT-early imageとdelayed imageの有用性-
Author(s)	吉田, 祥二; 前田, 知穂; 森田, 賢 他
Citation	日本医学放射線学会雑誌. 1988, 48(2), p. 173-180
Version Type	VoR
URL	https://hdl.handle.net/11094/19727
rights	
Note	

The University of Osaka Institutional Knowledge Archive : OUKA

https://ir.library.osaka-u.ac.jp/

The University of Osaka

日本医放会誌：48（2），173—180，1988（昭63）

肺癌の table incremental slow injection CE-CT

—early image と delayed image の有用性—

高知医科大学放射線科

吉田　祥二　前田　知穂　森田　賢　西岡　正俊
沢田　章宏　上池　修　山本　洋一　浜田富三雄
猪俣　泰典　小原　秀一　小川　恭弘

（昭和62年5月20日受付）
（昭和62年7月23日最終原稿受付）

Table incremental slow injection CE-CT in lung cancer

—usefulness of the early and delayed images—

S. Yoshida, T. Maeda, M. Morita, M. Nishioka,
A. Sawada, O. Kamiike, Y. Yamamoto, F. Hamada,
T. Inomata, S. Ohara and Y. Ogawa.
Kochi Medical School, Department of Radiology

Research Code No. : 506.1

Key words : Lung cancer, Table incremental CE-CT

The purpose of this study is to evaluate tumor enhancement in lung cancer under the table incremental study with slow injection of contrast media.

The early serial 8 sliced images during the slow injection (1.5ml/sec) of contrant media were obtained. Following the early images, delayed 8 same sliced images were taken in 2 minutes later.

Chacteristic enhanced patterns of the primary cancer and metastatic mediastinal lymphnode were recognized in this study. Enhancement of the primary lesion was classified in 4 patterns, irregular geographic pattern, heterogeneous pattern, homogeneous pattern and rim-enhanced pattern.

In mediastinal metastatic lymphadenopathy, three enhanced patterns were obtained, heterogeneous, homogeneous and ring enhanced pattern.

Some characteristic enhancement patterns according to the histopathological finding of the lung cancer were obtained.

With using this incremental slow injection CE-CT, precise information about the relationship between lung cancer and adjacent mediastinal structure, and obvious staining patterns of the tumor and mediastinal lymphnode were recognized.

はじめに

肺癌の CT 診断において，CE-CT（contrast enhanced CT）を行う利点は，縦隔内或いは肺門のリンパ節腫と血管との鑑別にあり，更に主病巣の腫瘤と心大血管との関係の把握にあることがこれまでにも指摘されている[1)~3)]．この場合，通常の造影剤の点滴静注法では，これらの所見の十分な把握が困難なことが多く bolus injection が行われている．

CE-CT において，時に主病巣や転移リンパ節

の内部濃度に特徴あるパターンを示す症例のあることに着目して，著者等は心大血管の造影能をできる限り高くして，しかも主病変並びに縦隔，肺門リンパ節の血行動態も十分把握できるような table incremental slow injection CE-CT を行い，その early image と delayed image を検討し，肺癌組織像との対比を行い，その診断的意義を認めたので報告する．

対象並びに方法

対象症例は原発性肺癌50例で内訳は Table 1 に示すように扁平上皮癌14例，腺癌19例，小細胞癌12例，大細胞癌5例である．

原発巣は全例，気管支鏡下の生検或いは，擦過細胞診にて診断しており，転移リンパ節のみられた32症例については，手術或いは剖検により確認された症例は15例で，他の症例は放射線治療，化学療法の経過により転移性腫大リンパ節と診断可能であった．

Table 1　Distribution of patients by hisological type

1) Squamous cell carcinoma		14
well differentiated	8	
poorly differentiated	4	
unverified	2	
2) Adenocarcinoma		19
well differentiated	10	
poorly differentiated	7	
unverified	2	
3) Small cell carcinoma		12
4) Large cell carcinoma		5
Total		50

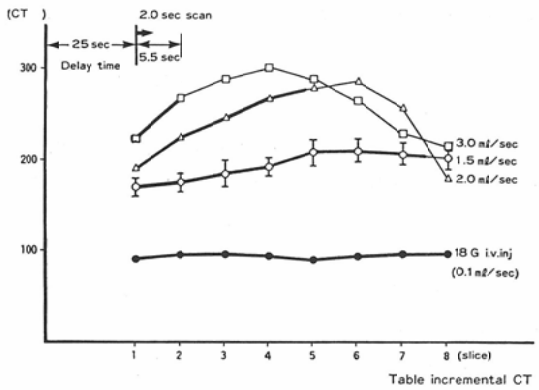

Fig. 1　The CT value of thoracic aorta by changing injection speed.

使用した CT 装置は GE-CT9800で造影剤の注入速度と撮像timingはFig. 1に示すように種々検討し，今回の検査では65%Angiografin 100ml（又は Iopamiron 300を100ml）を毎秒1.5ml で注入，撮像は25秒の delay time をおき開始し，scan 時間は2秒で，各 scan 間隔は scan 時間の2秒と table 移動と cooling time を含めて5.5秒とした．

この造影剤流入中の持続性の高濃度連続8スライス image を各1cm スライス厚で撮像し，early image とした．

引き続き cooling time をおき，初回の造影剤注入開始時より2分後から再度，同一レベルを各1cm スライス厚で連続8スライスの撮像を scan 時間2秒，scan 間隔5.5秒で行い，これを delayed image とした．

この腫瘍部及び肺門縦隔リンパ節を含めた連続8スライス像の early image と delayed image を作成するのに要した時間は3分である．

先ず至適造影剤注入速度を検討し，本検査法による腫瘍内濃染パターンと転移性腫大リンパ節の濃染パターンを病理組織学的所見と対比し，更に肺内主病巣の大きさと濃染パターンとの対比検討も行った．

結　　果

1）造影剤の注入速度による胸部大動脈における CT 値の変動

Angiografin 100ml を自動注入器を用いて，注入速度を1.5ml/ses 2.0ml/sec 3.0ml/sec と変化させて，胸部大動脈における CT 値の変動を示したものが Fig. 1 である．ここで table incremental CT 像は25秒の delay time をおいて撮像開始している．最下段の実線は通常の18G の注射針を用いて点滴静注50ml 注入時より撮像したときの CT 値を示している．

この図からも判るように注入速度が1.5ml/sec のときが，造影剤注入中の scan が可能で，大動脈における比較的一定の高い造影能（CT 値 190～200）が得られる．通常の点滴静注法に較べると胸部大動脈の CT 値は約2倍のものが得られた．

この後の臨床例の検討では全て注入速度1.5 ml/sec, delay time 25 secで行った.

2) Table incremental slow injection CE-CTにおける腫瘍内濃染パターン

腫瘍内濃染パターンを, I) 不整地図状濃染, II) 不均等濃染, III) 均等濃染, IV) 周辺濃染の4型に分類した.

Fig. 2に各パターンの代表症例を示しているが, 上段が造影剤注入中のearly image, 下段が注入後開始2分後のdelayed imageである. I型は不整地図状濃染パターンで, early imageでは辺縁部に不規則な染まりがみられ, delayed imageで内部に向って不整地図状の染まりがみられる. II型は不均等濃染パターンで, early imageで内部に点状濃染を伴う染まりがみられ, delayed imageでは不均等な染まりがみられる. III型は均等濃染パターンで, 特にdelayed imageで均等濃染が顕著である. IV型は周辺濃染パターンでearly, delayed imageともに周辺に均一な濃染がみられる.

原発性肺癌50症例について, その腫瘍濃染パターンを組織型と分化度について対比検討した結果をTable2に示している.

不整地図状濃染パターンは扁平上皮癌と低分化

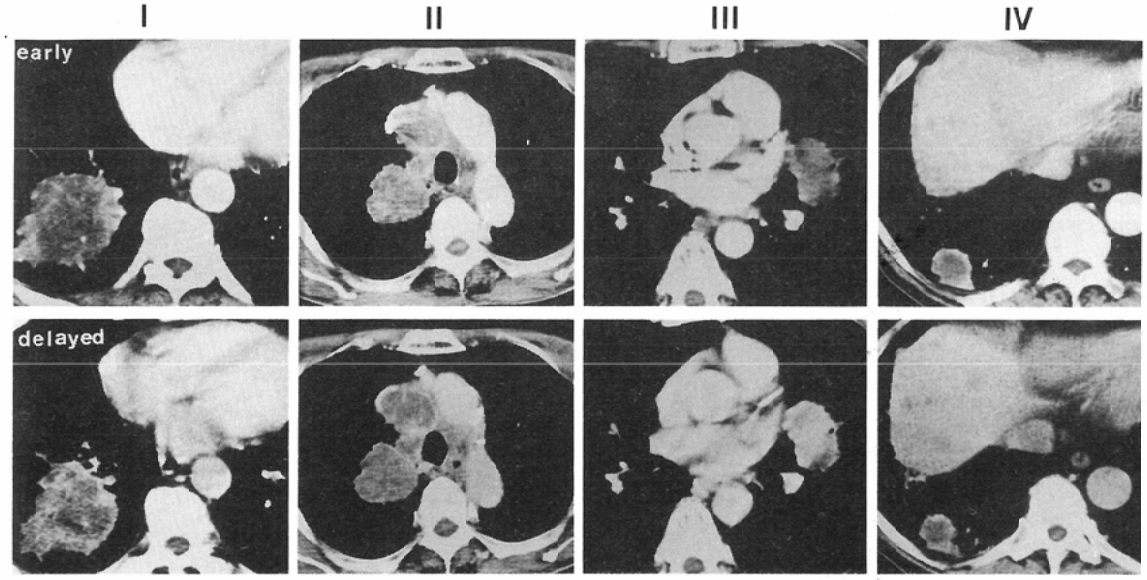

Fig. 2　The pattern of tumor enhancement in slow injection CE-CT images.
I) Irregular geographic pattern. II) Heterogeneous pattern. III) Homogeneous pattern IV) Rim enhancement pattern.

Table 2　The pattern of tumor enhancemet in slow injection CE-CT images

Pattern of enhancement		I) Irregular geographic	II) Heterogeneous	III) Homogeneous	IV) Rim enhancement
Squamous cell carcinoma	well diff.	5	0	2	1
	poorly diff.	1	0	3	0
	unverified	2	0	0	0
Adeno carcinoma	well diff.	0	3	7	0
	poorly diff.	4	2	1	0
	unverified	0	0	2	0
small cell carcinoma		0	9	3	0
Large cell carcinoma		0	3	0	2

型腺癌でみられ，未分化癌ではみられなかった．不均等濃染パターンは未分化癌と腺癌でみられ，特に小細胞癌で多くみられ，均等濃染パターンは各組織型に分布していた．一方，周辺濃染パターンは症例数が少ないが扁平上皮癌と大細胞癌でみられた．

これを組織学的所見別にまとめてみると，扁平上皮癌では不整地図状濃染パターン，腺癌では均等濃染パターン，未分化癌では点状濃染を伴う不均等濃染パターンが優位であると言える．

3) Table incremental slow injection CE-CT における転移リンパ節の濃染パターン

縦隔或いは肺門の転移リンパ節の濃染パターンにも特徴がみられ，均等濃染，不均等濃染，周辺

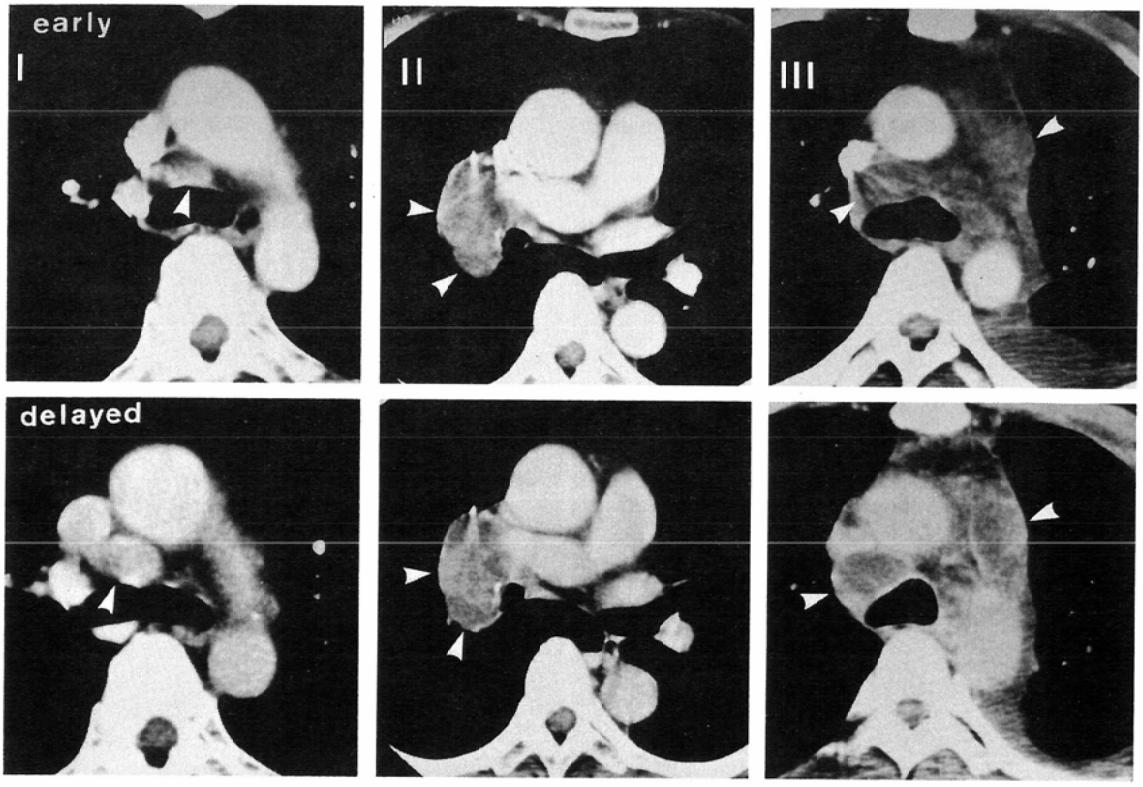

Fig. 3 The pattern of metastatic lymphnode enhancement in slow injection CE-CT
I) Homogeneous pattern. II) Heterogeneous pattern. III) Ring like pattern.

Table 3 The pattern of metastatic lymphnode enhancemet in slow injection CE-CT images

Pattern of enhancement		I) Homogeneous	II) Heterogeneous	III) Ring like
Squamous cell carcinoma	well diff.	3	0	0
	poorly diff.	3	0	0
	unverified	0	0	0
Adeno carcinoma	well diff.	3	0	2
	poorly diff.	1	0	4
	unverified	0	0	1
small cell carcinoma		3	7	2
Large cell carcinoma		1	2	1

ring状濃染の三つのパターンに分類することが出来る（Fig. 3）.

縦隔或いは肺門リンパ節に転移のみられた32症例について，転移リンパ節の濃染パターンと組織学的所見とを対比した結果をTable 3に示している.

均等濃染パターンは全組織型に分布しており，不均等濃染パターンは未分化癌で多くみられた．特徴的な周辺ring状濃染パターンは腺癌と未分化癌でみられ，特に低分化型腺癌で多い傾向がみられた．これらを組織学的所見別にまとめてみると，扁平上皮癌では，均等濃染パターン，腺癌で

Table 4　Relationship between tumor size and pattern of tumor enhancement

Tumor size \ Pattern of enhancement	I) Irregular geographic	II) Heterogeneous	III) Homogeneous	IV) Rim enhancement
T＜3cm	0	5	5	1
3≦T＜5cm	8	9	10	1
5≦T＜7cm	3	2	3	1
7＜T	1	1	0	0

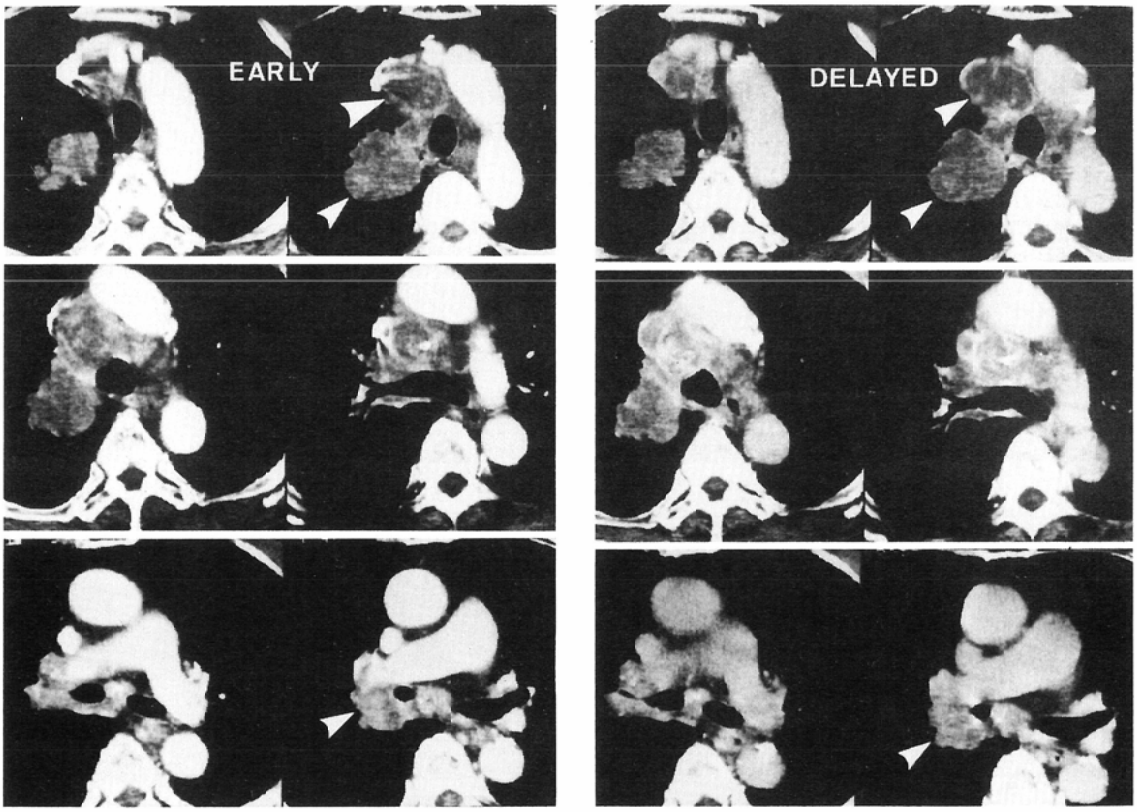

Fig. 4　Case 1. Lung cancer of right upper lobe〔small cell carcinoma〕
In the early images〔serial 6 sliced imaged on the left〕, heterogeneous staining of the main tumor and mediastinal metastatic lymphnodes are visualized. Well delineated vascular component are obtained. In the delayed images（serial 6 sliced images on the right), more characteristic enhancement of the tumor and lymphnode are recognized.

は均等濃染パターンか周辺 ring 状濃染パターン，未分化癌では特に，不均等濃染パターンが優位と言える．

4）肺癌主病巣径と腫瘍内濃染パターンとの比較検討（Table 4）

肺癌の主病巣が3cm 以下では不整地図状濃染パターンはみられず，不均等或いは均等濃染パターンを示していた．一方，腫瘍径が3cm より大きくなると腫瘍径と腫瘍濃染パターンとの間に一定の傾向は見出せなかった．

5）症例呈示

症例1．右上葉肺癌（小細胞癌）（Fig. 4）

造影剤注入中の early image では主病巣の点状不均等濃染がみられ，縦隔転移リンパ節(#3，#4，#7）と右肺門リンパ節（#10，#11s）にも不均等濃染と周辺 ring 状濃染像がみられる．early image では心大血管の濃染が高度で縦隔，肺門リンパ節の存在診断が容易となる．delayed image では主病巣の染まりと転移リンパ節の周辺 ring 状濃染がより明瞭となる．

症例2，左舌区肺癌（分化型扁平上皮癌）（Fig. 5）

左舌区の主病巣の不整地図状濃染が early，delayed image でみられ，後方に接する無気肺部分は early image で非常に強い濃染部として描出され，delayed image では急速に濃染が消失している．この他にも心のう液貯留や壁側心膜，或いは主病巣との関係がより明瞭に把握できる．本症例は剖検により壁側胸膜と心外膜との間に強い癒着がみられたが，癌の心膜への浸潤は認められなかった．

考　案

Plain CT による肺癌主病巣の内部構造は空洞を有する場合を除いて CT 値はほぼ均一である[4)~6)]．しかし，肺癌の CE-CT 検査に際して，特に造影剤の急速注入時，原発巣の濃染パターンに特徴像がみられたり，縦隔転移リンパ節の ring enhancement 像を時にみることがある．

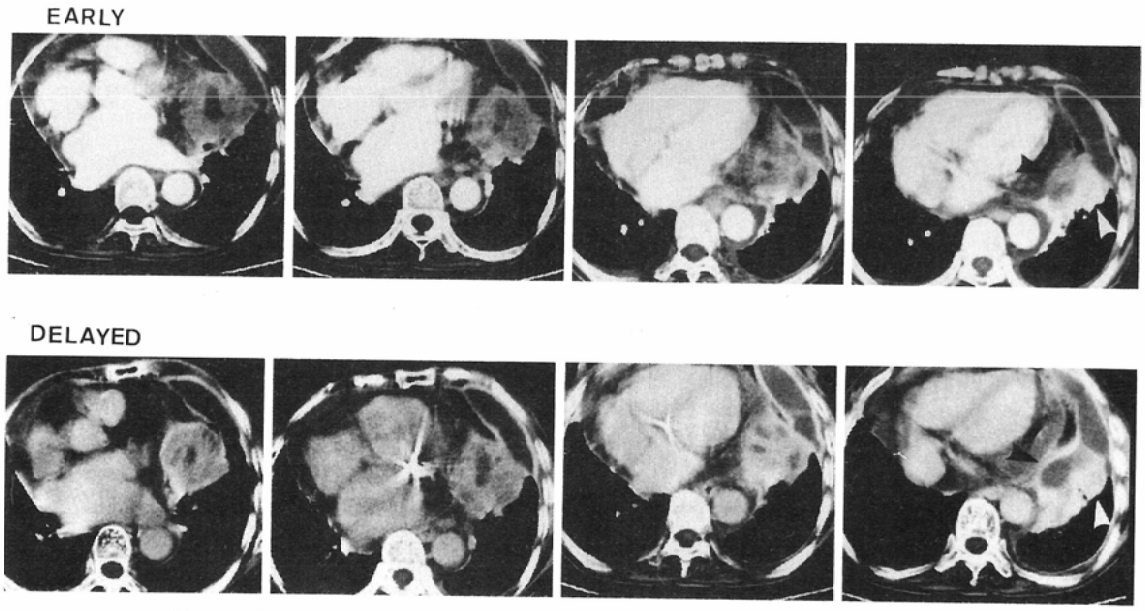

Fig. 5　Case 2. Lung cancer of left upper lobe〔well differentiated squamous cell carcinoma〕
In the early images〔serial 4 sliced images on the upper role〕, irregular geographic staining of the tumor and prominent staining of the collapsed lung〔white arrow head〕is visialized. Vascular component and the findings of capsulated pleuritis, pericarditis are well recognized. Fat plane between the parietal pericardium and primary cancer is visualized.

原発性肺癌は気管支動脈からのfeederを受けており，その造影所見については，腫瘍血管と濃染像の特徴がこれまでにも報告されており[7)~9)]，BAG-CTの濃染所見の検討も河野[10)]によりなされている．

著者等は非侵襲的なCE-CTを用いて，撮像中の造影能をできるだけ高く，しかも持続しうる注入速度を検討し，1.5ml/secの注入速度で25秒のdelay timeで呼吸停止上連続8スライスのimageを撮像するtable incremental slow injection CT法を肺癌に応用した．しかも100mlの造影剤注入中のearly phaseと注入開始2分のdelayed phaseの両imageを撮像することにより，腫瘍並びに転移リンパ節の血行動態とその濃染パターンを把握することが出来，肺癌における血行動態の検討が容易となった．

今回の著者等の肺癌の組織型と腫瘍濃染パターンとの比較において，若干のオーバーラップがみられるが，まとめてみると，扁平上皮癌の高分化型では不整地図状濃染，又高分化型腺癌では淡い均等濃染，低分化癌や未分化癌では均等濃染や不均等濃染に特徴像がみられた．これらをこれまで報告されている事項と照らし合わせてみると，鎗田[7)]の組織型による気管支動脈のmacroangingram所見の基本型は扁平上皮癌では気管支動脈本幹の断裂を伴い，腫瘍中には粗糙で豊富な血管網がみられ，腺癌では中央部から四方に放散する豊富な血管網を形成するtypeと部分的な血管影を形成するtypeとがあり，未分化癌では均等に分布する新生血管が微細で豊富な血管網を形成すると言われている．更に扁平上皮癌の一部では病期が進み壊死巣や空洞の増加を来し，腫瘍陰影の辺縁部にのみ血管影をみるtypeのものがあることを指摘している．これらの血管影を形成する要因についても，気管支への侵襲の態度や，癌腫の発生の仕方の違いを挙げている．

CTでは腫瘍の濃染所見をその断面で把握できるという利点があるが，空間分解能の劣る面から腫瘍血管の詳細な把握は困難で，むしろ腫瘍濃染像の特徴の描出の可能性がある佐古等[8)]の気管支動脈造影の腫瘍濃染像と組織型の報告と相通じる所見が考えられる．扁平上皮癌では濃染は腫瘍全域にみられず，腫瘍内に限局した不整な地図状影を示し，腺癌では濃染は腫瘍全域にやや淡い均等な陰影として描出され，又小細胞では著しく不均等な濃染が，大細胞癌では濃い斑状影を伴った均等濃染がみられると報告されており，低分化型の扁平上皮癌や腺癌では未分化癌のパターンに近いものを示すことも述べられている．

BAG-CTを用いて肺癌の主病巣のパターン分類を行った河野[10)]の報告ではtotal, partial, mottled, ring likeの4型に分類できるが組織型との間には一定の傾向がみられなかったとしている．

一方転移リンパ節の濃染パターンについては扁平上皮癌では均等濃染パターン，腺癌では均等濃染パターンか周辺ring状濃染パターン，未分化癌では特に不均等濃染パターンにそれぞれ特徴がみられた．これまでの報告ではCE-CTによる縦隔リンパ節の濃染パターンについて，松原等[11)]の報告がみられるのみである．松原等は広い淡染域を有する縦隔リンパ節を有する場合は転移リンパ節の可能性が高く診断的価値が高いと述べている．又，輪状の濃染所見も腺癌と未分化癌の転移リンパ節でみられ，著者等の成績と一致がみられた．

造影剤の注入中の高濃度のCE-CTを用いると縦隔或いは肺門リンパ節の濃染の把握は容易で，しかもhigh resolution CTを使用して分解能の向上が得られ，より正確なCE-CT像が得られた．

肺癌診断の面から本検査法の意義をみてみると，原発巣の濃染パターンと病理組織型との間に若干の相関がみられたが，組織診にとって代れるものでなく，今後，肺良性腫瘍，肺化膿症等との対比検討も必要である．腫瘍に隣接する心大血管や胸膜，更に無気肺領域との関係は本検査法により，より明瞭となった．

一方，N因子については，これまでの報告[2)12)13)]にもみられるように，リンパ節の部位と大きさの情報や個々のリンパ節の癒合所見等が，転移リンパ節の診断に用いられてきたが，本検査法により，腫大リンパ節の均等濃染やring enhancement所見を参考にその質的診断にアプローチできることが考えられる．良性リンパ節腫との本検査法によ

る鑑別については尚検討を要する点である.

結　語

1) 1.5ml/sec の造影剤の slow injection table incremental CT により呼吸停止下の連続8 slice の均等な高濃度 CE-CT が得られる.

2) 造影剤流入中の連続 image により肺癌主病巣と転移リンパ節の血行動態やそれに隣接する心大血管や胸膜，更に無気肺領域との関係が明瞭となる.

3) 造影剤注入開始 2 分後の delayed image を加えることにより，肺癌主病巣と転移リンパ節の濃染パターンの把握が可能となり，肺癌組織像による濃染パターンの特徴がみられた.

4) Slow injection table incremental CT の early phase と delayed phase の dynamic study により肺癌診断の向上がみられた.

文　献

1) 松本満臣，中島信明，斉藤吉弘，他：CT による肺癌の病期診断—とくに縦隔進展の評価と bolus CT の有用性について，臨放，28：951—959, 1983
2) 吉田祥二，前田知穂，山本洋一，他：縦隔リンパ節転移の CT 診断，胸外，38：373—379, 1985
3) Glazer HS, Duncan-Mayer J, Aronberg DJ, et al: Plerual and chest wall invasion in bronchogenic carcinoma: CT evaluation. Radiology 157: 191—194, 1985
4) Godwin JD, Fram EK, Cann CE, Gamsu GG: CT demonstration of pulmoary nodules, A phantom study. J Comput Assist Tomogr 6: 254—258, 1982
5) Siegelman SS, Zerhouni EA, Leo FP, et al: CT of the solitary pulmoary nodule. Am J Roentgenol 135: 1—13, 1980
6) 高田一男，高橋敬治，林　雅人，他：肺腫瘤病変と CT 値の検討，日胸，XLV：947—951, 1986
7) 鎗田　努，小林延夫，岡本達也，他：肺癌における気管支動脈の形態学的所見．第 II 編．組織型との関係，肺癌，15：105—116, 1975
8) 佐古正雄，河野通雄，坂本一夫，他：肺癌における気管支動脈造影像の検討—特に腫瘤濃染像と組織型について，肺癌，19：49—56, 1979
9) 鈴木謙三，竹川鉦一，高橋正樹，他：拡大撮影による肺癌の気管支動脈造影所見，臨放，25：269—275, 1980
10) 河野通雄：CT の放射線治療への応用，診断面より（CT による肺癌進展範囲の診断），癌の臨床，27：1487—1497, 1981
11) 松原敏樹，堀　雅晴，中川　健，他：肺癌縦隔リンパ節転移の CT 診断，臨床外科，38：1203—1210, 1983
12) Moak GD, Cockerill EM, Farber MO, et al: Computed tomography vs standard radiology in the evaluation of mediastinal adenopathy. Chest 82: 69—75, 1982
13) 鈴木正行，高島　力，渡辺洋宇：原発性肺癌の診断と治療—CT による N 因子の診断—，癌と化学療法，10：726—732, 1983