The University of Osaka
Institutional Knowledge Archive

Title	IVRの最先端 Liver Intervention
Author(s)	大井, 博道
Citation	日本医学放射線学会雑誌. 2000, 60(14), p. 826-832
Version Type	VoR
URL	https://hdl.handle.net/11094/19729
rights	
Note	

The University of Osaka Institutional Knowledge Archive : OUKA

https://ir.library.osaka-u.ac.jp/

The University of Osaka

総　説

IVRの最先端
Liver Intervention

大井　博道

大阪大学大学院医学系研究科生体情報医学講座(放射線医学)，現・医誠会病院血管内療法センター

Liver Intervention

Hiromichi Oi

Interventional radiology is now widely performed for the treatment of liver tumors, because surgery is sometimes limited by poor liver function. Transcatheter arterial chemoembolization (TACE) is an effective therapy for hepatocellular carcinoma. Lipiodol TACE shows a strong antitumor effect because of the overflow of excess iodized oil into the portal veins, and segmental TACE is recommended to avoid deteriorating liver function. Selective CT arteriography is performed in order to decide on the treatment area, and TACE under CT guidance leads to effective results in terms of dense accumulation of the chemotherapeutic drug in the individual tumors that are affected by the ischemic state and anticancer drugs. Percutaneous microwave or radiofrequency coagulation therapy is adequate for a few of the hypovascular tumors. Excessive coagulation through the needle tract is indispensable in these therapies, and precisely designed puncture is necessary to minimize damage to the liver parenchyma. Selective chemotherapy to the tumor-bearing organ is the first step in a number of liver tumors. Continuous intra-arterial infusion chemotherapy is performed for multiple liver metastases. The reservoir implantation technique is percutaneously achieved via the left subclavian artery under ultrasound guidance, without the exposure of an artery in the incision method, which can induce thrombus formation.

Research Code No.: *606.5*

Key words: *Liver, interventional procedure*
Liver, angiography
Liver neoplasm,chemotherapeutic infusion

Received Aug. 21, 2000

Department of Radiology, Osaka University, Medical school
Intravascular Therapy Center, Iseikai Hospital

本論文は第59回日本医学放射線学会学術発表会(2000年4月)の教育講演：カテゴリカルコース：IVRの最先端において，「Liver Intervention」の演題で発表されたもので，日本医学放射線学会誌編集委員会より執筆依頼した．

別刷請求先
〒533-0022　大阪府大阪市東淀川区菅原6丁目2-25
医療法人医誠会病院血管内療法センター
大井　博道

はじめに

低侵襲治療としてintervention(IVR)がひろく一般的に行われるようになってきた．肝臓はIVRが盛んな臓器の一つであり，重要な治療法の一つとして位置付けられている．悪性腫瘍に対する血管塞栓術(TAE)．局所薬剤注入療法，局所凝固療法や，閉塞性黄疸などの減黄目的のステント留置および門脈圧亢進症の減圧術などがIVR治療である[1]．IVRは外科手術に匹敵する手術侵襲を患者にあたえるので，周到な準備をして慎重な心構えでとりかかるべきである．さらに治療手技を熟知し，その期待される治療効果について術医がよく理解しておくだけでなく，受け持ち医もその治療の限界および合併症について理解しておく必要がある．

肝実質におけるIVR(悪性腫瘍に対するIVR)

肝腫瘍に対するIVRは，肝細胞癌と転移性肝癌とでその治療方針が大きく異なる．腫瘍血流の豊富な肝細胞癌ではTAEが，血管の乏しい転移性肝癌では動注化学療法やマイクロウェーブ，RF焼却凝固療法が選択される．またhypovascularな小さい肝細胞癌では，エタノール局注療法の適応となる(Fig. 1)．ここでは放射線科に関係の深いTAE，持続動注化学療法(リザーバーポート留置術)や局所焼却療法について述べる．塞栓化学療法(TACE)は，抗癌剤と塞栓物質を同時に投与することによって，腫瘍内に停滞した抗癌剤の徐放効果と動脈血流遮断による腫瘍の虚血とを相乗的に作用させる(Fig. 2)．選択的TACEでは，透視下での施行では腫瘍全体がTAE領域に含まれているか不確定であり，CTガイド下に行う方法を推奨する．IVRは手技的側面が重んじられがちだが，そのIVRが適応となってきた背景を知り，理論的側面を理解する必要がある．

1．塞栓化学療法(TACE)

動脈の血流を遮断する塞栓療法は，栄養血管を閉塞させ腫瘍を壊死に陥らせたり増大を抑制することを目的として行う．肝臓の実質は75～80%が門脈血，20～25%が肝動脈血にて栄養されているが，肝の悪性腫瘍は大部分が肝動脈

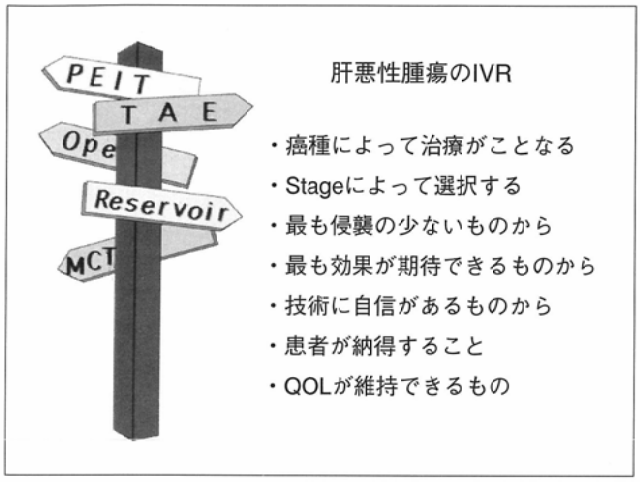

Fig. 1　Milestones.

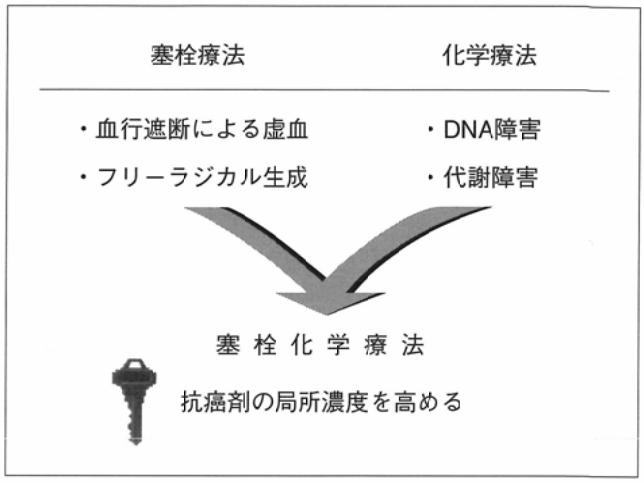

Fig. 2　Embolization and chemotherapy.

血にて栄養されており，特に肝細胞癌のような多血性腫瘍の場合は，この肝動脈の供給を断ち切ることはanoxiaに陥ることを意味する．肝実質は肝動脈からの血流低下は起こるものの，門脈の血流が保たれているために障害の程度は軽微であり，肝臓が動脈と門脈の二重支配であることが，塞栓療法が肝細胞癌の治療において最も発達した理由である．一方，塞栓だけの場合は腫瘍より分泌される血管増生因子(VEGF)により塞栓後，周囲より寄生動脈をただちに誘起することが多い．このため，根治的塞栓治療とするためには，化学療法を併用し腫瘍自体を壊死に陥らすほうがよい．当初は塞栓だけで肝細胞癌の治療が可能と考えられていたが，肝細胞癌の血流支配の一部に門脈血流も関与しているため，虚血だけによる抗腫瘍効果は限定されることが次第に明らかになった．他方，抗癌剤の動注化学療法単独でも，薬剤の腫瘍内停滞が期待できず，塞栓療法の併用によってその治療効果を上げることができる[2]．近年では一般に肝細胞癌の塞栓療法(TAE)といわれるものは，この肝動脈塞栓化学療法をさす．肝細胞癌は肝硬変合併例が多く，また早期に肝内転移をきたしやすいため外科的切除例は少なく，TACEを含めたinterventional radiologyの役割は大きい[3]．

2．リピオドールをつかった塞栓化学療法

1979年に中熊らが肝細胞癌内にリピオドールが停滞することを指摘して以来，現在ではリピオドールを水溶性抗癌剤の担体としたリピオドール塞栓化学療法が広く行われている．この治療法の利点は抗癌剤を高濃度のまま，腫瘍内および周囲に運び徐放性に作用させるところにある．リピオドール自体は多血性の肝細胞癌に対して非常によく集積する性質をもっており，腫瘍内に停滞し血流の低下をひき起こすが，肝動脈血流自体を遮断するほどの塞栓効果は持っておらず，ゼラチンスポンジなどの塞栓物質を追加する．抗癌剤はアドリアマイシン(ADR)，ファルモルビシン(EPIR)，およびマイトマイシン(MMC)が多く使われる．Table 1 のように作成したリピオドールエマルジョンは物理的に安定で徐々に抗癌剤を放出する特徴をもっている．さらにリピオドールエマルジョンの血行動態的な特徴として，A-P shuntがなくとも，比較的多量のリピオドールの投与により末梢門脈枝のリピオドール像が出現することが挙げられる[4]．リピオドールの量が多いほど門脈枝への逆流が多くみられるため，まず類洞を充満してから門脈枝へ流入すると考えられている．流入経路としては肝内胆管周囲血管叢を代表とする動脈門脈吻合枝が考えられている[5]．この現象は肝細胞癌の転移経路と考えられる門脈に抗癌剤が投与されることになり，門脈からも血流を受けている肝癌の被膜外浸潤および娘結節に塞栓化学療法を行うことが可能となる．これが動脈門脈同時塞栓化学療法(セメント療法)である[6]．この治療法は著明な殺腫瘍効果を有する代わりに，副作用として門脈内のリピオドールが腫瘍周囲の類洞内に入り，腫瘍周囲肝実質に障害をあたえbilomaなどの合併症を起こす原因ともなる(Fig. 3)．このため正確な投与が要求される．血管カテーテルを固有肝動脈より末梢に進め，区域より小さい領域に施行すれば残肝部に影響をあまり及ぼさずに腫瘍の縮小に良好な成績が得られる[7](Fig. 4)．

3．CTガイド下のセメント療法

一般的に行われるDSA透視下での施行ではplanar画像であるがゆえの問題点を有している．前後面での画像では，選択的に挿入した栄養血管が腫瘍のすべてを栄養しているか定かではない．腫瘍の存在位置によっては隣接する亜区域枝や肝外血管より，腫瘍の一部が栄養されていることも多く，CT断層像にて栄養血管を確定するのが望ましい．新し

Table 1　Manipulation of Epirubicin in oil emulsion

Iopamidol-300mgI 0.5cc + pure water 0.1cc
↓
Iopamidol-250mgI　0.6cc + EPIR　10 mg（1 V）
↓
Epirubicin 10 mg solution　0.6cc + Lipiodol　1.5cc
↓
EPIR-in-oil-emulsion（EOE）2.1cc

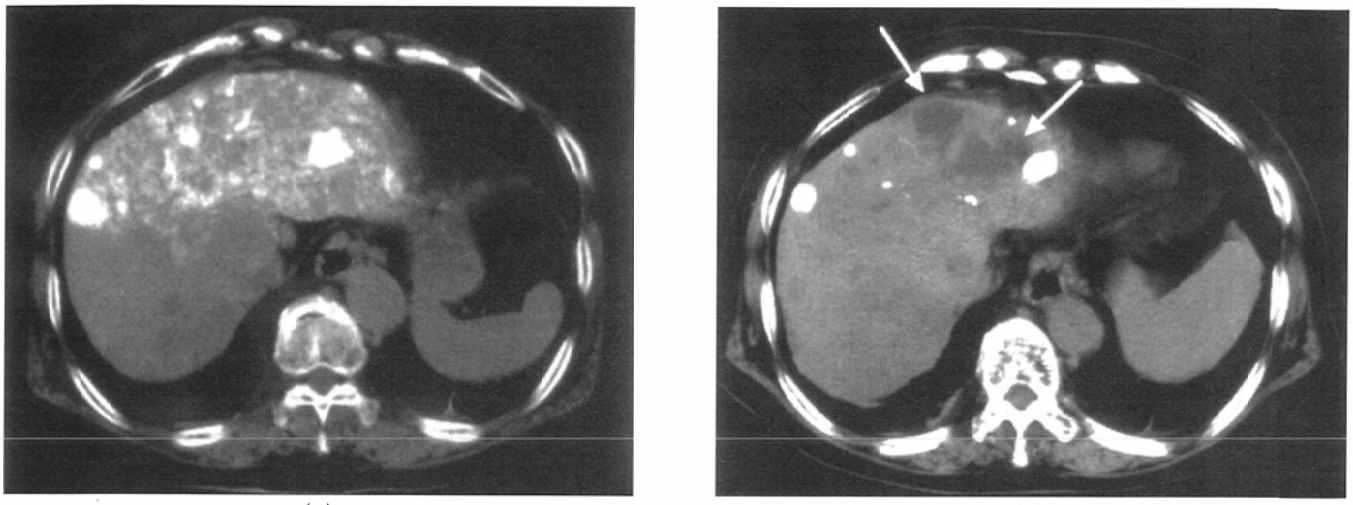

(A) (B)

Fig. 3 Multiple HCC.
A: CT after Lipiodol-TACE. B: CT one-half month later showing biloma formation (arrows).

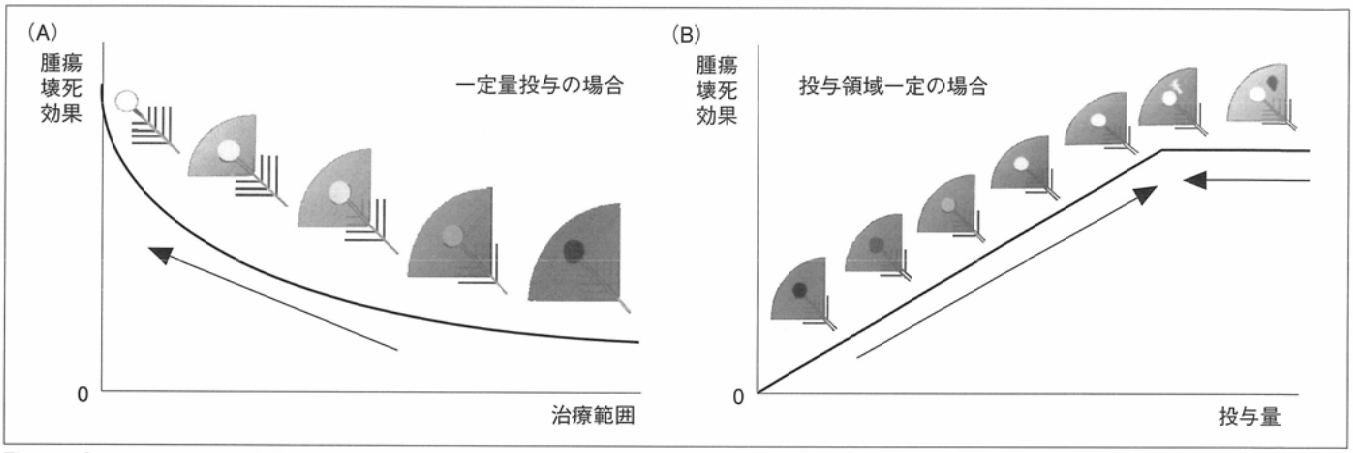

Fig. 4 Strategy of cement therapy.
A: Effective administration area. B: Limitation of administered dose.

いTAEの方法として，選択的挿入された肝内末梢枝よりCT arteriographyを行い，その枝が腫瘍の栄養血管であることを確定し，さらに腫瘍全体がTAE領域に含まれているか確認し，そのうえでリピオドールの腫瘍集積をCTガイド下に観察しながらTAEを施行することを推奨する(Fig. 5)．セメント療法は区域性または亜区域性に施行すべきであり，リピオドール・エマルジョンをできるだけ腫瘍内へ流入させるためにもCT断層像で集積を経時的に追って，腫瘍以外の肝実質にエマルジョンの流入が少ないことを確認しながらTAEを行う．超選択的挿入にはマイクロカテーテルを使った二重管法や4.1Fr. OI-A カテーテルなどをガイドワイヤを介して送り込む．

4．塞栓化学療法の治療指針

塞栓化学療法による治療は，たとえそれが姑息的治療に終わる場合でも安易に考えるべきでなく，合併症の予防を重くみるべきである．重篤な合併症としては，広範囲な肝実質障害による肝不全や肝臓の処理能力低下に伴う壊死物質の急激な血中増加による腎不全，肝臓循環障害をきっかけとした汎発性血管内凝固症候群(DIC)，抗癌剤の骨髄抑制による白血球減少症がある[8]．合併症対策はTACEの適応を厳密にすれば，かなり予防することができる．また，経過観察を慎重に行い，合併症の前兆を早めにひろいあげ，適切に対処すれば合併症の予防ができる．Table 2にTACE適応の判定基準と重篤な合併症および自他覚症状，Table 3に必要な観察項目を参考に呈示する．これらの適応基準は確定的なものではなく，治療範囲を亜区域に限定すればTACEの適応はかなり広がるが，門脈本幹腫瘍塞栓などによる門脈血流途絶例およびChild Cの高度肝硬変の症例は非適応となる．これらの場合には塞栓を伴わない少量のエマルジョンの動注や抗癌剤だけの動注療法が行われる．一回投与量を減らし頻回に動注することで，肝実質に流入する抗癌剤量を相対的に減らすことができる．また，食道静脈瘤合併症例は塞栓術によって門脈圧が上昇するのでRCサイン陽性の場合は，静脈瘤破裂を未然に防ぐため，予防的に食道静脈瘤硬化術を行っておく必要がある．

5．腫瘍凝固・焼却療法

転移性肝癌では腫瘍血流が少なく，血管は腫瘍の辺縁のみを栄養していることが多いためリピオドールは集積しな

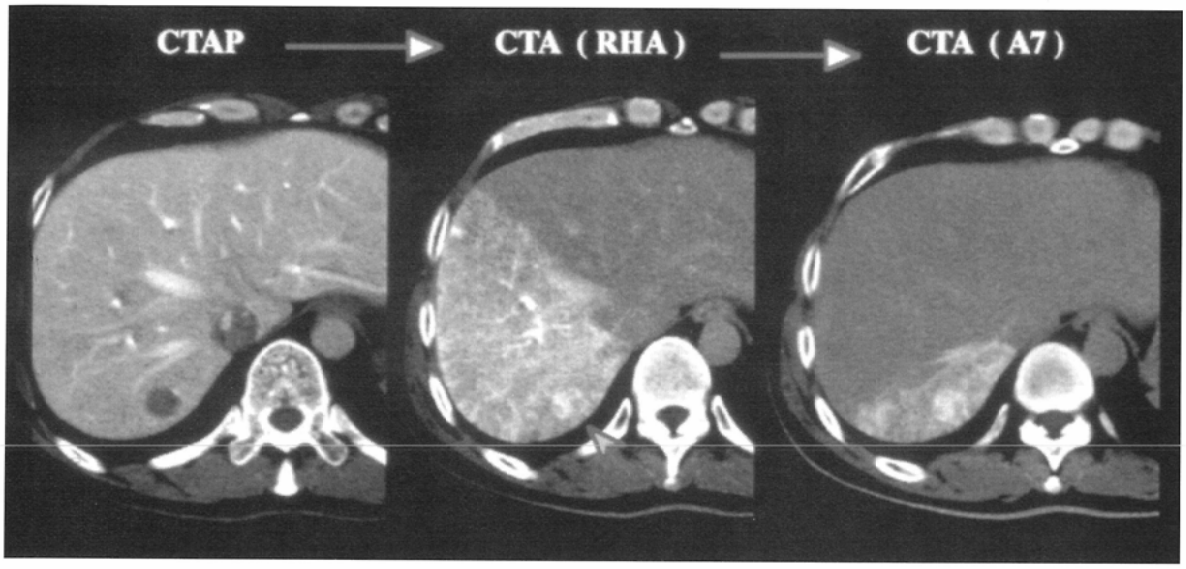

(A)

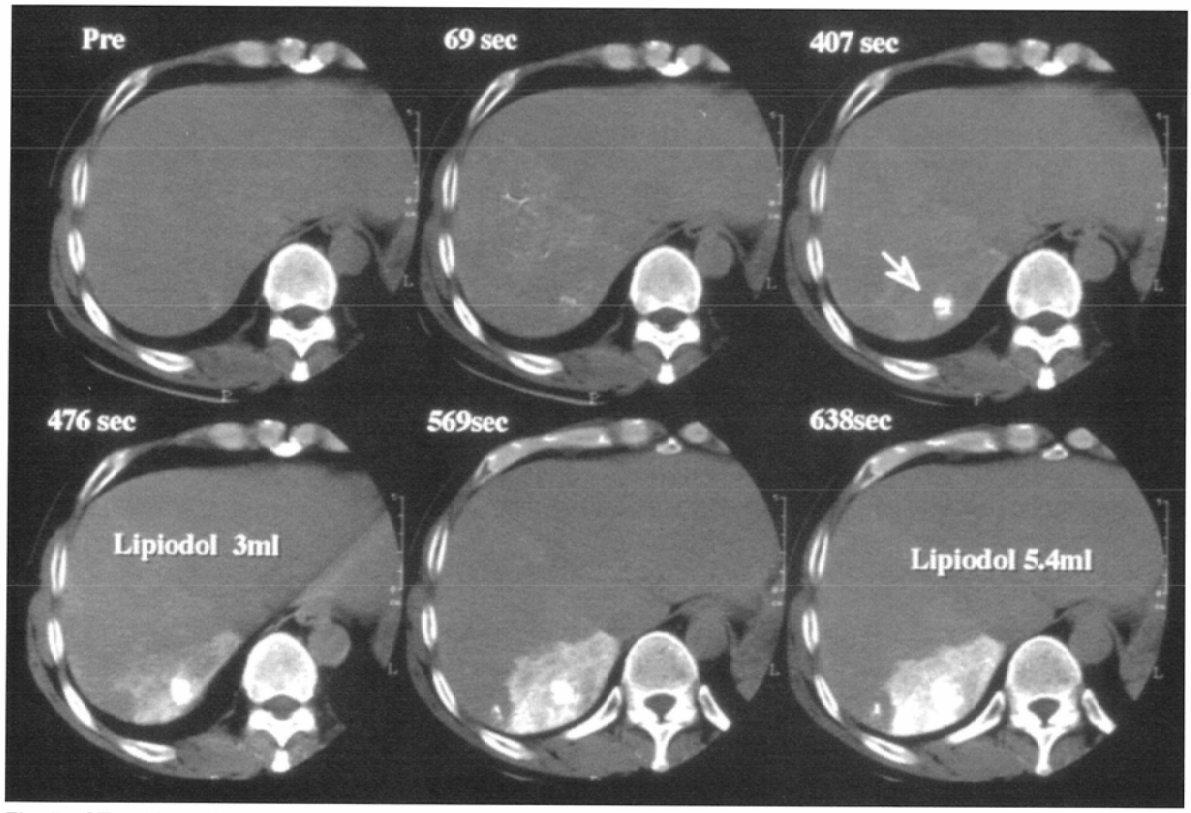

(B)

Fig. 5　CT-guided TACE.
A: Determination of treated area by selective CT arteriography.
B: Appropriate dose of Lipiodol-emulsion determined by time-sequential CT scan.

い．一般的にTACEの適応とはならず，腫瘍を直接凝固させる治療が有効となる．腫瘍組織は間質が多いので非常に硬く，エタノールが腫瘍内に拡散しにくいため，エタノール局注療法も適応とはならない．腫瘍を壊死に陥らせる治療法としては，マイクロ波電極針またはRF電極針を経皮的に肝腫瘍に刺入し，熱凝固で腫瘍を焼却する方法をとるわけであるが，この方法の欠点は多数の結節を治療できないことである．局所治療として腫瘍の壊死効果が最も高いが，凝固範囲が最大2cmまでと制限がある．これは水分蒸発による組織乾燥化により熱伝導が遮断されることによるためで，焼却時間を長くしても焼却範囲はそれほど広くはならない．また，肝臓は血流が豊富な臓器であり，水冷効果により焼却量も抑制される．腫瘍が2cmをこえる場合には，血液による冷却効果を減ずるために肝の静脈と動脈を遮断すれば焼却範囲を広くすることもできる．焼却による抗腫瘍効果は誰の目にも明らかであり，その有用性を否定することはできないが，焼却すべき腫瘍周囲の肝実質障害はむろんのこと，針の刺入される経路も熱伝導により障害を受ける(Fig. 6)．これは焼却後の出血を防ぐメリットもあるが，肝実質障害領域が広くなることも意味し，無計画な刺

Table 2 Indication of TACE and adverse effects.

【適応】Hypervascularな肝細胞癌
白血球数：4000/mm^3 以上，血小板数：5万/mm^3 以上，ヘモグロビン：11g/dl以上，総ビリルビン：2.0mg/dl以下，BUN：30mg/dl以下，クレアチニン：2.0mg/dl以下
【重篤な合併症】肝不全，腎不全，汎発性血管内凝固症候群（DIC），肝膿瘍，白血球減少症
【合併症の自他覚症状】
1）術直後より起こりうるもの．
食欲不振，悪心・嘔吐，全身倦怠，発熱等
2）術後数日または1～2週後以降に起こりうるもの．
口内炎，動脈炎，脱毛，下痢・下血，貧血，黄疸，無尿等

Table 3 Observable hematochemistry examinations and images after TACE

(1) 一般検査項目
1) 血液検査（術後翌日，3日後，以降は1週毎）
赤血球数，ヘモグロビン，白血球数，白血球分画，血小板数
2) 血液生化学検査（術後翌日，3日後，以降は1週毎）
AST*，ALT*，LDH，総ビリルビン，BUN，クレアチニン，Na，K，Cl，血液生化学検査（2週毎）
総蛋白，アルブミン，γ-GTP，ALP，AFP*，Ca
3) 尿検査（2週毎）
蛋白，糖，ウロビリノーゲン
*注）再発に関しての観察は1カ月毎
(2) 画像検査項目（合併症チェック）
1) 超音波検査（術後数日～2週間）
胆嚢壁肥厚，腹水，門脈血栓症，肝膿瘍
2) 単純CT検査（術後翌日，1カ月後）
リピオドール貯留分布確認，腹水，肝膿瘍
3) ダイナミック造影CT，MR検査（随時）
肝梗塞，肝膿瘍を疑った時
(3) 画像検査（再発チェック）
1) 超音波検査（2カ月毎）
2) 単純CT検査（1カ月毎）
腫瘍内リピオドールの消失
3) ダイナミック造影CT，MR検査（再発チェックは3カ月毎）

入は避けるべきである．

転移性肝癌の多発例では腫瘍凝固・焼却療法は施行不可能で，つぎに述べる動注化学療法が主体となる．局所動注化学療法は全身化学療法と比べて副作用が少なく，肝外病変のない症例では著明な延命効果も期待できる[9]．簡便法として左鎖骨下動脈を超音波ガイド下で直接穿刺しカテーテルを挿入，ポートを皮下に埋め込む方法が有用である(Fig. 7)．

6．持続動注化学療法(リザーバ)

局所動注化学療法の対象となる疾患は転移性肝癌の肝両葉に無数に多発したものだが，化学療法の効果は抗癌剤の局所濃度と薬剤滞留時間の積によって左右されるので，one-shot動注療法よりも持続動注化学療法が推奨される．持続動注化学療法には，カテーテルを刺入部より体外に露出したまま体外持続注入装置を用いて抗癌剤を注入する方法と，カテーテルを刺入部で皮下埋込式リザーバーポートと接続し，閉鎖型持続動注化学療法であるリザーバーシステムとする方法がある．皮下埋込式リザーバは外来患者としての投与も可能である．転移性肝癌の予後は他臓器転移やリンパ節転移の合併もあり，延命効果だけでみると肝外病変のある症例では動注化学療法の治療効果は期待できない．しかし，全身化学療法と比べて局所治療は副作用が少なく，quality of life(QOL)を向上させる有効な方法である．肝外病変のない症例では著明な延命効果も期待できる．

以前は開腹下に直接，胃十二指腸動脈分枝よりカテーテ

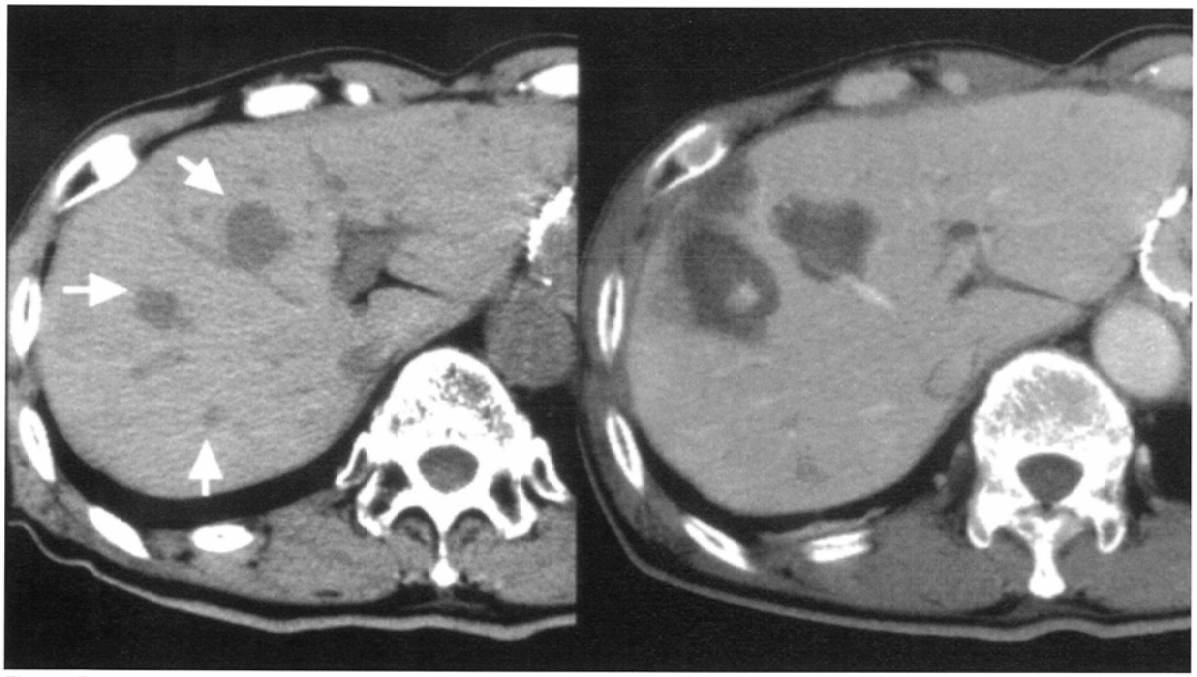

Fig. 6 Percutaneous microwave coagulation, multiple metastatic tumors (arrows; Left), regard damaged needle tract (Right)

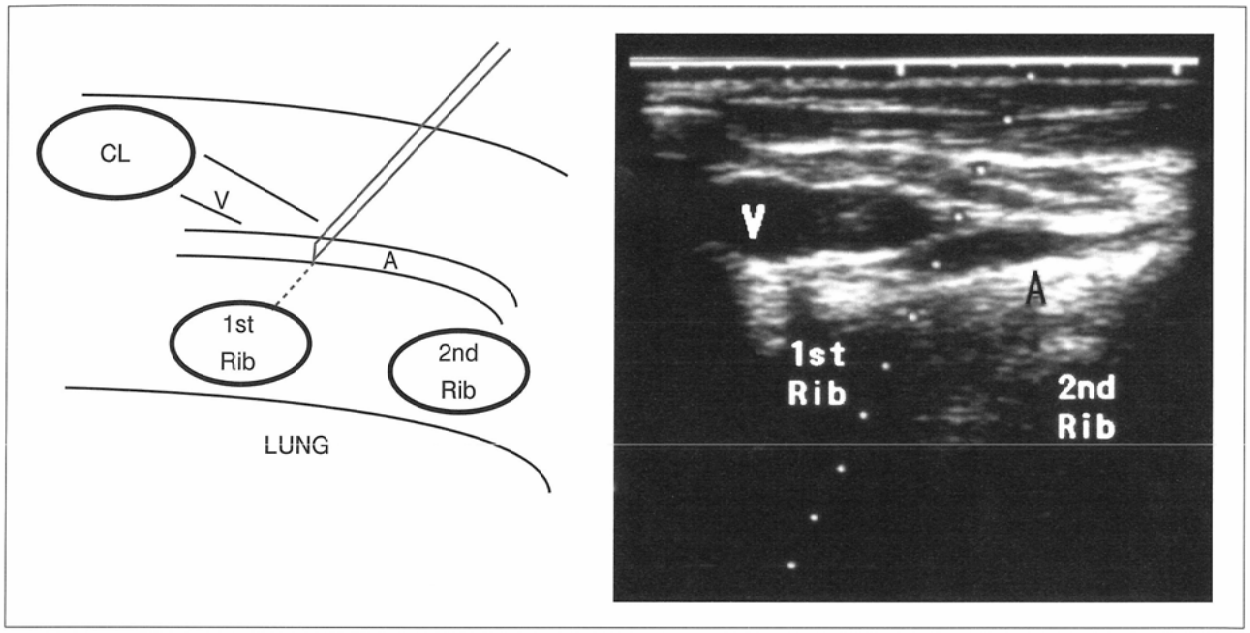

Fig. 7　Sonographically guided left subclavian artery puncture.

Fig. 8　CT arteriography via implanted reservoir port.

ルを挿入していたが経皮的に留置することにより，侵襲が少なくなった．大きく分けて大腿動脈を経由する方法と左鎖骨下動脈を経由する方法の二つがある．これらの方法はさらに，皮下切開し大腿動脈または鎖骨下動脈の分枝を露出しカテーテルを挿入する方法と，直接，大腿または左鎖骨下動脈を穿刺する方法とに分けられる[10]．切開露出法で分枝を利用するのはカテーテルを血管に固定するためであり，大腿動脈または左鎖骨下動脈の本幹に直接，結紮固定するのは血栓生成を誘起することが多く，好ましくない．切開露出法は手間もかかり熟練を要し，外科医の手を借りることもあるが，直接穿刺法は比較的容易で穿刺部での止血やカテーテルの固定も問題はない．大腿動脈直接穿刺法を用いた肝動注リザーバ留置術は通常の大腿動脈経由の血管造影と同じ要領でカテーテルを進めることができるため，カテーテル操作が容易である特徴をもつ．左鎖骨下動脈を穿刺用プローブを用いて超音波ガイド下で直接穿刺する方法は持続動注ポンプを前胸部に埋め込むため，鼠径部埋め込み法より衛生管理が容易である特徴をもつ[11]．埋込動注ポンプにはフレオンガスを使った自動持続注入型もあるが，高価で大きくかつ重いので，一般的には刺入受け入れ口としての簡易型を使う．このポートに体外持続注入器を接続して薬剤を投与することになる．体外用電動動注ポンプは注入速度が安定していて理想的だが高価でやや重い．一方，空気圧を利用した軽い簡便型体外動注ポンプは安定性に欠ける嫌いがあるが，ディスポで使いやすい(Fig. 8)．カテーテル留置後はポートよりの造影CTまたはMAAシンチグラフィにて腫瘍への血流分布を確認する(Fig. 9)．

姑息的治療とされる動注化学療法もその治療を安易に考えるべきでなく，合併症の予防を重くみるべきであり，Table 2，3 のTACEの適応，合併症および観察項目に準じ

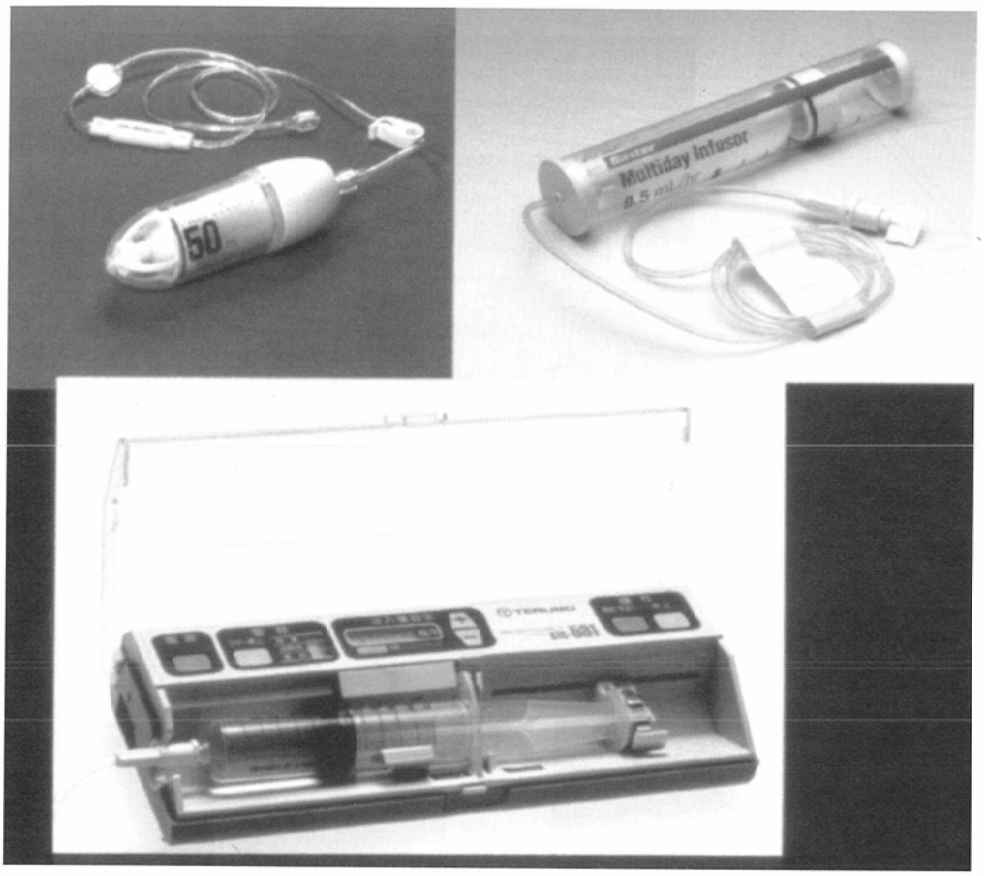

Fig. 9 Mobile arterial infusion pump. Mobile balloon pump (upper), mobile mechanical pump (lower).

て，経過観察を慎重に行う必要がある．

おわりに

IVRは広く一般的に行われているゆえに多くの治療法と治療方針が存在し，議論が白熱し一部には誤解と混乱を生じている面もある．低侵襲であるとはいえIVRは，しっかりとした治療を行えば外科手術に匹敵する手術侵襲を患者にあたえるが，適応を明確にし，確実な手技を手に入れることによって肝疾患の治療法の重要な一角を占め，まだまだ発展するものと考える．今後は化学療法だけでなく，腫瘍免疫を利用した免疫療法，サイトカイン誘導遺伝子をつかった遺伝子治療，腫瘍代謝を抑制する代謝療法などが登場しつつあり，全身への影響が少ない局所療法が安全面からも取り上げられると思われる．

文　献

1) 高橋睦正，山下康行 編：IVRの臨床．1995，朝倉書店，東京
2) Taguchi T, Ogawa N, Bunke B, et al: The use of degradable starch microspheres (Spherex) with intra-arterial chemotherapy for the treatment of primary and secondary liver tumours. results of a phase III clinical trial. Regional Cancer Treatment 4: 161 165–1992
3) 有井滋樹，内野純一，遠藤康夫，他：原発性肝癌に関する追跡調査－第12報．肝臓　38：317–330，1997
4) Nakamura H, Hashimoto T, Oi H, et al: Iodized oil in the portal vein after arterial embolization. Radiology, 167: 415–417, 1988
5) Kan Z, Ivancev K, Haegerstrand I, et al: In vivo microscopy of the liver after injection of lipiodol into the hepatic artery and portal vein in the rat. Acta Radiol 30: 419–425, 1989
6) 大井博道，山本忠司，沢井ユカ，他：肝細胞癌に対する区域性肝動脈－門脈同時塞栓化学療法（セメント療法）の治療成績．癌と化学療法　16：2853–2857，1989
7) Oi H, Matsushita M, Yamazaki H, et al Therapeutic effectiveness of segmental arterioportal chemoembolization via hepatic artery for localized hepatocellular carcinoma. European Radiology 2: 413–420, 1992
8) Katsushima S., Oi H, Nakagawa K, et al: Effects of transcatheter arterial embolization on coagulation and fibrinolysis. Radiology 174: 747–750, 1990
9) Chang AE, Schneider PD, Sugarbaker PH, et al: A prospective randomized trial of regional versus systemic continuous %-fluorodeoxyuridine chemotherapy in the treatment of colorectal liver metastases. Ann Surg 206: 685–693, 1987
10) 大井博道：リザーバー動注化学療法．中村仁信，林　紀夫 編：肝癌の低侵襲治療，141–159，1999，医学書院，東京
11) Oi H, Kishimoto H, Matsushita M, et al: Percutaneous implantation of hepatic artery infusion reservoir by sonographically guided left subclavian artery puncture. AJR 166: 821–822, 1996