The University of Osaka
Institutional Knowledge Archive

| | |
|---|---|
| Title | 単心室のレ線学的考察 |
| Author(s) | 小塚, 隆弘; 佐藤, 健司; 藤野, 正興 他 |
| Citation | 日本医学放射線学会雑誌. 1972, 32(3), p. 185-195 |
| Version Type | VoR |
| URL | https://hdl.handle.net/11094/19741 |
| rights | |
| Note | |

*The University of Osaka Institutional Knowledge Archive : OUKA*

https://ir.library.osaka-u.ac.jp/

The University of Osaka

# 単心室のレ線学的考察

大阪大学医学部放射線医学教室（主任：立入　弘教授）
小塚　隆弘　　佐藤　健司　　藤野　正興
大阪大学医学部第1外科教室（主任：曲直部寿夫教授）
川　島　康　生　　森　　透
国立呉病院放射線科
野　崎　公　敏

（昭和47年2月4日受付）

# Angiographic Studies on Single Ventricle

T. Kozuka, K. Sato, M. Fujino
Department of Radiology, Osaka University Medical School
(Director: Prof. H. Tachiiri)
Y. Kawashima, T. Mori
First Department of Surgery, Osaka University Medical School
(Director: Prof. H. Manabe)
T. Nosaki
Department of Radiology, National Kure Hospital

*Research Code No.:* *507*
*Key Words:* *Single ventricle, Common ventricle, Angiocardiography*

Angiographic studies on thirty-seven cases of the single ventricle were presented. According to Van Praagh's classification, the authors divided the single ventricle into three types, namely; I, II and III. Type I, II and III coincided with Van Praagh's Type A, C and B+D, respectively. Type II should be distinguished from the other types because it has the possibilities to undergo corrective surgery if two atrioventricular valves are provided. From this point of view, it is very important to establish the location and the number of the atrioventricular valves as well as the ventricular structure.

As a rule, the authors describes the relationship of the ventricles and the great arteries as follows. There are two hallmarks in determining the relationship: 1) relationship between the anatomical ventricular structure and both great arteries, 2) fibrous continuity between the atrioventricular and semilunar valves. When this rule is applied to the single ventricle, Type I and II have all kinds of relationships and Type III is classified exclusively as the double outlet right ventricle type.

Precise angiographic observations were emphasized to determine the anatomy of the single ventricle and its associated anomalies.

単心室はその複雑な病理形態と血行動態のために先天性心疾患の中で特異な存在であり，最近の心臓外科の目覚ましい進歩にも拘らず未だにそのほとんどが根治手術の対象となり得ず，とり残されている．本奇形は病理形態学的にみれば決して単一の構造ではなく，幾つかの型に分れることが知られている．その異常形態を詳細に知り，血行動態を解明する手段は血管心臓撮影をおいて他にない．本報告では37例の単心室症例の血管心臓撮影像を検討し，Van Praagh ら[13]の心室構造に基く病理形態学的分類を基礎としてレ線学的に分類を行なつた．この心室構造による分類に加えて，著者らが先に発表した心室・大血管関係についての独自の見解[12]を準用して，単心室の心室・大血管関係を解析した．このようにして根治手術の適応となる条件を検討し，そのような条件を備えた症例を選ぶと同時に非適応症例については無益な開心手術を避けるための資料とするのが本報告の目的である．

## 定義と分類

単心室は心室部分がたゞ1つしか存在せず，これに房室弁が開口している先天性心疾患と定義されている．房室弁は2つあるものも，たゞ1つの共通房室弁をもつものも含まれるが，三尖弁閉鎖，僧帽弁閉鎖を有するものは通常除外される．しかし明かに心室がたゞ1つしか存在せず，たまたま房室弁の1つが閉鎖しているものは単心室の中に入れる．

文献上定義には若干の差があるし，解釈によつては単心室あるいは共通心室と名称も異つているが，本奇形には心室構造からみて幾つかの種類がある．Van Praagh ら[14]は心室の自由壁の内面構造を重視してA～Dの4型に分類した．すなわち両心室の中のどちらか一方，または両者の洞部の欠除，洞部心室中隔の欠除がその基準となるものである．レ線学的には Van Praagh ら[13]，Hallermann ら[4]が上記の形態学的分類に基きながらも，血管心臓造影像では流出路心室を有する型と有しない型の2型を区別でき，それ以上の分類は困難であるとしている．

本報告では血管心臓造影所見から流出路心室がみとめられる，Van Praagh らのいうA型をⅠ型とし，流出路心室のない型の中で両心室構造がみとめられる，いわゆるC型を分離してⅡ型，それ以外のB，D型を合わせてⅢ型として，3型に分類した．このような造影に基く分類をVan Praagh らのそれと対比したのが図1である．

Van Praagh らは単心室における心室大血管関係を半月弁の相互位置関係によつて正常型と大血管転換型に分類している．2心室が存在する心臓奇形の場合と同じ心室・大血管関係の規定を単心室に対して適用することには無理があるが，便宜上同様に考え，大血管がどの心室構造から出ているか，房室弁と半月弁との間のつながりの有無を

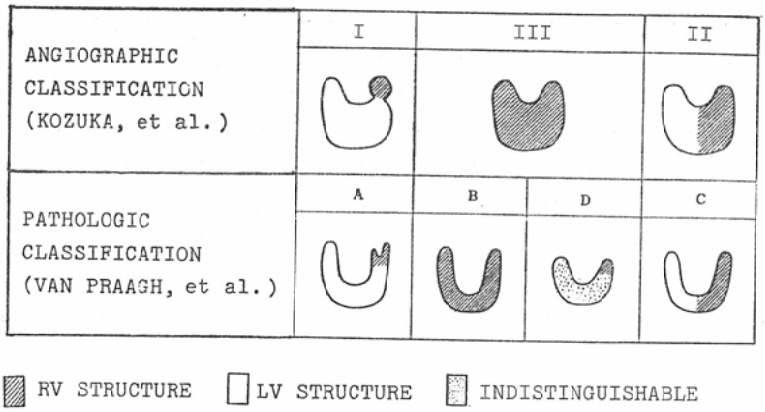


Fig. 1. Classification of single ventricle

造影像で判断して，正常型，大血管転換型，両大血管右室起始型に分けた．この考え方に基くと，Ⅰ，Ⅱ型では痕跡的右室を含めて両心室構造が存在するので心室大血管関係は正常型，大血管転換型，両大血管右室起始型のすべてが存在する．このほか，大血管がたゞ1本であれば総動脈幹型になる．Ⅲ型では理論的には両大血管右室起始型しか存在しないことになる．

## 対象ならびに方法

対象とした症例は37例で男性26例，女性11例であり，年令は3カ月から32才に及び平均 7.6才である．胸部単純レ線像は全例検討された．心房内注入による造影だけで診断したのは1例だけで他はすべて心室内造影剤注入による同時2方向血管心臓撮影を行つた．心室内への造影剤注入による造影像を単純像と比較検討して心臓内にまだ造影されていない心室部分が残されているか，または注入部分と異つた未造影の心室構造が存在していることが疑われる場合には最初の注入部位とは異つた心室部分で第2回目の造影剤注入を行つて単心室の診断確定と同時に心室構造を詳細に検討するように努めた．心室内注入に続いて，必要に応じて心房内注入を行ない，心房・心室関係を検討した症例もある．

造影剤としては80%または67% Iothalamate を用いた．

単心房，心房間交通，体静脈の還流経路異常については造影前後の catheter 操作と，試験的造影剤注入によつて検討することに努め，心房内，あるいは静脈内注入による造影は行なわなかつた．

## 結　果

単純像，造影像から分析した結果をまとめて表1に示す．

内臓心房位と胸郭内の心臓の位置については単純レ線像で判断できる．すなわち単純レ線像で横隔膜下の胃泡の位置，肝臓を示す均等な軟部陰影の位置，形，厚さ，肺部の葉間線の性状，造影時の脾動脈の存在の有無から判断して内臓心房位と正常位，逆位，不定位に分けた．この結果，正常

Table 1. Angiographic analysis of single ventricle

| Type of single ventricle | No. of cases | Position of heart | Visceral situs | No. of cases | Reationship of ventricle and great arteries | | | No. of AV valves | | No. of atrium | | Aortic arch | |
|---|---|---|---|---|---|---|---|---|---|---|---|---|---|
| | | | | | N. | TGA | DO | 2 | 1 | 2 | 1 | L | R |
| Ⅰ | 8 (21.6%) | Levo-cardia | solitus | 7 (85.7%) | 2 | 4 | 1 | 2 | 5 | 4 | 3 | 7 | |
| | | | indeter-minatus | 1 (12.5%) | | | 1 | | 1 | | 1 | | 1 |
| Ⅱ | 15 (40.5%) | Levo-cardia | solitus | 10 (66.7%) | 4 | 3 | 3 | 9 | 1 | 7 | 3 | 9 | 1 |
| | | | indeter-minatus | 2 (13.3%) | | 1 | 1 | | 2 | | 2 | | 2 |
| | | Dextro-cardia | solitus | 2 (13.3%) | | 2 | | 2 | | | 2 | 2 | |
| | | | inversus | 1 ( 6.7%) | 1 | | | | 1 | | 1 | 1 | |
| Ⅲ | 14 (36.2%) | Levo-cardia | solitus | 5 (35.7%) | | | 5 | | 5 | 4 | 1 | 4 | 1 |
| | | | indeter-minatus | 4 (28.6%) | | | 4 | | 4 | | 4 | 2 | 2 |
| | | | inversus | 3 (21.4%) | | | 3 | | 3 | | 3 | 2 | 1 |
| | | Dextro-cardia | solitus | 1 ( 7.1%) | | | 1 | | 1 | | 1 | 1 | |
| | | | indeter-minatus | 1 ( 7.1%) | | | 1 | | 1 | | 1 | 1 | |
| Total | 37 ( 100%) | | | | 7 (18.9) | 10 (27.0) | 20 (54.1) | 13 (35.1) | 24 (64.9) | 15 (40.5) | 22 (59.5) | 29 (78.4) | 8 (21.6) |

N.: normal relationship. TGA: transposition of great arteries. DO: double-outlet right ventricle.
L: left-sided aortic arch. R: right-sided aortic arch.

位は25例，逆位が4例，不定位が8例であつた．心臓の位置については左側心32例，右側心5例である．

後に述べる心室構造分類と対比したところではⅢ型に不定位が多かつた．左側心と逆位内臓心房位である，いわゆる isolated levocardia は3例，右側心と正常位内臓心房位である isolated dextrocardiaは3例，右側心と逆位内臓心房位は，1例であつた．22例は正常位内臓心房位，左側心であつた．

単純像で単心室の診断を下すことは困難である．内臓心房位と心臓の位置との discordant な関係，cyanosis を有する複雑な先天性心疾患としては心臓の拡大が著しいこと，cyanosis の程度が比較的軽度であること，などで単心室を予期できるものがある程度であつて，特徴的な所見はみとめられない．まして単心室の心室構造の型の分類を行なうことは単純像では不可能である．しかしⅠ型では痕跡的右室による緩やかな突出が心臓陰影左縁の中部にみとめられることがある．

したがつて心室構造の決定とその分類は心室造影にまつほかない．Ⅰ型では完全な構造をもつ心室は左室だけであつて，細かい肉柱をもつ，大きな心室がみとめられる．その形は正常の左室のような楕円形をなしていないで，心尖部が丸く，全体としては比較的三角形に近い形状を示すものが多い．この左室は球室孔 (bulboventricular foramen)を介して右室構造につながつている．この右室構造には洞部がなく，流出路だけであつて疎大な肉柱をもち，左室に比較して小さく，これに房室弁が開いていることはない．全体の形はほゞ三角形を示している（図2，3）．Ⅰ型に属するものは8例（21.6%）であつた．両心室構造の間の中隔が矢状方向またはこれに近い方向にあるために正面像で痕跡的右室と左室とを分離してみられることが多く，Ⅰ型の診断は比較的容易であつて，8例中7例はこれに当る．残つた1例は痕跡的右室が比較的大きい上に両心室構造が前後方向に重なつていて，正面像よりは側面像の方が診断に役立つた．（図4）．痕跡的右室は症例によつて大きさはいろいろであり，それ自体収縮能力を有していて，収縮期と拡張期とではその大きさは変動する．

次に流出路心室のない単心室群を分類すること

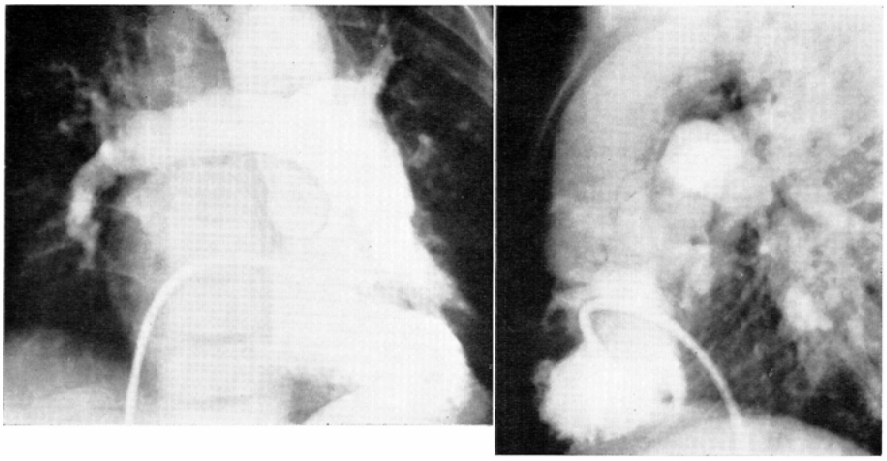

(a)　　(b)

Fig. 2. Single ventricle. Type I. Normal relationship of great arteries and ventricle. 4 years old, boy. Anteroposterior view of ventriculogram shows single left ventricle communicating through bulboventricular foramen with remnant right ventricle (a). Aorta originates from left ventricle and pulmonary artery from remnant right ventricle. Lateral view shows aorta to lie anteriorly to pulmonary artery (b).

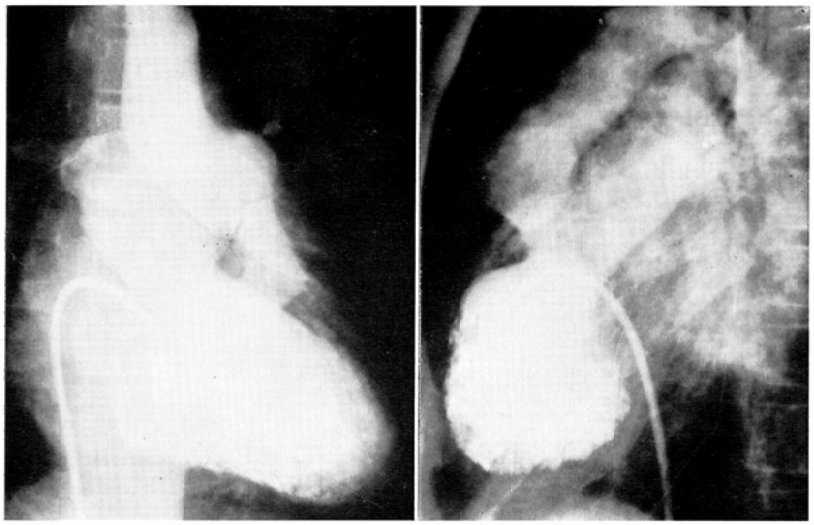

(a) (b)

Fig. 3. Single ventricle. Type I. Transposition of great arteries. 12 years old, boy. Anteroposterior view of ventriculogram shows large single ventricle with left ventricular structure which gives rise to pulmonary artery. Bulboventricular foramen connects remnant right ventricle with single left ventricle (a). Aorta is derived from remnant right ventricle. Lateral view demonstrates aorta to situate anteriorly to pulmonary artery (b).

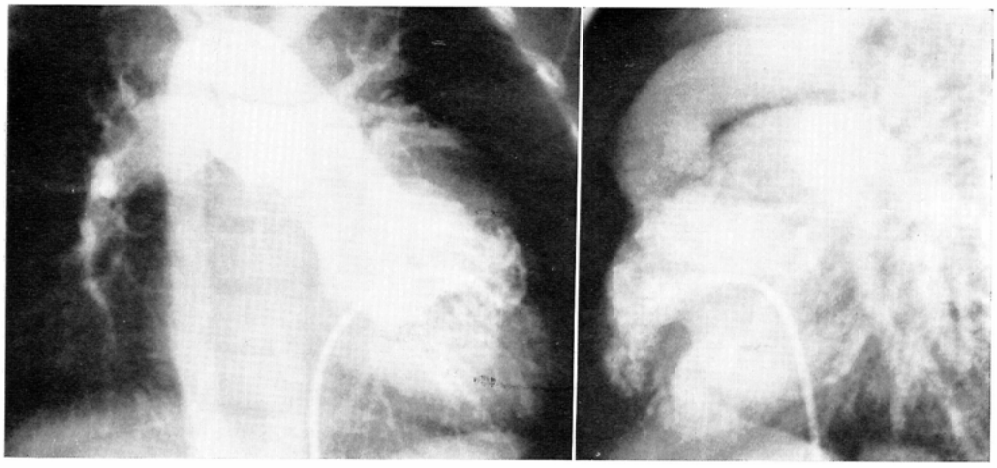

(a) (b)

Fig. 4. Single ventricle. Type I. Double-outlet right ventricle. 2 years old, boy. Ventriculogram demonstrates large left ventricle which communicates with remnant right ventricle. Both great arteries are derived from remnant right ventricle which situates anteriorly and cranial to left ventricle (a and b). Interventricular septum is well shown in lateral view (b).

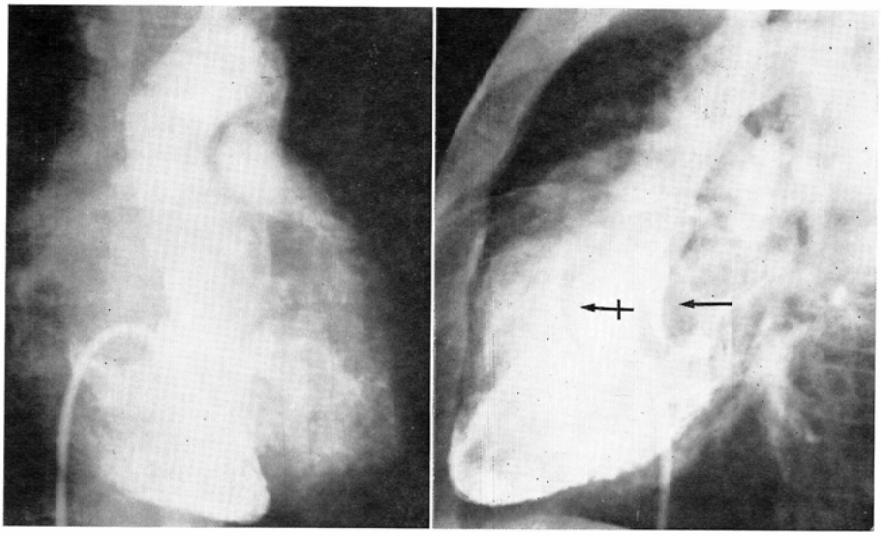

(a)　　(b)

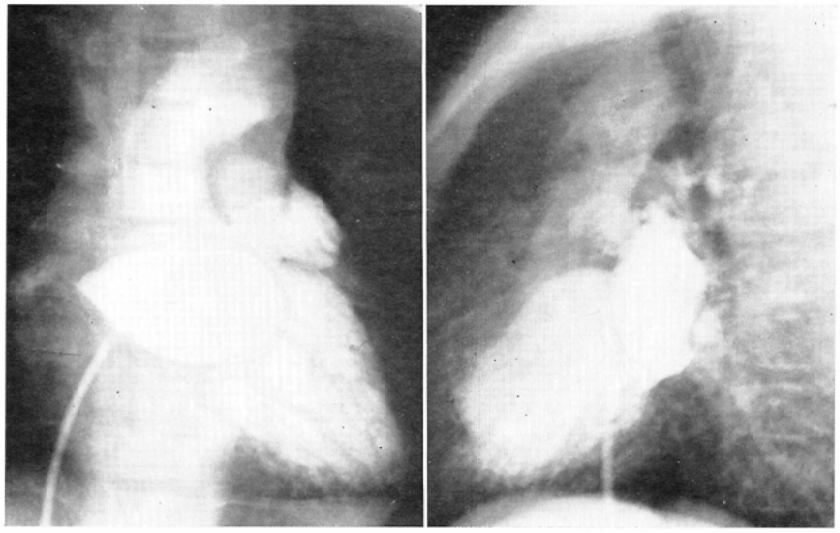

(c)　　(d)

Fig. 5. Single ventricle. Type II. Normal relationship of ventricle and great arteries. 7 years old, girl. Right ventricular structure is demonstrated with contrast injection through the catheter which is inserted via tricuspid valve (↔). At the same time, the other ventricular structure is shown lateral to right ventricular structure in anteroposterior view (a). Both great arteries are visualized simultaneously. Both atrioventricular valves are noted in lateral view (b). Mitral valve (←) appears to have continuity with aortic valve. Left atrial injection was performed with catheter inserted through interatrial communication (c and d). Left atrium communicates with left ventricle through mitral valve and aorta is apparently derived from left ventricle. Corrective surgery was successfully performed.

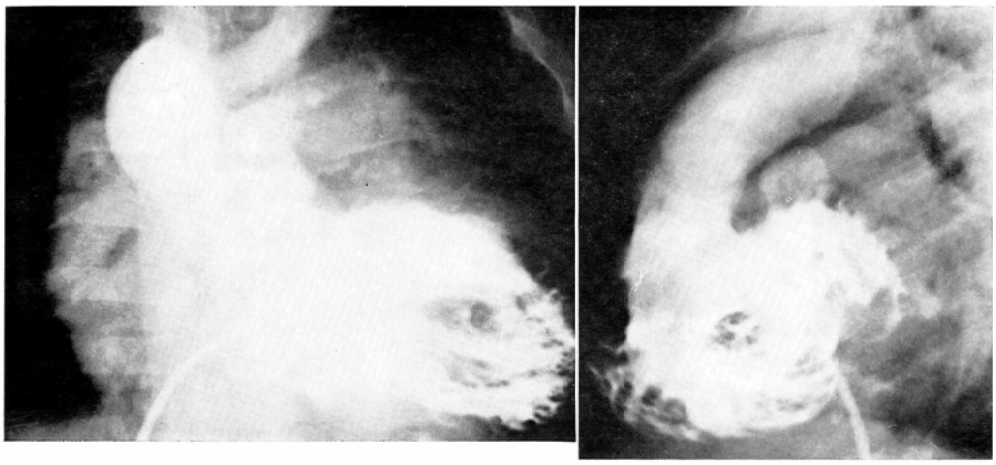

(a) (b)

Fig. 6. Single ventricle. Type III. 6 years old, boy. Selective angiocardiogram shows a sole ventricle with coarse trabeculation to occupy whole ventricular portion of heart (a). Both great arteries are visualized at the same time. Aorta lies anteriorly to pulmonary artery and aortic valve situates at the same level as pulmonary valve (b).

は決して容易ではないが，それらの中で比較的疎大な肉柱を有する右室構造と細かい肉柱をもつ左室構造が存在し，しかも両者がよく発達していて，互にほゞ等しい大きさを有している場合にはⅡ型とみなした．この型に属するものは15例（40.5%）である．造影にあたつては1つの心室構造内腔に造影剤を注入するとその部分とこれに連なる大血管の造影は得られるが残つた他の心室構造の内腔は全く造影されないか，あるいは僅かにその一部が造影されるにすぎないという現象がみられることがあつた．但し，他方の心室構造が僅かでも造影されている場合には両心室構造の間の交通には通常の心室中隔欠損のように境界を定かには決め難いのが普通である（図5）．

単心室が流出路心室はもとより，2つの心室構造に区別することができず，しかも疎大な肉柱を有していて，左室ではなく，右室構造もしくは右室構造と区別できない構造とみなされる場合にはⅢ型とした（図6）．この型は14例（36.2%）にみられた．

次に心室大血管関係について検討した．大動脈，肺動脈がどの心室構造から出ているか，半月弁と房室弁とのつながりが存在するか否かで心室，大血管関係を正常型，大血管転換型，両大血管右室起始型に分けた．

Ⅰ型，Ⅱ型では痕跡的右室をも含めると両心室構造が存在するので心室構造と大血管のつながりという見地からすれば以上の3つの心室・大血管関係がすべて存在する．正常型では左室構造から大動脈，右室構造から肺動脈が出ており（図2，5），大血管転換型ではこの関係は逆になり（図3），右室構造から大動脈，肺動脈が共に出ているものを両大血管右室起始型（図4）とした．一方，Ⅲ型ではレ線学的には右室構造としかみえない単独心室構造だけしか存在しないので両大血管右室起始型だけになる（図6）．

さらに後述するように房室弁の位置，数を判定し，これと半月弁との関係を参考として心室・大血管関係を確定した．つまり正常型では大動脈弁と房室弁との間につながりがみられるが大血管転換型では大動脈と房室弁との間につながりがなく，両大血管右室起始型では両半月弁，房室弁に全くつながりがみとめられない．このような基準に基くと，Ⅰ型では心室・大血管関係正常型は2

例，大血管転換型は4例，両大血管右室起始型は2例，Ⅱ型では正常型が5例，大血管転換型は6例，両大血管右室起始型は4例，Ⅲ型では全14例が両大血管右室起始型であつた．

房室弁は心室造影に際して心室拡張期に心房から心室に向かつて流れる，造影剤を含まない血液によつて生じる透亮像によつてそれと認識でき，半月形，楕円形，時には不整形を示している．37例中13例（35.1%）が2弁であり，24例（64.9%）が共通房室弁と判断された．各心室構造群別にみるとⅠ型では8例中6例（75%），Ⅱ型では15例中4例（26.6%），Ⅲ型では14例中全例がそれぞれ共通房室弁口である．心室構造の型に関係なく内臓心房位が不定位であるものはすべて1弁であつた．

単心室における心房の検索を行なつた結果，単心房は22例（59.4%）になり，残り15例（40.6%）では2心房が存在した．型別にみるとⅢ型で71.5%にみられたのが最も高率であるが，Ⅰ，Ⅱ型ではそれぞれ50%，40%であつた．

単心室から肺循環への経路の狭窄には他の先天性心疾患と同様に肺動脈弁下狭窄，肺動脈弁狭窄，および末梢肺動脈狭窄がある．肺動脈弁あるいは肺動脈弁下のどちらか一方，または両者に狭窄がみられたものはⅠ型で5例，Ⅱ型で9例，Ⅲ型で7例になつた．全体で37例中21例（56.8%）に肺動脈狭窄が存在することになる．肺動脈閉鎖は6例（16.2%）であつた．末梢肺動脈狭窄として一側の肺動脈の形成不全がみとめられたものはⅢ型の中に2例存在した（表2）．

Table 2. Incidence and type of obstruction to the pulmonary circulation

| Type of single ventricle | No. of cases of pulmonary stenosis | Type of pulmonary stenosis | | No. of cases of pulmonary atresia |
|---|---|---|---|---|
| | | sub-valvular | valvular | |
| Ⅰ | 5 (63.3%) | 4 | 3 | 1 |
| Ⅱ | 9 (60.0%) | 6 | 8 | 2 |
| Ⅲ | 7 (50.0%) | 6 | 6 | 3 |
| Total | 21 (56.8%) | 16 | 17 | 6 |

大動脈弁下狭窄のあつた症例はⅠ型で大血管転換型のもので1例，Ⅱ型で両大血管右室起始型のものに1例であつた．

そのほか単心房に合併する奇形も多く観察された．右側大動脈弓は37例中9例24.3%であつた．動脈管開存は8例（21.6%），下大静脈欠損兼奇静脈連結は6例（16.2%），両側上大静脈は7例（18.9%），肺静脈還流異常は4例（10.1%）にみとめられた．

## 考　按

単心室が先天性心疾患の中で占める率はHospital for Sick Children, Toronto[8]で1.1%，Schad[11]によると2～3%と報告されていて決して頻度の高い心臓奇形とはいえない．

単心室の定義については報告者によつて若干の相違があり，Van Praaghら[13]はsingle ventricleとcommon ventricleとを同一視しているのに対してLevら[10]は流出路心室のあるものをsingle ventricleとし，また流出路心室のないものはcommon ventricleと称し，左右心室の洞部が分割されていないものとしている．前者はVan PraaghらのA型，後者はC型にあたる．de la Cruzら[1]は流出路心室があり，単一心室に2つの房室弁が開いているものをdouble inlet left ventricleと称している．またElliottら[3]は心室流出路の状態，肺動脈狭窄の有無を基礎として分類している．彼らの症例はすべて流出路心室を有しているからVan Praaghらの分類によるA型とみなされる．われわれはVan Praaghらの解釈に準じて血管心臓撮影像を検討した．しかしVan Praaghら[13]が述べたD型なるものは，室上稜が存在していること，普通洞部に開口する筈の房室弁が，洞部が欠損しているというこの型ではどこに開くものであるかの記載がないことなどからみて，果して存在するか否か多少の疑問が感じられる．さらにVan Praaghら[14]，Hallermannら[4]はレ線学的にはB，C，D型をそれぞれ区別することはできないとしている．D型が仮に存在するとしてもB型とは区別することが不可能であることはみとめなければならないが，C型はレ線学的に区別し

なければならないし，これが可能であるというのがわれわれの主張である．単心室をⅠ，Ⅱ，Ⅲ型に分類することは単に学問的興味ばかりではない．Ⅱ型に属するものの中には心室・大血管関係，房室弁，合併奇形の状態によつては現在でも手術が可能なものがあるからであり，その他の型のものでは将来のともかく，現在では手術が非常に困難であるから術前に診断を下すことが重要である．図5に示した症例はⅡ型であつて心室・大血管関係は正常型である上に房室弁が2つあり，根治手術に成功した[7]．こうした手術可能例を選び出すと同時に手術不能例を正確に診断し，無意味な開心術を避けることは大切である．

心室構造の分類をレ線学的に行なつた結果，Ⅰ型21.6%，Ⅱ型40.5%，Ⅲ型36.2%となつた．これを Van Praagh ら[13]の60例と比較するとA型78%，C型7%，B＋D型15%となつて両者の間にかなりの差がみとめられる．Hallermann ら[4]のレ線学的分類ではA型76.4%，その他の型23.6%となつており，いずれもA型の比率が高い．Van Praaghらの症例は解剖例であり，平均年令は30.6カ月であつて，A型は長年月生存するのに適していないであろうことを考慮すればわれわれの症例との間に年令差があるのはむしろ当然かも知れないが，それにしてもA型が高率にすぎるように思われる．一方 Hallermann ら[4]の症例の年令は平均7.7才であつてわれわれの症例との差はない．したがつてこの頻度の差は年令差というよりも，むしろ本邦ではA型が少ないと見做すべきなのかも知れない．

われわれは心奇形における心室・大血管関係は，両大血管がそれぞれどの心室から出ているか，半月弁と房室弁とのつながりの有無の2点で規定することにしており，両半月弁の前後関係は問題ではないという立場をとつている[9][12]．単心室はその病理形態学的な特殊性とその結果としての血行動態からみて特異な位置を占めるべきものというべきである．したがつて単心室にこのような心室・大血管関係の規定をそのまま持込むことには多少無理があるが，この規定を準用することにした．

この結果心室構造の同定と半月弁と房室弁のつながりをみることが重要である．この意味で房室弁の検討が必要であり[6]，これは心室造影に際して半月形の陰影欠損として現れる[2][5]．この房室弁の検討のためにも心室は選択的に隈なく造影しなければならない．但し，最近の Van Praagh ら[15]の報告によれば半月弁と房室弁とのつながり（特に大動脈弁と僧帽弁）の有無は大血管転換の診断の基準とはならないとしていることは参考にすべきであり，これに従えばわれわれの基準の中では心室構造と大血管の関係だけが問題になる．彼らの単心室における心室・大血管関係についての考え方はA型ではわれわれと同様であるが心室中隔のないその他の型では彼らの新しい大血管転換の基準は適用できないとしている点については異なる．

房室弁の数と性状は上記のように心室・大血管関係の同定のほかに手術の適応の決定の上にも大きな意味がある．すなわちⅡ型は手術ができる可能性があるが，それには房室弁が2つあり，それぞれ独立して存在することが条件となる．逆に共通房室弁があれば手術は困難である．房室弁が明かに2つみえる場合は問題はないが，大きな房室弁が1つしかみえない場合には共通房室弁であることがほぼ推察できるし，内臓心房位が不定位であるものは共通房室弁である可能性が高い．

丹念な心室造影で単心室の診断と他の心奇形との鑑別が可能である．しかしⅡ型では両心室構造の間に筋性隆起あるいは太い肉柱が存在して造影剤の拡散を妨げ，あたかも2心室があるかのようにみえることがある．比較的多量の造影剤を注入することによつて両心室構造を造影することができ，診断の誤りをある程度避けることができる．これでも不十分な場合にはさらに予想される未造影の心室部分またはこれに接続している心房を造影して検討しなければならない．

単心房の合併が多いことも単心室の特徴の一つであるが，この合併は手術にあたつて決定的な障害にはならないし，これを診断するために造影剤

を心房に注入することは単心室そのものの診断には寄与しないから，造影によってではなく，catheter 操作か，造影剤の試験注入で検討すべきものである．このことは体静脈系の奇形についてもいえることである．

単純像には単心室の診断の決め手となる所見はなく，臨床的にみても同様のことがいえる．したがつて血管心臓撮影が唯一の診断法であるといえる．造影にあたつては単に単心室であるという診断に止まらず，以上のような型分類，手術適応の決定についての詳細な情報を提供するために適確な造影を行なうように努めるべきであろう．

## 総　括

37例の単心室の血管心臓撮影像を検討した結果を報告した．Van Praagh らの病理解剖学的分類に準拠し，造影所見に基いてⅠ，Ⅱ，Ⅲ型に分類した．流出路心室のある Type A をⅠ型とし，流出路心室のない群の中から両心室構造を有する Type C をⅡ型に分類した．Type B およびDはレ線学的には区別できず，Ⅲ型にまとめた．Ⅰ型は8例（21.6%），Ⅱ型は15例（40.5%），Ⅲ型は14例（36.2%）であつた．Ⅱ型を敢えて区別したのは，もし2房室弁を有しておれば手術適応となる可能性があるからである．したがつて心室構造の検討ばかりでなく，房室弁の綿密な観察が必要である．Ⅱ型15例中11例に2弁がみとめられ，全体では64.9%が共通房室弁であつた．

単心室における心室・大血管関係については心室構造と大血管とのつながり，半月弁と房室弁との関係を基準として検討した．

単心室の造影検査にあたつては以上の諸点と合併奇形の詳細な検討を行なうべきことを強調した．

## 文　献


1) De la Cruz, M.A. and Miller, B.L.: Double-inlet left ventricle. Two pathological specimens with comments on the embryology and on its relation to single ventricle. Circulation 37 (1968), 249—260.
2) Deutsch, V., Shen-Tov, A., Yahini, J.H. and Neufeld, H.N.: Cardioangiographic evaluation of the relationship between atrioventricular and semilunar valve: Its diagnostic importance in congenital heart disease. Am. J. Roentgenol. 110 (1970), 474—490.
3) Elliott, L.P., Anderson, R.C. and Edwards, J.E.: The common cardiac ventricle with transposition of the great vessels. Brit. Heart J. 26 (1964), 289—301.
4) Hallermann, F.J., Davis, G.D., Ritter, D.G. and Kincaid, O.W.: Roentgenographic features of common ventricle. Radiology 87 (1966), 409—423.
5) Hallermann, F.J., Kincaid, O.W., Ritter, D.G. and Titus, J.L.: Mitral-semilunar valve relationships in the angiography of cardiac malformations. Radiology 94 (1970), 63—68.
6) Hallermann, F.J., Kincaid, O.W., Ritter, D.G., Ongley, P.A. and Titus, J.L.: Angiocardiographic and anatomic findings in origin of both great arteries from the right ventricle. Am. J. Roentgenol. 109 (1970), 51—66.
7) 川島康生，森　護，藤田　毅，宮本　巍，堀口幸夫，内藤泰顕，野村　望，森　透，堀口泰範：単心室の根治手術成功例について，日胸外会誌，19 (1971)，67—72.
8) Keith, J.D., Rowe, R.D. and Vlad, P.: Heart disease in infancy and childhood. Macmillan, New York. 1967.
9) 小塚隆弘，野崎公敏：心疾患のレントゲン診断，南山堂，東京，1971.
10) Lev, M., Liberthson, R.R., Kirkpatrick, J.R. and Eckner, A.O.: Single (primitive) ventricle. Circulation 39 (1969), 577—591.
11) Lissner, J., Schad, N., Thurn, P. and Wellauer, J.: Herz und grosse Gefässe. Lehrbuch der Röntgendiagnostik, heraus von H.R. Schinz. Band IV/Teil I. Georg Thieme Verlag, Stuttgart, 1968.
12) 野崎公敏，佐藤健司，小塚隆弘：Inverted atrioventricular relationship と心房—心室—大血管関係の分類，臨床放射線，16 (1971)，436—446.
13) Van Praagh, R., Ongley, P.A. and Swan, H.J.C.: Anatomic types of single or common ventricle in man. Morphologic and geometric aspects of 60 necropsied cases. Am. J. Cardiol. 13 (1964), 367—386.
14) Van Praagh, R., Van Praagh, S., Vlad, P. and Keith, J.D.: Diagnosis of the anatomic types of single or common ventricle. Am. J. Cardiol. 15 (1965), 345—366.
15) Van Praagh, R., Pérez-Treviño, C., López-

Cuellar, M., Baker, F.W., Zuberbuhler, J.R., Quero, M., Pérez, V.M., Moreno, F., Van Praagh, S.: Transposition of the great arteries with posterior aorta, anterior pulmonary artery, subpulmonary conus and fibrous continuity between aortic and atrioventricular valves. Am. J. Cardiol. 28 (1971), 621—631.